Bd. XXI

# Spec. pathologische Histologie

von

H. Dürck

II. Band

## Lehmann's med. Handatlanten nebst kurzgefassten Lehrbüchern.

Bd. I. **Geburtsakt und operative Geburtshilfe.** In 155 farbigen Abbildungen von Privatdocent Dr. O. Schäffer, V. erweiterte Auflage. Preis geb. M. 8.—

Bd. II. **Anatomischer Atlas der geburtshilflichen Diagnostik und Therapie.** Mit 160 farbigen Abbildungen und 318 S. Text von Dr. O. Schäffer. II. Aufl. Preis geb. M. 12.—

Bd. III. **Gynäkologie**, in 207 farbig. Abbildungen und 262 Seiten Text, von Dr. O. Schäffer. II. Aufl. Preis geb. M. 14—.

Bd. IV. **Krankheiten des Mundes, d. Nase u. d. Nasenrachenraumes.** In 64 kolor. Abbild. von Dr. L. Grünwald. Preis M. 6.—

Bd. V. **Hautkrankheiten.** Mit 65 farb. Tafeln herausgeg. von Prof. Dr. Mračeк, Wien. Preis geb. M. 14.—.

Bd. VI. **Die Syphilis und die vener. Krankheiten.** Mit 72 farb. Taf. Herausg. v. Prof. Dr. Mračeк, Wien. Preis geb. M. 14.—

Bd. VII. **Ophthalmoscopie und ophthalmoscopische Diagnostik.** Mit 149 farb. und 7 schwarzen Abbild. Von Prof. Dr. O. Haab in Zürich. III. vielf. erweit. Aufl. Preis eleg. geb. M. 10.—

Bd. VIII. **Die traumatischen Frakturen und Luxationen.** Mit 200 farb. u. 137 schwarzen Abbild. Von Prof. Dr. Helferich in Kiel. V. Aufl. Preis eleg. geb. Mk. 12.—

Bd. IX. **Das gesunde und kranke Nervensystem** nebst Abriss der Anatomie, Pathologie und Therapie desselben. Von Prof. Dr. Ch. Jakob. M. e. Vorrede v. Prof. Dr. Ad. v. Strümpell. II. umgearbeitete Auflage. Preis geb. M. 14.—

Bd. X. **Bakteriologie und bakteriolog. Diagnostik.** Mit ca. 700 farbigen Originalbildern. Von Prof. Dr. K. B. Lehmann und Dr. R. Neumann in Würzburg. II. Aufl. Preis geb. M. 16.—

Bd. XI./XII. **Patholog. Anatomie.** Mit 130 farb. Tafeln. Von Prof. Dr. O. Bollinger. 2 Bde. II. Auflage. Preis eleg. geb. je M. 12.—

Bd. XIII. **Verbandlehre** v. Prof. Dr. A. Hoffa in Würzburg. In 144 Tafeln. II. Auflage. Preis eleg. geb. M. 7.—

Bd. XIV. **Kehlkopfkrankheiten.** In 44 farb. Taf. Von Dr. L. Grünwald. Preis eleg. geb. M. 8.—

Bd. XV. **Interne Medicin und klin. Diagnostik.** In 68 farb. Tafeln Von Dr. Chr. Jakob. Preis eleg. geb. M. 10.—

Bd. XVI. **Chirurgische Operationslehre.** Von Docent Dr. O. Zuckerkandl in Wien. II. vermehrte und verbesserte Auflage. Mit 40 farb. Taf. u. 278 Text-Abbildungen. Preis eleg. geb. M. 12.—

Bd. XVII. **Atlas der gerichtlichen Medicin** v. Prof. Dr. E. v. Hofmann in Wien. Mit 56 farb.Tafeln u. 193 Textabbildungen Preis eleg. geb. M. 15.—

Bd. XVIII. **Die äusseren Erkrankungen des Auges.** Mit 67 farb. Abbild. auf 40 Tafeln, zahlr. Textillustr. und 16 Bog. Text v. Prof. Dr. O Haab in Zürich. Preis eleg. geb. M. 10.—

Bd. XIX. **Unfallheilkunde.** Mit 40 farb. Tafeln, 141 Textabbild. u. 35 Bog. Text. V. Dr. Ed. Golebiewski, Berlin. Preis geb. M. 15.—

Bd. XX/XXI. **Pathologische Histologie.** Specieller Teil. 120 farb. Tafeln. Von Privatdoc. Dr. H. Dürck. 2 Bände. Preis jedes

Bd. geb. M. 14.—

Bd. gie von Dr. A.

I arbigen Tafeln

u geb. M. 16.—

Bd. h Dr. G. Brühl

u b. ca. M. 10.—


22101332722

**Lehmann's med. Handatlanten.**
**Band VIII.**

## Atlas und Grundriss der traumatischen

# Frakturen und Luxationen

mit 200 farbigen und 110 schwarzen Abbildungen nach Originalzeichnungen von Maler Bruno Keilitz

von **Professor Dr. H. Helferich in Kiel.**

Preis eleg. geb. **Mk. 12.—**

**Fünfte vollständig umgearbeitete Auflage.**

Auf 68 farbigen Tafeln werden sämtliche Frakturen und Luxationen, die für den Studierenden und Arzt von praktischer Bedeutung sind, in mustergiltiger Weise zur Darstellung gebracht. Jeder Tafel steht ein erklärender Text gegenüber, aus dem alles Nähere über die anat. Verhältnisse, Diagnose und Therapie ersichtlich ist.

Ausserdem enthält der Band ein vollständiges Compendium derLehre von den traum. Frakturen und Luxationen. Wie bei den Bildern, so ist auch im Texte das Hauptgewicht auf die Schilderung des praktisch Wichtigen gelegt, während Seltenheiten nur ganz kurz behandelt werden.

Zur Vorbereitung für das Examen ist das Buch vorzüglich geeignet. Der Preis ist in Anbetracht der prächtigen, in Farbendruck ausgeführten Bilder ein ganz aussergewöhnlich niedriger.

---

**Professor Dr. Klaussner** schreibt: „Die Auswahl der Abbildungen ist eine vortreffliche, ihre Wiedergabe eine ausgezeichnete. Neben dem Bilde, wie es der Lebende nach der Verletzung bietet, finden sich die betreffenden Knochen- oder Gelenkpräparate, sowie eine besonders lehrreiche Darstellung der wichtigsten, jeweils zu berücksichtigenden topographisch-anatomischen Verhältnisse.

Im Texte sind die häufiger vorkommenden, den Arzt besonders interessierenden Knochenbrüche und Verrenkungen in ihrer diagnostischen und auch therapeutischen Beziehung eingehender, seltenere Formen kürzer erörtert. Die Absicht des Verfassers, *„den Studierenden die Einführung in das wichtige Gebiet der Lehre von den Fracturen und Luxationen zu erleichtern und Aerzten in der Praxis ein brauchbarer Ratgeber zu sein“*, ist als vorzüglich gelungen zu bezeichnen.

Der Verleger liess es sich angelegen sein, das Beste zu liefern; das Colorit der Tafeln ist schön, der Druck übersichtlich, die Ausstattung hübsch, der Preis ein mässiger.

Referent zweifelt nicht, dass der Wunsch des Verfassers, es möge das Buch einigen Nutzen stiften, sich vollauf erfüllen wird.“

# Lehmann's medicin. Handatlanten.

## Band XI/XII:

# Atlas u. Grundriss der patholog. Anatomie.

In 130 farbigen Tafeln nach Originalen von Maler **A. Schmitson.**

**Preis jedes Bandes eleg. geb. Mk. 12.—**

Von Obermedicinalrat Professor **Dr. O. Bollinger.**

**Korrespondenzblatt f. Schweizer Aerzte 1895, 24**: Die farbigen Tafeln des vorliegenden Werkes sind geradezu mustergiltig ausgeführt Die lithograph. Technik lieferte überraschend schöne, naturgetreue Bilder, nicht nur in der Form, sondern eben namentlich in der Farbe, so dass man hier wirklich von einem Ersatz des natürlichen Präparates reden kann. Der praktische Arzt, welcher erfolgreich seinen Beruf ausüben soll, darf die pathol. Anatomie, „diese Grundlage des ärztl. Wissens und Handelns" (Rokitansky) zeitlebens nie verlieren. — Die Mehrzahl der Tafeln sind reine Kunstwerke; der verbindende Text aus der bewährten Feder Prof. Bollinger's gibt einen zusammenhängenden Abriss der für den Arzt wichtigsten path.-anat. Prozesse. — Verfasser und Verleger ist zu diesem prächtigen Werke zu gratulieren. E. Haffter.

Digitized by the Internet Archive
in 2019 with funding from
Wellcome Library

https://archive.org/details/b31363386_0002

LEHMANN'S MEDICINISCHE
HANDATLANTEN.
BAND XXI.

# Atlas und Grundriss

der

# pathologischen Histologie

mit einem Anhang

über

pathologisch-histologische Technik

von

Privatdozent **Dr. Hermann Dürck,**
Assistent am pathologischen Institut in München.

I. TEIL: **Specielle pathologische Histologie.**

II. Band.

**München 1901.**
Verlag von J. F. Lehmann.

LEHMANN'S MEDICINISCHE
HANDATLANTEN.
BAND XXI.

# Atlas und Grundriss

der

# speciellen pathologischen Histologie

von

Privatdozent Dr. Hermann Dürck,
Assistent am pathologischen Institut in München.

II. Band.

**Leber, Harnorgane, Geschlechtsorgane, Nervensystem, Haut, Muskeln, Knochen.**

München 1901.
Verlag von J. F. Lehmann.

WELLCOME INSTITUTE
LIBRARY
Coll. WELMOmic
Call
No. QZ17
1900-
D95a

# Vorwort.

Der vorliegende II. Band der speziellen pathologischen Histologie, dessen Erscheinen durch äussere Umstände etwas verzögert wurde, umfasst Leber, Harnorgane, Geschlechtsorgane, Nervensystem, Haut, Muskeln und Knochen.

Die beiden Bände stellen nunmehr vorläufig ein in sich abgeschlossenes Ganzes dar.

Der III. Band, welcher Ende 1901 erscheinen soll, wird die Darstellung der allgemeinen pathologischen Histologie enthalten.

Dieselben Gesichtspunkte, welche für die Auswahl der Zeichnungen und für die Darstellung im Text beim I. Bande massgebend waren, haben natürlich auch für den II. Band zur Richtschnur gedient.

Besonderes Gewicht wurde wieder auf die Hervorhebung des logischen Zusammenhanges zwischen den mikroskopisch wahrnehmbaren Veränderungen und dem makroskopisch hieraus resultierenden Bilde gelegt in der Meinung, dass hiedurch den Bedürfnissen des Anfängers und dem Verständnis für die Genese einer krankhaften Organveränderung überhaupt am besten genützt würde.

Die pathologische Histologie der Sinnesorgane wurde nicht berücksichtigt, weil dieselbe Gegenstand besonderer Lehrbücher ist. Nur die wichtigeren und häufiger vorkommenden Erkrankungen der Haut mussten doch mit in den Kreis der Betrachtung einbezogen werden, da ja die Veränderungen der Haut an der Leiche oft so ausserordentlich sinnfällige und häufig genug Gegenstand pathologisch-anatomischer Untersuchungen sind.

Beim Centralnervensystem wurde von einer Darstellung der Strangerkrankungen gänzlich abgesehen, da dieselben ebenfalls anderwärts abgehandelt werden; die allgemein histologischen Vorgänge aber bei sehr verschieden localisierten und verschieden verlaufenden Processen im Wesentlichen übereinstimmende sind.

Das gesammte Gebiet der eigentlichen Neubildungen ist für die allgemeine pathologische Histologie aufgespart worden; nur einzelne für gewisse Organe ganz allein in Betracht kommende Geschwülste (z. B. „Hypernephrom“, „Adenomyom des Uterus“) haben gleich bei denselben Besprechung gefunden.

Für die Herstellung des Sachregisters für Bd. I und II bin ich meinem lieben Collegen, Herrn Dr. Oberndorfer in Genf sowie auch Herrn Collegen Marz zu besonderem Dank verpflichtet. Bei der Durchsicht der Correcturen haben mich die Herrn Collegen Dr. Hutzler und Dörr freundlichst unterstützt; auch ihnen gebührt mein wärmster Dank.

München, im Dezember 1900.

Hermann Dürck.

# Inhalts-Verzeichnis.


Seite

**Leber** . . . . . 1

Circulationsstörungen . . . . . 4
Leberinfarct . . . . . 6
Acute parenchymatöse Hepatitis . . . . . 10
Fettleber . . . . . 15
Amyloidleber . . . . . 24
Ikterus . . . . . 25
Lebercirrhose . . . . . 28
Leukämie . . . . . 37
Tuberculose . . . . . 38
Syphilis . . . . . 41
Echinococcus . . . . . 44

**Pankreas** . . . . . 47

**Harnorgane** . . . . . 52

Niere . . . . . 52
Circulationsstörungen . . . . . 55
Infarct . . . . . 59
Concrementinfarcte . . . . . 68
Degenerationen . . . . . 74
Trübe Schwellung und albuminöse Degeneration . 75
Fettdegeneration . . . . . 77
Glycogen-Degeneration . . . . . 79
Amyloid-Degeneration . . . . . 79
Entzündungen der Niere . . . . . 82
Die acute hämorrhagische Nephritis . . . . 89
Die subacuten und chronischen Entzündungen der Niere 91
Die genuine Schrumpfniere . . . . . 98
Hydronephrose . . . . . 102
Pyelonephritis . . . . . 103
Tuberculose . . . . . 104
Syphilis . . . . . 107
Leukämie . . . . . 107
Geschwülste der Niere . . . . . 108

Seite

Harnblase . . . . . 109
Harnröhre . . . . . 112
Nebennieren . . . . . 116

**Männliche Genitalien** . . . . . 116

**Weibliche Genitalien** . . . . . 124
Ovarium . . . . . 126
Tuben . . . . . 128
Uterus . . . . . 131
Metritis . . . . . 139
Vagina . . . . . 141

**Centralnervensystem** . . . . . 142
Dura mater . . . . . 144
Weiche Häute des Gehirnes und Rückenmarkes . . 147
Gehirn und Rückenmark . . . . . 151
Hämorrhagie . . . . . 153
Encephalomalacie . . . . . 159
Entzündungen . . . . . 161
Sklerotische Processe im Centralnervensystem . . 162

**Skeletmuskulatur** . . . . . 167
Degenerationen . . . . . 167
Entzündungen der Muskeln . . . . . 170

**Haut** . . . . . 171
Anomalien der Pigmentierung . . . . . 173
Entzündungen der Haut . . . . . 174
Tuberculose . . . . . 180
Syphilis . . . . . 182
Lepra . . . . . 183
Molluscum contagiosum . . . . . 184

**Knochen und Gelenke** . . . . . 184
Rhachitis . . . . . 185
Syphilis . . . . . 189
Osteomalacie . . . . . 192

**Gelenke** . . . . . 195
Arthritis urica . . . . . 197

**Sachregister** . . . . . 205

# Leber.

Die Leber ist eine Drüse, in welcher der ursprünglich tubulöse Bau bei den höheren Wirbeltieren und beim Menschen eine eigentümliche Modifikation erfahren hat, indem die feinsten Drüsengänge, hier Gallencapillaren genannt, nicht wie bei anderen tubulösen Drüsen von einem vollständigen Zellschlauch gebildet werden, sondern zwischen je zwei Leberzellen eingebettet sind.

Schon mit freiem Auge oder bei schwacher Lupenvergrösserung lässt sich auf der Schnittfläche einer normalen menschlichen Leber sehr häufig (aber nicht immer) eine feingesprenkelte Zeichnung erkennen, indem dunklere runde Punkte von einem helleren Netzwerk umgeben erscheinen. Diese Zeichnung entspricht den Leberacini. Jedes Leberläppchen oder Leberinselchen (Arnold) von ungefähr 0,7—2,2 mm Durchmesser zeigt auf dem Querschnitt einen deutlich radiären Bau. Das Centrum wird durch ein dünnwandiges Gefäss, die sog. vena centralis gebildet; in diese strahlen von allen Seiten her Capillaren der Pfortader ein. Die zwischen den Capillarradien übrig bleibenben Räume werden ausgefüllt von den Leberzellbälkchen oder Leberzellblättern (v. Koelliker). Dieselben bestehen beim Menschen aus einer meist doppelten Reihe von Leberzellen. Auch untereinander stehen die Zellbälkchen an einzelnen Stellen durch dazwischen gestellte Leberzellen in Verbindung, wodurch längliche Maschenräume für die Blutcapillaren zu stande kommen. Beim Menschen sind die einzelnen Leberläppchen nicht von einander geschieden, sondern gehen ohne scharfe Grenze ineinander über, so dass die Zellbälkchen eines Läppchens sich unmittelbar in die benachbarten Läppchen fortsetzen. Nur an gewissen Stellen sieht man in der Acinus-Peripherie (beim Menschen meist dreieckig gestaltete) Durchschnitte bindegewebiger Trabekel, welche Blutgefässe (und zwar die Aeste der Pfortader und der Leberarterie) sowie die interlobulären Gallengänge tragen. Die Zahl der in der menschlichen Leber vorhandenen Leberläppchen berechnet sich auf etwas über drei Viertel Millionen.

Jede einzelne Leberzelle (15—30 μ im Durchmesser) ist von cubischer oder polygonaler Gestalt. Die Leberzellen besitzen keine Membran, sie haben ein feinkörniges gegen die Oberfläche zu etwas dichteres Protoplasma und allenthalben einen bläschenförmigen, hellen, kugligrunden Kern mit schwachem Chromatingerüst; oft sind in einer Zelle zwei (wahrscheinlich durch direkte Teilung entstandene) Kerne vorhanden. Im Protoplasma finden sich schon normalerweise (namentlich in den peripheren Acinusregionen) sehr häufig feine Fetttröpfchen abgelagert; andere Zellen (besonders aus den centralen Acinuspartien) enthalten kleine, gelbbraune Pigmentkörperchen.

Eigentümlich sind nun die Beziehungen der Leberzellen zu den Blutcapillaren sowie zu den capillären Gallenwegen. Die Gallengänge dringen nämlich ins Innere der Läppchen ein und verlaufen hier als wandlose, feinste Kanälchen an den Seitenflächen der Leberzellen, welche an jeder Fläche eine rinnenförmige Vertiefung tragen, die sich mit einer ebensolchen der Nachbarzelle zur Gallencapillare verbindet. Jede Leberzelle steht also im allgemeinen mit so vielen Gallencapillaren in Berührung als sie Seitenflächen trägt. Dagegen verlaufen die capillären Blutgefässe entlang den Kanten der Leberzellen, sind also von den Gallencapillaren durch je eine halbe Zellbreite getrennt.

Ausserdem findet sich innerhalb der Läppchen noch eine sehr geringe Menge von Stützsubstanz in Form der sogen. Gitterfasern, welche als feinste Fäserchen collagener Natur zwischen den Leberzellbälkchen und den Blutcapillaren (parallel mit denselben) verlaufen und mit der Wand der Centralvene einerseits, den interlobulären Bindegewebszügen andererseits in Verbindung treten.

Den Wandungen der Blutcapillaren liegen ziemlich grosse, sternförmige oder pyramidal gestaltete Zellen, die sog. v. Kupfferschen Sternzellen auf, die nur unter besonderen Bedingungen deutlich sind und wahrscheinlich als modifizierte Gefässepithel- (Endothel-) Zellen aufgefasst werden müssen.

Das Gefässsystem der Leber bietet Eigentümlichkeiten insoferne, als das Organ zwei zuführende Blutgefässe hat: die Leberarterie und die Pfortader. Die Leberarterie findet das Verbreitungsgebiet ihrer Capillaren 1. in der capsula Glissonii (und deren inneren Fortsetzungen), 2. in der Wand der Gallengänge und 3 in den peripheren Abschnitten der Leberacini (Rami capsulares, vasculares, lobulares). Diese Capillaren stehen aber nicht mit der Lebervene in Verbindung, sondern münden in die Pfortader, deren sog. innere oder Leberwurzeln sie bilden. Die Pfortaderäste verlaufen zuerst mit Leberarterie und Gallengängen in gemeinsamer von der Glissonschen Kapsel stammender Bindegewebsscheide. Ihre Capillaren dringen in das Innere der Leberacini ein, bilden hier zwischen den Leberzellbälkchen in der oben beschriebenen Weise Maschen, die sich in den Venae centrales oder intralobulares sammeln. Die Centralvenen, welche in der Längs-

achse der acini verlaufen und stets nur einem Leberläppchen angehören, münden direkt in die grösseren Venenzweige „venae sublobulares“. Die Zweige der Lebervene entbehren fast gänzlich des adventitiellen Bindegewebes und verlaufen isoliert im Lebergewebe. (Wo man also im mikroskopischen Bild einen einzelnen Gefässschnitt wahrnimmt, gehört derselbe einer Lebervene an.)

Die Nerven der Leber aus dem Gebiet des Sympathicus und des Vagus breiten sich in Begleitung der arteria hepatica aus.

Die im Lebergewebe verlaufenden grösseren Gallengänge bestehen aus einer mit elastischen Fasern durchsetzten bindegewebigen Aussenhülle und einer inneren Auskleidung aus cylindrischen Epithelzellen mit Becherzellbildung. Die kleineren Gallengänge bestehen nur aus einer membrana propria und einem niedrigen Pflasterepithel. An den grösseren und grössten Gallengängen senkt sich das Epithel zu zahlreichen, verzweigten drüsenförmigen Bildungen (sogen. Gallengangsdrüsen) in das umgebende Bindegewebe ein.

Man spricht daher auch von einer „Schleimhaut“ der grossen Gallenwege, obgleich nicht eigentlich Schleim von derselben produziert wird.

In der Wand des Ductus cysticus und der Gallenblase sind auch glatte Muskelfasern vorhanden.

Aus praktischen Gründen unterscheidet man an jedem Leberläppchen drei (natürlich nur durch willkürlich angenommene, nicht anatomisch gegebene Grenzen von einander geschiedene) Zonen 1. die centrale Zone in der Umgebung der vena centralis, 2. die periphere oder portale Zone und 3. die zwischen den beiden liegende intermediäre Zone. Da bestimmte Ablagerungen häufig schon makroskopisch erkennbar sich meist auf einzelne Zonen beschränken, so tritt die gegenseitige Abgrenzung derselben und damit die „acinöse Zeichnung“ überhaupt unter gewissen pathologischen Verhältnissen besonders deutlich hervor.

Gerade für die Leber gilt in noch erhöhtem Grade wie bei anderen Organen das in dem Vorwort zum 1. Bande Gesagte, dass man nämlich bei einiger Uebung im stande ist, aus dem makroskopischen Bild bestimmte Schlüsse auf die feineren Veränderungen der elementaren Teile zu ziehen. Namentlich haben wir in dem Verhalten der sogen. „acinösen Zeichnung“ einen sehr wichtigen Anhaltspunkt für die Beurteilung gewisser pathologischer Zustände des Organs. Die gegenseitige Abgrenzung der Leberläppchen, ihre Farbe, Grösse und Gestalt können in vielen Fällen schon makroskopisch erkannt werden und sind für die Diagnosestellung von grösster Wichtigkeit.

## Circulationsstörungen der Leber.

In der Leiche finden wir oftmals eine ungleichmässige Blutverteilung in der Leber. Bei Individuen, welche rasch zu Grunde gegangen sind z. B. durch Unglücksfälle, Selbstmord etc. findet man gewöhnlich eine gleichmässig graubraune, schiefergraue bis graublaue Beschaffenheit der Schnittfläche, je nach dem Verdauungszustand und der allgemeinen Blutfülle; die „acinöse Zeichnung“ ist in solchen normalen Lebern nicht oder kaum erkennbar und dementsprechend zeigt sich auch im mikroskopischen Bild eine nahezu ganz gleichmässige Füllung der intraacinösen Capillaren. Anders pflegt der Befund zu sein bei den Fällen, in welchen dem Tode eine länger dauernde Agone mit allmälicher Erlahmung des Herzens voraufging. Unter dem Einfluss der sinkenden Herzkraft kommt es zu einer ungenügenden Entleerung der vena cava inferior nach dem rechten Herzen; die Ueberfüllung dieses Gefässes pflanzt sich natürlicherweise gegen das Venensystem der Leber fort und führt zu einer Erweiterung der venösen Stämme bis in die venae intralobulares (centrales) hinein, in manchen Fällen bis in das Capillargebiet, wobei selbstverständlich die centralen Abschnitte der Pfortadercapillaren zuerst betroffen werden. Dadurch zeichnen sich makroskopisch und mikroskopisch die centralen Acinuspartien durch vermehrte Blutfüllung und dunkelrote Färbung mehr oder weniger scharf gegen die Peripherie ab, ein Bild, welchem wir bei den meisten der zur Sektion gelangenden Leichen naturgemäss begegnen, welches jedoch nicht als „Stauungsleber“ bezeichnet werden darf. Mit der echten „Stauung“ pflegt stets Atrophie der centralen Acinusteile der Leberzellbälkchen verknüpft zu sein, diese fehlt bei der sogen. „agonalen Stauung“, wie uns die mikroskopische Betrachtung eines frischen oder gefärbten Schnittes sofort lehrt.

Wirkliche Stauungshyperämien der Leber treten ein bei dauernder Behinderung des Blutabflusses aus der Cava inferior, wie sie entweder durch Druck

auf dieses Gefäss durch Tumoren, Pleura und Pericardialexsudate etc. oder durch Klappenfehler des Herzens sowie Ueberlastung des rechten Ventrikels z. B. bei Emphysem etc. gegeben ist. Die Ausdehnung der Lebervenen ist dann eine permanente und meistens progrediente und äussert sich an einem jeden einzelnen acinus zunächst durch Erweiterung und starke Injektion der Centralvene und nächstliegenden Abschnitte der Pfortadercapillaren. An frischen Schnitten, in welchen das Blut (durch Vermeidung von Wasser) gut erhalten blieb oder an mit natürlicher Blutfüllung conservierten Objekten sieht man auf Querschnitten der Acini rundliche, zackige oder sternförmige, grösstenteils von roten Blutkörperchen eingenommene Bezirke, in deren Bereich die Leberzellbälken zusammengepresst und je nach der Dauer der Circulationsstörung mehr oder weniger vollständig geschwunden sind. In hochgradigen Fällen kann die Atrophie der Lebersubstanz in den centralen Acinuspartien eine vollständige werden, die Wände der mächtig ausgedehnten Capillaren berühren sich, so dass dadurch scheinbar zusammenhängende cavernöse Bluträume zu stande kommen. Je längere Zeit die Stauung andauert, umsoweiter schreitet die Capillardilatation gegen die Acinusperipherie vor; an vielen Stellen berühren sich die Ausläufer der den erweiterten Gefässen entsprechenden dunkelroten Injektionsbezirke benachbarter Acini. Dadurch wird das eigentliche Organparenchym auf ein immer kleineres Volumen zusammengedrängt und stellt zuletzt nur mehr inselförmige Abschnitte inmitten der zu zusammenhängenden Netzen confluierenden Bluträume dar. Taf. 61. Fig. I.

Dieser Zustand wird als „rote Atrophie“, cyanotische „Atrophie“ oder „atrophische Stauungsleber“ bezeichnet. Nicht selten findet sich dabei gleichzeitig eine vermehrte Fettinfiltration der stehengebliebenen peripheren Läppchenteile, sowie eine Ablagerung von bräunlichem Blutpigment (infolge von fortgesetzten langsamen Diapedesisblutungen) in den blutüberfüllten Centren und deren Verbindungsbrücken.

Dadurch werden schon auf dem frischen Durchschnitt für die makroskopische Betrachtung die Farbenunterschiede der einzelnen Acinuszonen sehr scharfe und deutliche, indem breite dunkle Flecke und bandförmige confluierende Stränge mit gelbgrauen oder graubraunen Inseln abwechseln und lebhaft von einander contrastieren. Man spricht dann von einer „fetthaltigen Stauungsleber“ und bezeichnet diesen Zustand wegen des an den Durchschnitt einer Muskatnuss erinnernden Bildes zweckmässig auch als „Muskatnussleber“. Häufig findet dabei eine sehr feinkörnige Granulierung der Schnittfläche statt. (Cirrhose cardiaque, foie cardiaque der französischen Autoren.)

Taf. 61. Fig. II.

Bei sehr lang andauernden Stauungen kommt es in der Leber wie fast überall im Körper zu einer wirklichen Bindegewebshyperplasie. Die ektatischen Capillaren im Centrum der Acini berühren sich nach gänzlichem Schwund der ehemals dazwischen liegenden Leberzellbalken, und von der Wand der Lebervenen geht eine Neubildung von faserigem, manchmal rundzellig infiltriertem Bindegewebe aus, welches strahlig zwischen die gleichfalls dickwandiger gewordenen cavernösen Capillarräume einwächst. Auch das interacinöse Glissonsche Gewebe in der Umgebung der Pfortaderäste kann dabei in Wucherung geraten und so kommt es natürlich zu einer diffusen Consistenzvermehrung des Organes („indurierte Stauungsleber“), wobei im mikroskopischen Präparat die Abgrenzung der Acini von einander oftmals recht schwierig werden kann.

Später finden sich in dem Bindegewebe auch neugebildete Gallengänge, die teils durch epitheliale Wucherung teils durch Atrophie der Leberzellbalken entstehen, ein Vorgang, den wir noch bei zahlreichen Processen in der Leber antreffen werden, welche mit Parenchymatrophie einhergehen.

## Leberinfarct.

Die eigentümliche Gefässversorgung der Leber, speziell das Vorhandensein von 2 zuführenden Blut-

bahnen (vena portae und arteria hepatica) lässt eine Infarctbildung in dem Organ in der Regel nicht zu stande kommen. Selbst bei vollständiger thrombotischer oder embolischer Verlegung des Pfortaderstammes kommt es unter sonst normalen Circulationsverhältnissen nicht zu Infarcierungen, indem durch die sogen. „inneren Pfortaderwurzeln", welche mit der arteria hepatica in Zusammenhang stehen, der Ausfall in der Blutzufuhr ausgeglichen wird. Auch der Verschluss einzelner grösserer Aeste der Pfortader führt für gewöhnlich nicht zu schweren Ernährungsstörungen.

Sind dagegen gleichzeitig gewisse, die allgemeine Circulation herabsetzende Complicationen, vor allem verminderte Triebkraft des linken Ventrikels unter Mitwirkung einer Stauung im Körpervenensystem gegeben, so kommt es meistens bei embolischer oder thrombotischer Verstopfung im Pfortadergebiet zu einer Veränderung, welche man als „atrophischen roten Infarct" (Zahn) bezeichnet hat. Es handelt sich aber dabei nicht um das Bild des Infarctes im gewöhnlichen Sinne, sondern um Hyperämieherde, die sich ausser durch ihr Umschriebensein in nichts von dem Bilde der (atrophischen, roten) Stauungsleber unterscheiden. Sie können sehr rasch entstehen, sind in seltenen Fällen mit kleinen Hämorrhagien gepaart, niemals aber findet man dabei eine Nekrose von Lebergewebe sondern nur Atrophie der Zellbälkchen in den centralen, oft auch den intermediären Acinuszonen.

Dagegen führt die Verschliessung der kleinsten interlobularen Aeste der Venae portae zu kleinen multiplen Nekroseherden in der Leber mit oder ohne Hämorrhagie, indem hiebei die Zweige der arteria hepatica durch die „inneren Pfortaderwurzeln" nicht mehr vikariierend eintreten können. Besonders bei der puerperalen Eklampsie finden wir solche multiple Nekroseherde in der Leber, welche ihre Entstehung einer wohl durch allgemeine Intoxikation mit gerinnungserregenden Substanzen bedingten multiplen hyalinen Thrombose von interlobulären Aesten der Venaportae

verdanken (Schmorl) (Taf. 68 Fig. II). Auch im Anschlusse an sonstige Erkrankungen septischer Natur namentlich bei gangränösen Prozessen im Pfortaderwurzelgebiet und bei gewissen Intoxikationen (Arsenik) kommen solche multiple Lebernekroseherde vor.

Man findet dabei histologisch in dem makroskopisch feinfleckig gelblich gesprenkelten Lebergewebe ziemlich scharf umschriebene Herde, in deren Bereich die Leberzellen nekrotisch sind, mit verschieden weit gediehenem Zerfall derselben. Die Färbbarkeit der Leberzellkerne ist in diesem Bezirk aufgehoben, nur die Kerne der Capillarepithelien und der in den Blutgefässen vorhandenen weissen Blutkörperchen pflegen noch längere Zeit den Farbstoffen gegenüber unverändert zu bleiben. Auch die Läppchenstructur ist in den früheren Stadien wenigstens im allgemeinen noch gut erhalten. Erst späterhin zerfallen die Herde in eine gleichmässig structurlose oder feinmolekuläre Masse.

Endlich können echte Leberinfarcte auch durch Verschliessung kleiner Aeste der Arteria hepatica zu stande kommen. In sehr seltenen Fällen, bei Verlegung der ganzen Arteria hepatica kann eine totale Nekrose der ganzen Leber eintreten (Chiari, Cohnheim und Litten). Häufiger sind kleine, scharf umschriebene, inselförmige Nekrosebezirke, welche sich von den bei Verstopfung interlobulärer Pfortaderzweige eintretenden dadurch unterscheiden, dass auch das (Glisson'sche) Bindegewebe, welches die interlobulären Pfortader-Leberarterie und Gallengangszweige umhüllt der Nekrose mit anheimfällt und das Infarctgebiet also keine der Ausdehnung der Acini folgende Verteilung zeigt. Bisweilen sind die nekrotischen Teile auch von roten Blutkörperchen durchsetzt oder umgeben, so dass das Bild des hämorrhagischen Infarctes entsteht (cfr. Allg. T.).

Alle diese Veränderungen treten dann ein, wenn die Infarctbildung lediglich die mechanische Folge der embolischen Absperrung einer bestimmten Gefässbahn ist. Erfolgt dieselbe aber durch infectiöses Material

Die Lumina pflegen meist lange Zeit erhalten zu bleiben, besonders ist das Epithel auch noch auf vorgerückteren Stadien gut erkennbar. Die Schollen geben die bekannten Reaktionen mit Jod sowie mit Jod und Schwefelsäure und die metachromatischen Färbungen mit gewissen Anilinfarbstoffen (s. allg. T).

Die angrenzenden Leberzellbälkchen werden mit der wachsenden Dicke der Amyloidschollen mehr und mehr zusammengedrückt und verdünnt, so dass sie nur mehr ganz schmale Leistchen darstellen und schliesslich ganz verschwinden können. Entsprechend der Lokalisation der Entartung pflegt dies am ersten in den mittleren Acinuszonen einzutreten; dadurch wird dann die Continuität der Zellreihen zuerst unterbrochen, bis mit der Ausbreitung des Prozesses nach innen und aussen nur mehr ganz unregelmässige Parenchyminseln stehen bleiben. In ihnen ist dann gewöhnlich eine hochgradige Fettinfiltration nachweisbar. Mit dem Untergang der Leberzellen fliessen die amyloiden Röhren zu grösseren homogenen Schollen zusammen, die meist noch von feinen spaltförmigen Lücken, den ehemaligen Capillarlumina durchzogen sind. Auch die kleineren Leberarterien und die interacinösen Pfortaderzweige werden später von dem Prozess ergriffen. In keinem Fall aber findet eine amyloide Degeneration der Leberzellen selbst statt, dieselben gehen vielmehr nur druckatrophisch zu Grunde.

Durch die Einlagerung der Schollen zwischen die Leberzellbälkchen und deren fortwährendes Wachstum erklärt sich die Volumszunahme des ganzen Organes und aus ihrer bekannten physikalischen Beschaffenheit seine Consistenzzunahme und das glänzende, speckige Aussehen der Schnittfläche. Durch zunehmende Verengung aller Gefässbahnen erscheint die Leber dabei natürlich sehr anämisch.

## Icterus.

Wird der Abfluss des normalen Lebersekretes, der Galle, nach dem Darm zu mechanisch behindert, so

## Tafel 69.

**Fig. I. Leber bei Leukämie (Leukämische Infiltration).** Vergr. 80.

1. Vena centralis.
   In den Pfortaderkapillaren zwischen den Leberzellbälkchen sehr zahlreiche Lymphocyten.
2. Periportales Bindegewebe ebenfalls von sternförmigen Lymphocytengruppen infiltriert.

**Fig. II. Mykotische, eitrige embolische Pfortaderthrombose.** Vergr. 88. **(Pylethrombophlebitis mycotica.)**

1. Wand eines grossen Pfortaderastes mit infiltriertem periportalem Gewebe.
2. Lebergewebe mit z. T. comprimierten und concentrisch geschichteten Zellbälkchen.
3. Nekrotische Zone.
4. Eiterkörperchen.
5. Mikroorganismenhaufen (Staphylokokken).

---

entsteht durch Resorption von Gallenbestandteilen in die Leber zurück eine Ablagerung von Gallenfarbstoff in dem Organ, wie auch durch Transport desselben durch das Blut eine gallige Imbibition des gesamten Körpers zu stande kommen kann. Man nennt diese (weitaus häufigste) Form des Icterus Stauungsicterus, mechanischer Icterus oder Resorptionsicterus. Daneben kommt aber sicher noch eine andere Genese des Icterus vor, wenn nämlich durch Erkrankungen der Leberzellen das Sekret nicht wie normaler Weise in die Gallenwege sondern gleichzeitig auch nach der Seite der Blutgefässe hin abgesondert wird und so zur Aufspeicherung in der Leber selbst gelangt. Man nennt diesen Vorgang Parapedesis der Galle (Minkowski) auch wohl Diffusionsicterus oder akathektischen Icterus (von καθέχειν = festhalten) (Liebermeister). Von E. Pick ist er auch als Paracholie bezeichnet worden.

Das mikroskopische Bild der icterischen Leber wechselt nach der Dauer und der Intensität der Gallenstauung. In den ersten Stadien finden sich die Leberzellen selbst frei von Gallenfarbstoff; derselbe wird nur in den Gallenwegen selbst aufgehäuft; die interlobulären Gänge sind erweitert, dann pflanzt sich die Ektasie

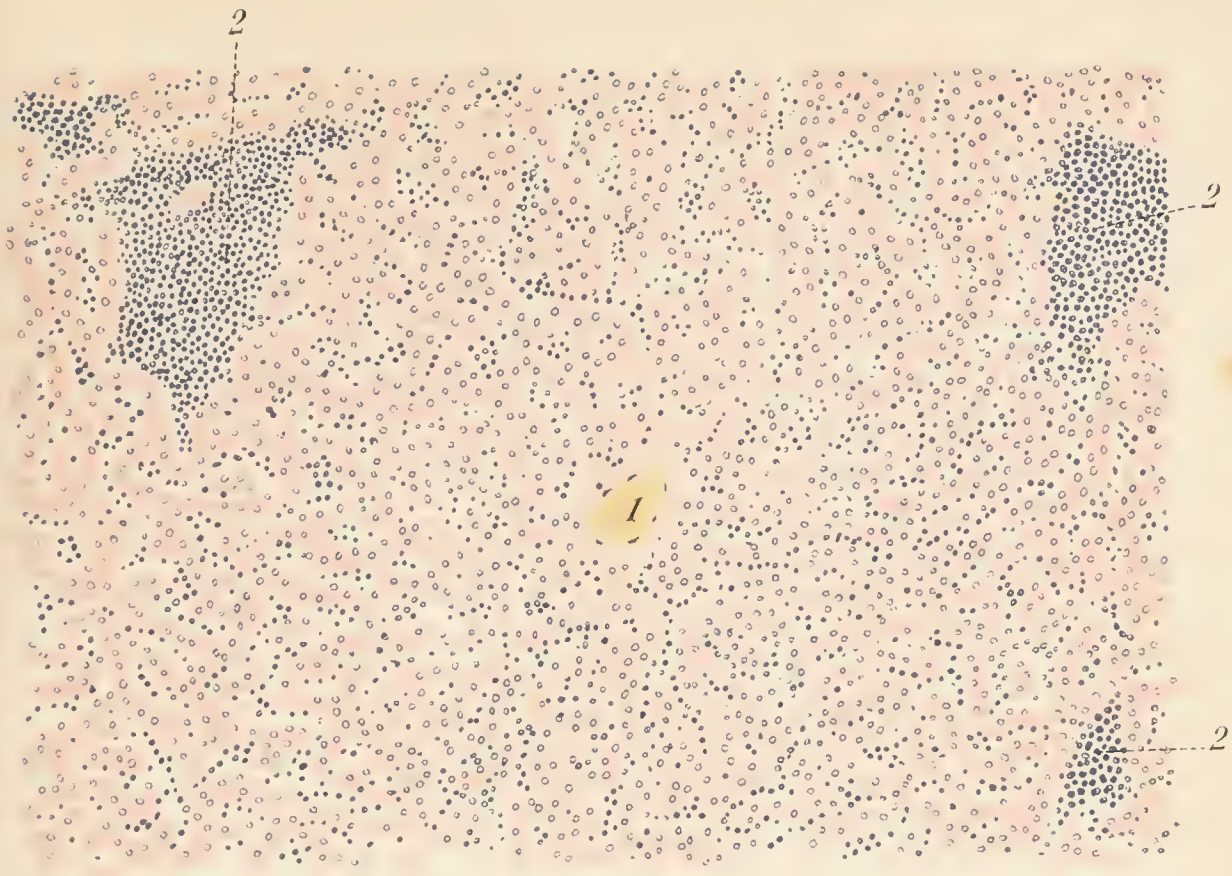


Fig. 1.

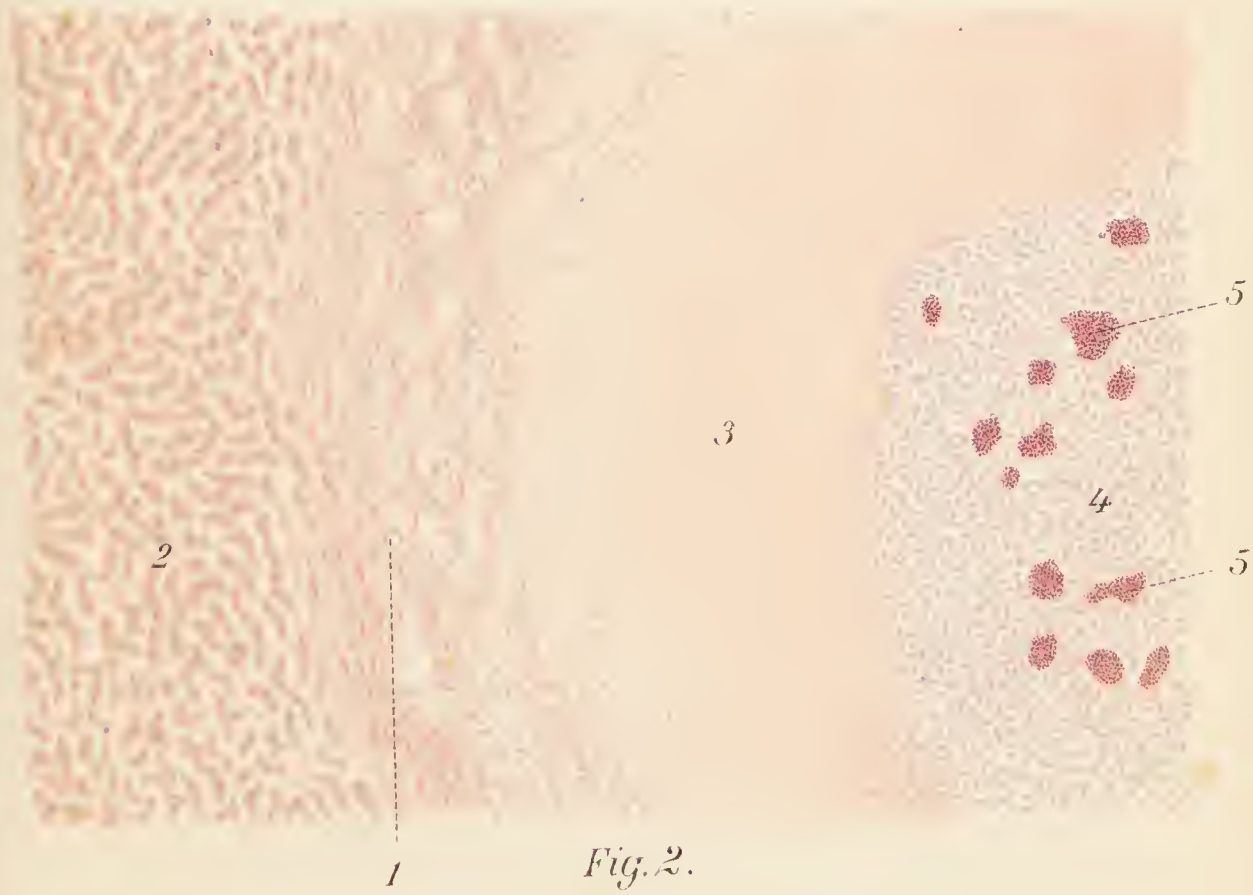


Fig. 2.

Lith. Anst F. Reichhold, München.

derselben auf die intraacinösen Gallencapillaren selbst fort, welche mit intensiv gelben, bis gelbgrünlichen, cylindrischen, wurstförmigen, manchmal verzweigten Massen ausgefüllt sind, so dass sie oftmals förmlich injiciert erscheinen. (Am besten erkennt man dieses Verhalten auf möglichst dünnen, frischen Gefrierschnitten.) Oft lassen sich von den erweiterten Gallencapillaren aus kurze, am Ende keulenförmig angeschwollene Fortsätze in die Leberzellen selbst hinein verfolgen, welche hier in einer sogen. intracellulären Secretvacuole endigen. Dann erscheinen die Bindegewebszellen in der Umgebung der grösseren Gallengänge pigmentiert und schliesslich häuft sich der Gallenfarbstoff in den Leberzellen selbst an. Auch hiebei sehen wir wieder eine typische Lokalisation und zwar sind es die centralen Acinuspartien, welche von der hellgelben Pigmentierung zuerst betroffen werden. Auf Querschnitten durch die Läppchen findet man dann um die Centralvenen herum zierliche, sternförmige Pigmenthäufchen, deren Fortsätze innerhalb der Zellbälkchen gegen die Peripherie zu ausstrahlen. Im Bereich starker Gallenstauungen werden auch die Epithelien von Lymph- und Blutgefässen mit gallig-körnigen Massen erfüllt, welche dann oft stark geschwellt in's Lumen einragen.

Zur Erkennung des Gallenfarbstoffes (Bilirubin) und zu seiner mikrochemischen Charakterisierung bedient man sich der Gmelin'schen Gallenfarbstoffreaktion. Man setzt zu dem frischen Schnitt unter dem Deckgläschen Kalilauge, schwemmt dieselbe nach kurzer Zeit durch Wasser aus und hierauf lässt man vom Rande her starke, etwas nitrithaltige Salpetersäure zutreten. Die Körnchen machen dann nacheinander eine Farbumwandlung von Grün, Blau, Violett bis ins Rot durch.

Häufig findet man bei länger dauernden Gallenstauungen in der Leber nekrotische Herde. Auch experimentell können dieselben durch Unterbindung des Gallenganges erzeugt werden. Die kleinsten dieser Herde umfassen nur wenige Leberzellen, die grössten bis zu mehreren Leberläppchen. Die Zellen in diesen Herden zeigen icterische Färbung, Schwellung, Hyalinwerden und Vacuolenbildung, sie verlieren die Färbbar-

keit ihrer Kerne und später auch ihres Protoplasmas. Manchmal entwickelt sich um diese Herde eine Rundzellenifiltration und ein Hinein- und Herumwachsen von anfangs zellreichem, später faserigem Bindegewebe mit Resorption der nekrotischen Teile. (Gerhardt.) An den interlobulären Gallengängen findet sich Desquamation des Epithels und Wucherung desselben („Katarrh"); oft bilden sich an ihnen sprossenartige Ausstülpungen, die mit niedrigem, plattem Epithel ausgekleidet sind, während auch das umgebende Bindegewebe eine stärkere Proliferation erkennen lässt. („Biliäre Cirrhose" von Charcot.) Sehr häufig sind beim Menschen die Erscheinungen des chronischen Lebericterus durch entzündliche Vorgänge compliziert, welche durch sekundär vom Darm her in die Gallenwege gelangende Mikroorganismen ausgelöst werden.

## Lebercirrhose.

Unter Lebercirrhose versteht man im allgemeinen jede zu einer mehr oder minder hochgradigen Deformation des Organes führende Bindegewebsneubildung in der Leber. Da nun solche Bindegewebsentwicklungen erfahrungsgemäss das Produkt chronisch-entzündlicher Prozesse sind, welche ihren Ausgang vom praeexistenten Stroma, (dem normalen Interstitium) nehmen, so bezeichnet man jeden derartigen Prozess in der Leber auch als „chronische interstitielle (produktive) Hepatitis". Jedoch muss man im Auge behalten, dass durchaus nicht in allen Fällen primär entzündliche und vom Interstitium ausgehende Vorgänge zur Entwicklung der Cirrhose führen, vielmehr sind auch heute noch die Ansichten darüber geteilt, welche Rolle und welcher Umfang primären Degenerationen von Leberparenchym bei den verschiedenen Formen der Cirrhose zukommt. So haben wir z. B. schon oben gesehen (s. „Fettleber"), dass bei langsamem Verlauf einer Phosphorvergiftung das zu Grunde gehende Lebergewebe zum Teil durch Bindegewebe substituiert werden kann, das gleiche ist bei

der acuten gelben Leberatrophie und jedenfalls bei einer Reihe von langsam verlaufenden Intoxicationen der Fall.

Da wir nun wissen, dass für die Aetiologie der Lebercirrhose oder wenigstens der meisten Formen derselben gewisse chronische Vergiftungen (Alkohol) und Infektionen (Syphilis, Malaria) eine ganz hervorragende Bedeutung besitzen, so gewinnt die namentlich in neuerer Zeit mehr und mehr hervortretende Auffassung (Kretz) eine gewisse Berechtigung, dass die Lebercirrhose ein „herdweise lokalisierter, recidivierender, chronischer Degenerationsprozess“ ist. Das Charakteristische neben den einfach degenerativen Prozessen bleibt aber in allen Fällen die Bindegewebsneubildung. Dieselbe kann einen sehr verschiedenen Umfang und sogar in ein und demselben Falle eine sehr variable Lokalisation aufweisen.

Man war früher geneigt die Ausbreitung des Bindegewebes als eine sehr einfache, wesentlich auf 2 verschiedeneu Bahnen erfolgende aufzufassen und diese Anschauung hat sich obwohl vielfach als irrig nachgewiesen, teilweise bis heute erhalten. Man glaubte, das Bindegewebe bilde sich entweder um die einzelnen Acini herum, dieselben auseinanderdrängend und bei weiterem Wachstum concentrisch zusammenschnürend („interacinöse Cirrhose“) oder dasselbe dringe von vornherein innerhalb der Leberläppchen zwischen die Zellverbände und selbst die einzelnen Zellen ein (intraainöse Cirrhose). Auch das makroskopische Erscheinungsresultat des cirrhotischen Prozesses meinte man mit Regelmässigkeit mit der Ausbreitungsweise des Bindegewebes in Beziehung setzen zu können, indem man annahm, dass die zur Verkleinerung des Organes führende sogen. „atrophische Cirrhose“ im wesentlichen eine interacinöse, die mit Volumszunahme einhergehende „hypertrophische“ eine intraacinöse Bindegewebsentwicklung zur Voraussetzung habe. Allein diese Anschauungen haben sich bei gegenauerer Beachtung der histologischen Details grössten-

## Tafel 70.

**Fig. I. Miliartuberkulose der Leber.** Verg. 72.
2 aus kleineren Tuberkeln zu Gruppen confluierte Herde; die Entstehung aus einzelnen Knötchen noch deutlich erkennbar. Riesenzellen rundlich. Lagerung im periportalen Gewebe in der Nachbarschaft eines Pfortaderästchens.

**Fig. II. Cholangitis tuberculosa (Tuberkulöse Periangiocholitis).** Vergr. 63.
1. Epithel eines grösseren Gallenganges.
2. Hochgradig fettinfiltriertes angrenzendes Lebergewebe.
3. Käsiges Centrum eines grösseren tuberkulösen Herdes. am Rande die Confluenz aus kleineren Knötchen noch erkennbar.
4. Durchbruch des Herdes in das Lumen des Gallenganges, der mit käsigen Massen und scholligem Gallenpigment erfüllt ist.

---

teils als unzutreffend erwiesen, indem einerseits die Ausbreitung des Bindegewebes durchaus keine so einfache und gesetzmässige ist, wie es auf den ersten Blick den Anschein hat, anderseits die Parenchyminseln, welche man früher als erhaltene, beziehungsweise reducierte Leberacini ansah sich sehr häufig selbst als sekundäre Bildungen regeneratorischer Natur erwiesen.

Immerhin wird man aus praktischen Gründen einstweilen, solange wir keine genauere Einsicht in die Aetiologie und Pathogenese der verschiedenen Formen der Lebercirrhose besitzen auf eine gewisse, teils auf makroskopische, teils auf mikroskopische Merkmale gestützte Einteilung der Lebercirrhosen nicht verzichten können, nur müssen wir uns von vornherein darüber klar werden, dass durchgreifende histologische differentialdiagnostische Kriterien nicht bestehen und dass man z. B. nicht aus der Beurteilung eines einzelnen mikroskopischen Gesichtsfeldes, ja häufig nicht einmal aus der Prüfung eines oder mehrerer Präparate eines Falles im stande ist, die Zugehörigkeit desselben zu bestimmten Formen zu ermitteln, indem dieselben ungemein wechselnde selbst innerhalb einer Leber oder eines Leberlappens variable, in einander über- und auseinander hervorgehende sind.

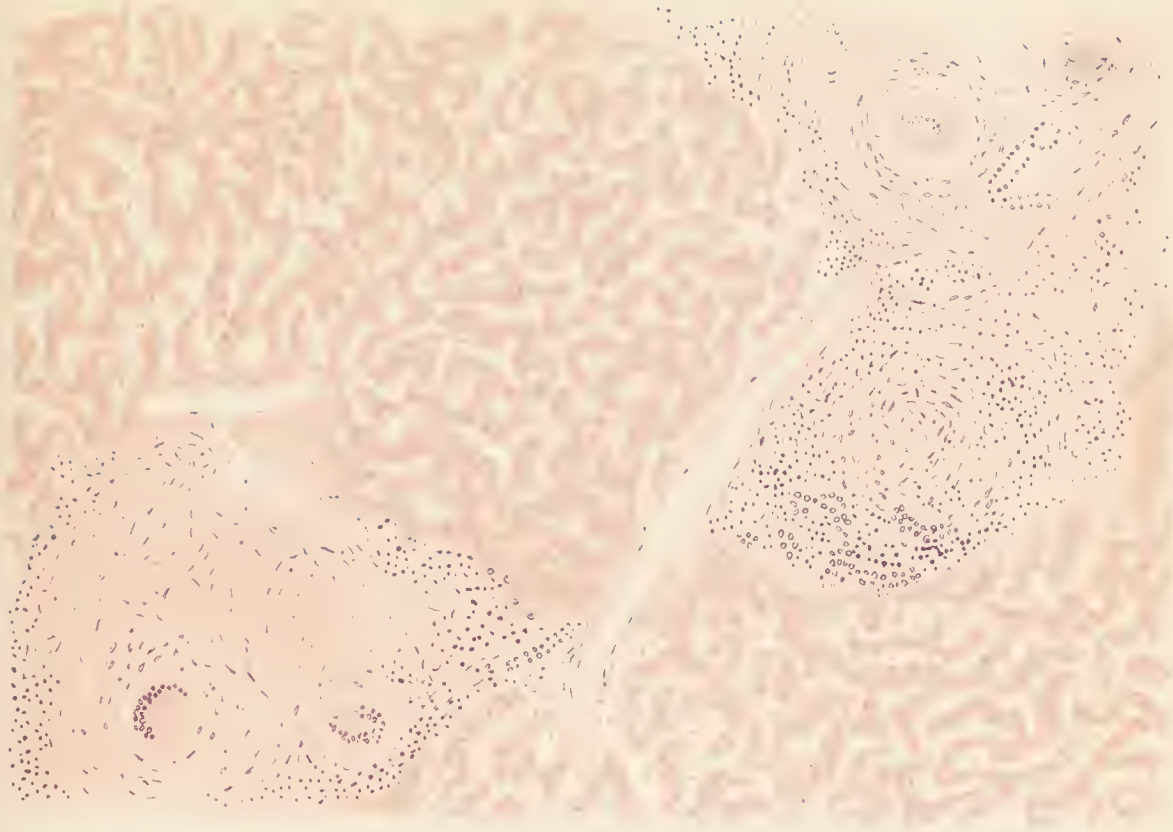

Fig. 1.

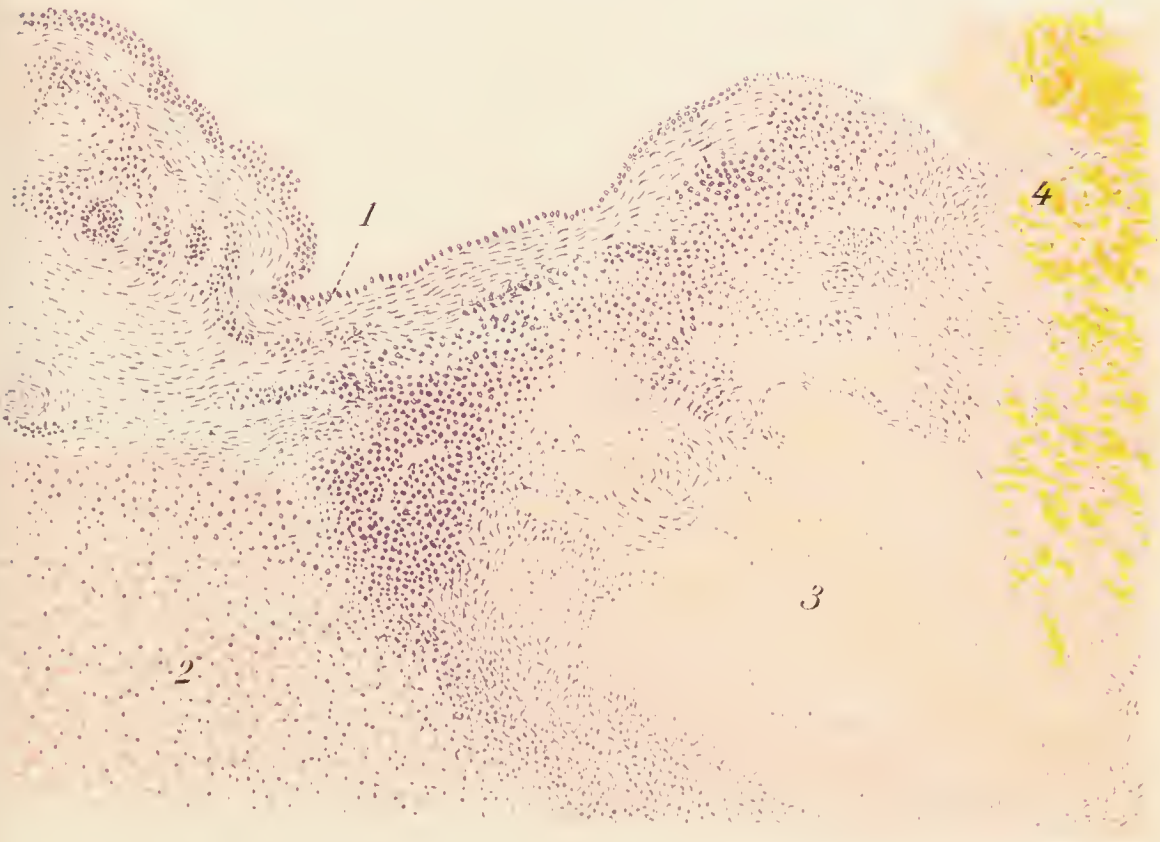


Fig. 2.

Lith. Anst F. Reichhold, München.

Alle Prozesse, welche Degenerationen, sowie alle, welche chronische Entzündungen in der Leber auslösen, können zum Bilde der Lebercirrhose führen; im ersteren Falle wird dasselbe durch Vernarbung des entstandenen Defectes, im zweiten durch Umwandlung des im normalen Interstitium Platz greifenden Granulationsgewebes in faseriges Bindegewebe zu stande kommen.

Dies vorausgesetzt wird die Vielgestaltigkeit der makroskopischen und mikroskopischen Erscheinungsweise der Lebercirrhose verständlich.

Wohl am häufigsten kommt diejenige Form zur Beobachtung, welche neben oft ziemlich starker Verkleinerung und fast gleichmässiger Schrumpfung und Consistenzzunahme makroskopisch eine unregelmässige teils grob-, teils feinhöckerige Granulierung der Ober- und Schnittfläche zeigt. Auf letzterer springen zahlreiche grössere und kleinere, meist intensiv gelbliche Pfröpfe in den Lücken eines eingezogener, grauweisslich gefärbten Netzwerkes mit verschieden grossen Maschen hervor. (Fälschlicherweise als „acinöse“ Zeichnung beschrieben; „pseudoacinöse“ Zeichnung von Kaufmann). Es ist dies die von Laennec als „Lebercirrhose“ καθ'ἐξοχήν bezeichnete, jetzt gewöhnlich atrophische Lebercirrhose, Granularatrophie oder granulierte Schrumpfleber, nach ihrem Entdecker auch wohl Laennec'sche Cirrhose genannte Form.

Schon die Betrachtung eines frischen Gefrierschnittes mit schwacher Vergrösserung gibt Aufschluss über die Natur der Veränderung. Man erkennt deutlich ein helleres, graues Netzwerk streifigen, meist ziemlich langfaserigen, sehr ungleich grosse gelbliche Alveolen umschliessenden Bindegewebes, in welchem Leberzellbalken liegen. Die Zellen der letzteren sind zumeist in unregelmässiger Verteilung von glänzenden Fettropfen und von feinen Häufchen hellgelben bis bräunlichen Gallenpigments durchsetzt. Taf. 66. Fig. II.

Eine genauere Betrachtung gefärbter Schnitte zeigt nun, dass diese Parenchyminseln durchaus nicht etwa

regelmässig von Bindegewebe umgrenzten Leberacini entsprechen, sowie wir es z. B. in der Schweineleber sehen, sondern dass einmal die zur Beurteilung des acinösen Baues so wichtigen Centralvenen auf der Raumeinheit des Schnittes vermindert, zu den Zellbalken ganz atypisch gelagert und dass weiterhin die letzteren aus ihrer regulären, radiären Anordnung verschoben und zumeist in Form eines feinen, mit länglichen Capillarlücken versehenen Netzes umgeordnet sind. Sehr häufig sieht man in einem allseitig von Bindegewebe umschlossenen solchen Leberzellabschnitt auch auf einer continuierlichen, die ganze Gewebsinsel umfassenden Schnittserie überhaupt kein als Centralvene zu deutendes Gefäss mehr; in anderen ist das venöse Gefäss ganz excentrisch verschoben (Taf. 66 Fig. 1 rechts oben), bisweilen bis an den Bindegewebsrand hinausverlagert, während wiederum in anderen Parenchymbezirken sich zwei oder mehr „Centralvenen" nachweisen lassen. Ueberall aber ist ihre typische Lagerung zum portalen Capillarnetz und zu den Leberzellbalken verloren gegangen; es hat somit ein tiefergreifender „Umbau" des ganzen Lebergewebes stattgefunden (Kretz). Wir brauchen nun wohl nicht soweit zu gehen, die Leberzellinseln samt und sonders als neugebildete, als „Regenerationsherde, die von relativ intactem Parenchym ausgehen" aufzufassen, wenn auch nicht geleugnet werden kann, dass eine oft weitgehende Proliferation der von Bindegewebe umwachsenen und aus ihrer Continuität gelösten Leberabschnitte eintreten kann, was man an Präparaten, die frisch genug conserviert sind an verhältnismässig zahlreichen Mitosen, sowie an den öfters in Mehrzahl vorhandenen Kernen in einer Leberzelle nachzuweisen imstande ist. Ja bisweilen kommen in grösseren, schon makroskopisch auffallenden Granula richtige circumskripte Hypertrophien des Lebergewebes, sogen. „Leberadenome" (nicht zu verwechseln mit den gleich zu erwähnenden „Gallengangsadenomen") vor. In ihnen sieht man oftmals riesige mit vielen Kernen ausgestattete Zellen in unverhältnismässig engmaschigen Verbänden zusammenliegen.

Taf. 66. Fig. 1.

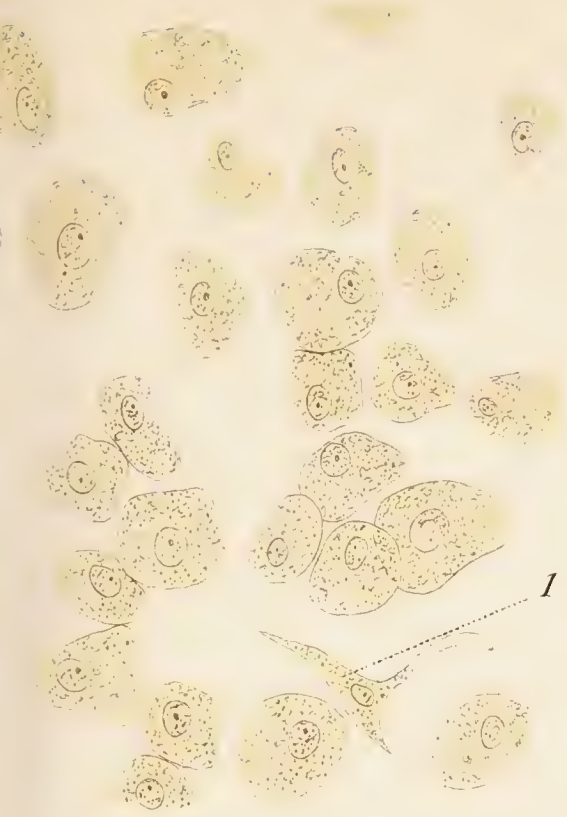


Fig. 1.

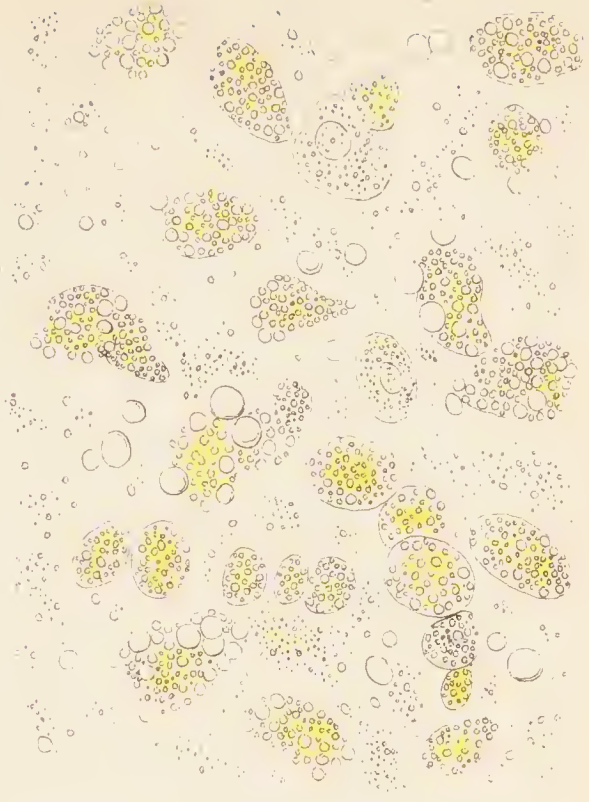

Fig. 2.

Fig. 3.

Lith. Anst. F. Reichhold, München.

durchgeführt werden kann und die beiden hier infolgedessen auch nicht gesondert besprochen werden sollen. Für die Aetiologie der Fettleber kommen sehr verschiedene Momente in Betracht. Continuierliche Zufuhr einer sehr fett- und kohlehydratreichen Nahrung führt wie man das experimentell bei der Mästung der Tiere verfolgen kann zur typischen Fettleber („Strassburger Gänseleber"). Bei manchen Individuen (Fettsucht) besteht eine besondere Disposition zu allgemeiner vermehrter Fettablagerung, auch wenn die Nahrung nicht besonders fettreich ist, wobei dann natürlich auch die Leber in ganz erheblicher Weise mitbetroffen wird. Vor allem aber führen alle Prozesse, welche die Oxydationsvorgänge im Körper herabsetzen zu einer abnormen Fettaufspeicherung in der Leber, also namentlich diejenigen Erkrankungen, welche mit einer Verminderung des sauerstoffbindenden Hämoglobins einhergehen (Anämie, Chlorose, Leukämie, perniciöse Anämie). Auch die Fettleber der Phthisiker hat man auf mangelhafte Oxydationsvorgänge infolge der Beschränkung der respiratorischen Lungenoberfläche zu beziehen gesucht. Lokal können Fettinfiltrationen und -Degenerationen in der Leber durch Circulationsstörungen (fetthaltige Stauungsleber, Muskatnussleber), sowie aus demselben Grunde in der nächsten Umgebung von Geschwulsknoten (z. B. Carcinom, Echinokokken), sowie in den Randbezirken von Tuberkeln und syphilitischen Granulomen auftreten.

Ferner veranlasst eine Reihe von Intoxikationen eine oft kolossal vermehrte Fettablagerung in der Leber. Diese Wirkung kann sich entweder aus einer direkten Schädigung und Zerstörung der Leberzellen oder aus einem die Zusammensetzung des Blutes und damit ebenfalls wiederum die Sauerstoffbindung alterierenden Einfluss herleiten. Die hervorragendste Rolle spielt dabei bekanntlich die acute Phosphorvergiftung, bei welcher schon wenige Stunden nach der Aufnahme eine extreme Ausfüllung der Leberzellen mit Fetttröpfchen beginnt, so dass Zellcontouren und Zell-

## Tafel 65.

**Fig. I. Amyloiddegeneration der Leber.** Vergr. 98. (Haematoxylin-Eosin.)
1 Zentralvene. Die in dieselben einströmenden Pfortaderkapillaren mit homogener, scholliger und bandartiger Verdickung ihrer Wandungen: die Kerne der Capillarepithelien gut erhalten. Die Leberzellbälkchen zu schmalen Streifen comprimiert und atropisch.

**Fig. II. Hochgradige Amyloiddegeneration der Leber.** Vergr. 67. (Picrocarmin.)
Leberzellbälkchen stellenweise durch Confluieren der Amyloidschollen ganz verdrängt (rechts oben) z. T. hochgradig atrophisch. Acinusstructur verwischt.

---

keime völlig verschwunden erscheinen, nach Extraktion des Fettes aber leicht wieder nachgewiesen werden können. Eine ganz ähnliche Wirkung wie der Phosphor entfalten die Vergiftungen mit Arsen, Antimon, Kupfer, Quecksilber und Aluminium, ferner Mineralsäuren, weiterhin Kohlenoxyd, Petroleum, Chloroform, Bromaethyl, Jodoform, Stickstoffoxydul, Karbolsäure, Phorizin, Ricinus und Abrin, chronischer Morphiumgebrauch, Genuss von giftigen Schwämmen (Agaricus muscarinus und Lorchel), Fleisch-, Fisch- und Muschelgifte sowie verdorbener Mais (bei der Pellagra) [Hoppe-Seyler]. Einen hervorragenden Einfluss auf die Fettablagerung übt auch die chronische Alkoholvergiftung, daher trifft man bei Säufern regelmässig neben den cirrhotischen Prozessen in der Leber vermehrte Infiltration mit Fett. Endlich können alle Infektionskrankeiten, bei welchen eine trübe Schwellung der Leber vorkommt (s. d.), bei längerer Dauer das Zustandekommen einer ächten Fettleber nach sich ziehen.

Die bei Phthisikern und sonstigen kachektischen Kranken auftretende Fettleber verdankt ihre Entstehung wohl in erster Linie einer Infiltration des Organes mit dem unter dem Einflusse der rasch consumierenden Krankheiten an dem übrigen Körper, namentlich im Unterhautzellgewebe abschmelzenden Fette.

Die Ablagerung des Fettes pflegt in der Leber nicht gleichmässig und diffus vor sich zu gehen, sondern

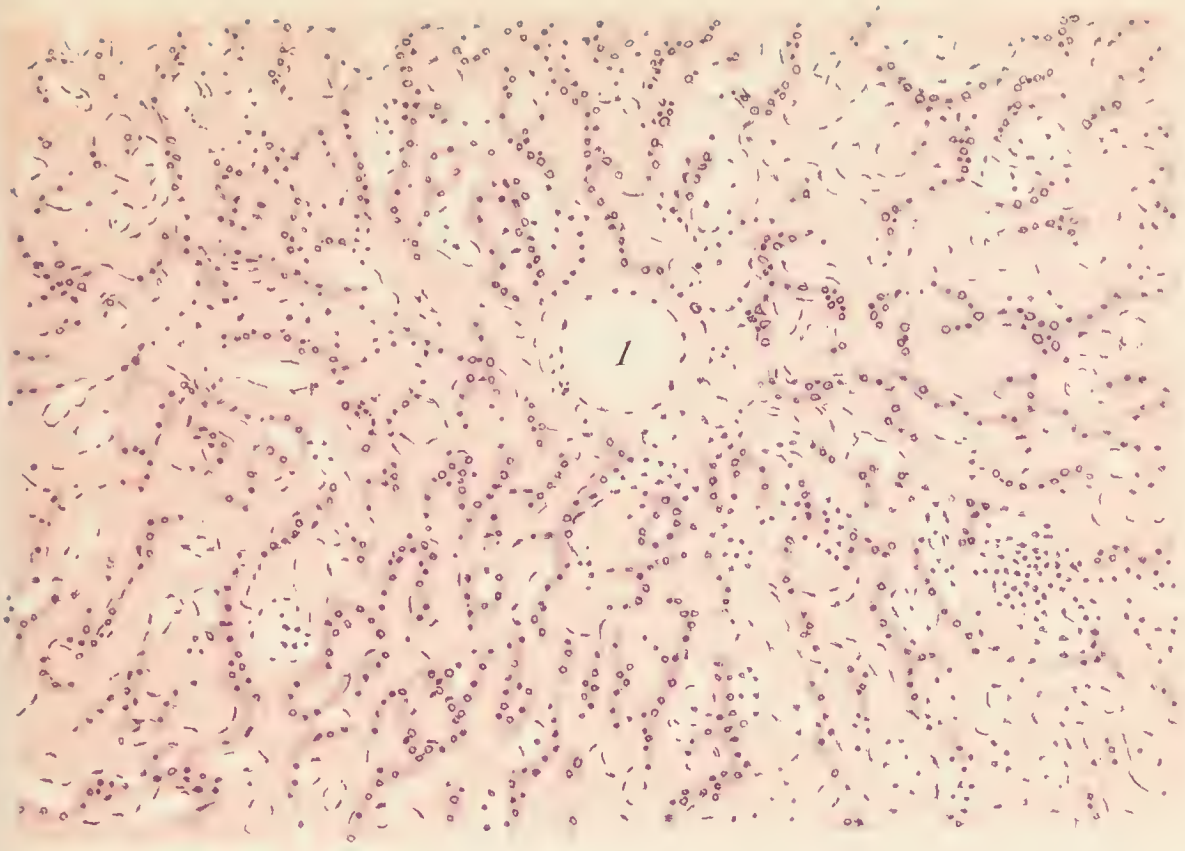


Fig. 1.

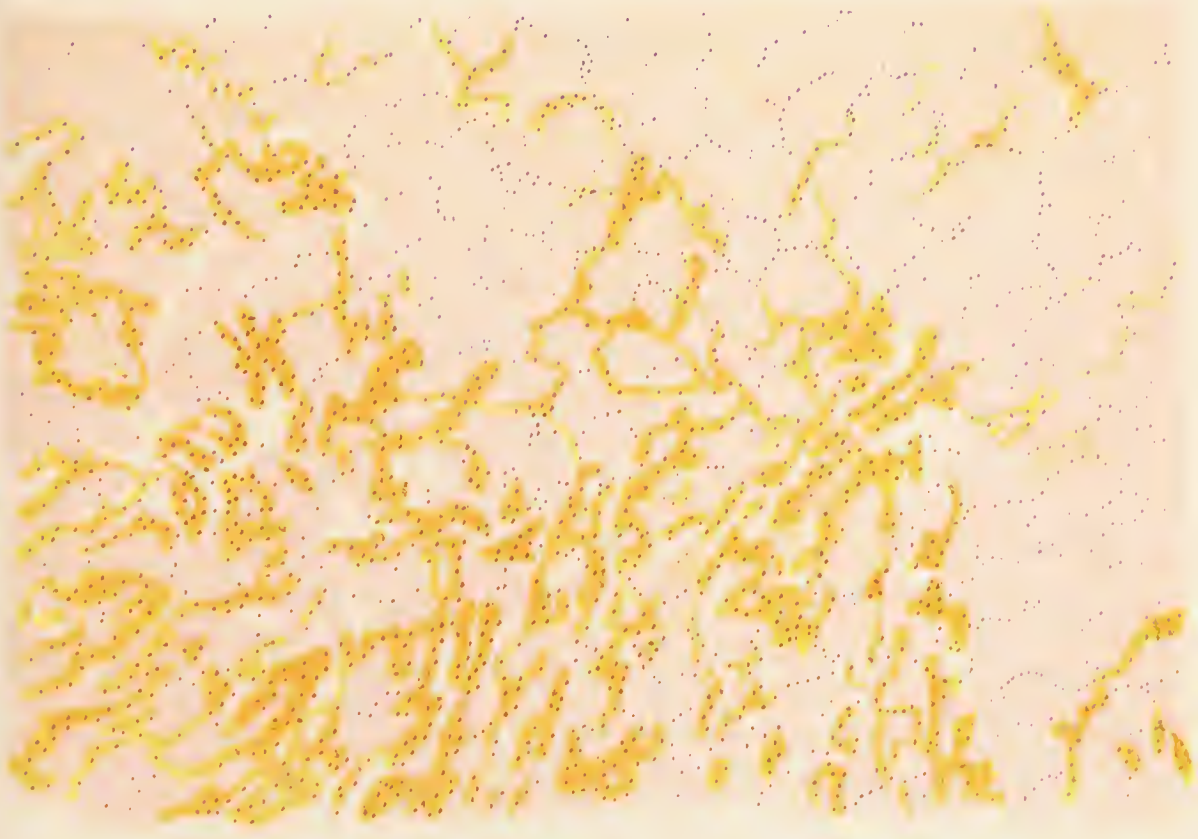

Fig. 2.

Lith. Anst F. Reichhold, München.

weil die dieselbe veranlassenden Schädlichkeiten vorzugsweise auf dem Wege der Leberarterie dem Organ zugeführt werden, so erscheinen fast regelmässig die peripheren Acinusabschnitte in erster Linie betroffen.

Fertigt man Gefrierschnitte von Fettlebern an, die man am besten frisch untersucht, so erscheinen dementsprechend die Acinuscentren von dunkleren Ringen oder polygonen Maschen umrahmt, welche sich aus glänzenden Fettkügelchen zusammensetzen; besonders in der nächsten Umgebung der die grossen Pfortaderzweige, Leberarterien und Gallengänge umhüllenden Bindegewebsdreiecke finden sich grössere Anhäufungen von Fettmassen. Die Leberzellen scheinen dabei oftmals im Bereich dieser Bezirke vollkommen verschwunden und gänzlich durch die Fetttröpfchen substituiert zu sein. Behandelt man aber derartige Schnitte mit fettlösenden Substanzen (Alkohol, Aether, Paraffineinschluss) so treten die Kerne und die jetzt von zahllosen Fettvakuolen durchsetzten Zellleiber wieder deutlich hervor. An Stelle der Tröpfchen sind rundliche Lücken getreten, welche im Schnitt eine je nach dem Grade des Prozesses mehr oder weniger dichte siebartige Durchlöcherung des Gewebes erzeugen. Die einzelnen Tröpfchen sind von sehr verschiedener Grösse; schon normaler Weise finden sich im Protoplasma der peripheren Leberacinusabschnitte namentlich bei fettreichen Individuen kleine Kügelchen eingestreut; unter pathologischen Verhältnissen können dieselben sehr dichtstehend werden oder zu grossen einzelne Zellen ganz ausfüllenden Tropfen werden. Damit geht natürlich Hand in Hand eine Vergrösserung der einzelnen Zellen und Zellbälkchen der acini und dadurch des ganzen Organes. Manchmal erscheinen die Fettkügelchen nicht rund sondern unregelmässig zackig, festonartig gekerbt und bei bestimmter Behandlungsmethode lässt sich ähnlich wie bei den Milchkügelchen eine offenbar aus Eiweiss bestehende membranartige Bildung um dieselbe nachweisen.

## Tafel 66.

**Fig. I. Atrophische Lebercirrhose.** Vergr. 40.
Durch scharfbegrenzte Bindegewebszüge (2) ist das Lebergewebe in verschieden grosse, unregelmässige, inselförmige Bezirke zerlegt. Auch in den grösseren derselben (1) keine reguläre Acinusanordnung der Zellbälkchen mehr erkennbar. Centralvenen z. T. ganz fehlend; z. T. excentrisch verschoben (rechts oben).
3 kleinere abgesprengte Leberzellinseln.
In dem Bindegewebe vereinzelte dichtere Rundzellenanhäufungen und (links) einige epitheliale Kanäle mit dunklen Kernen (neugebildete Gallengänge).

**Fig. II. Atrophische Lebercirrhose mit Fettinfiltration** (sogenannte cirrhotische Fettleber). Vergr. 40. Gefrierschnitt.
1. Abgeschnürte Leberzellinseln mit verschobener Acinusstruktur.
2. Fettröpfcheneinlagerungen in die Leberzellen.
3. Langfaseriges und scharfbegrenztes Bindegewebe.
4. Gallepigment.

---

In höheren Graden der Fettleber schreitet die Ablagerung der Tröpfchen gegen das Centrum der Acini zu fort und kann in extremen Fällen zu einer ganz gleichmässigen Infiltration aller Acinuszonen führen. Während in den Anfangsstadien schon makroskopisch durch die Fetteinlagerung die Acinuszeichnung also deutlicher wird, indem die fetthaltige periphere Zone ein hellgelbes und etwas prominierendes Netz um die dunkleren und einsinkenden Centren herum darstellt, wird dieselbe später wieder verwischt und weicht einer diffusen lehmgelben Verfärbung. Durch die zunehmende Ausdehnung der Leberzellen werden natürlich die kapillären Blutgefässe zusammengedrückt und damit das Organ gleichmässig anämisch. Besonders bei der akuten Phosphorvergiftung schreitet die Verfettung rasch über die ganzen acini hinweg und führt durch hochgradigste Ausfüllung der Zellen mit Fettkügelchen vielfach zu einem gänzlichen Zerfall derselben („Fettdegeneration").

Gleichzeitig bemerkt man dabei noch andere Erscheinungen: An gewissen Stellen, besonders um die Pfortaderäste herum aber auch in der Umgebung der intralobulären und sublobulären Venen werden einzelne

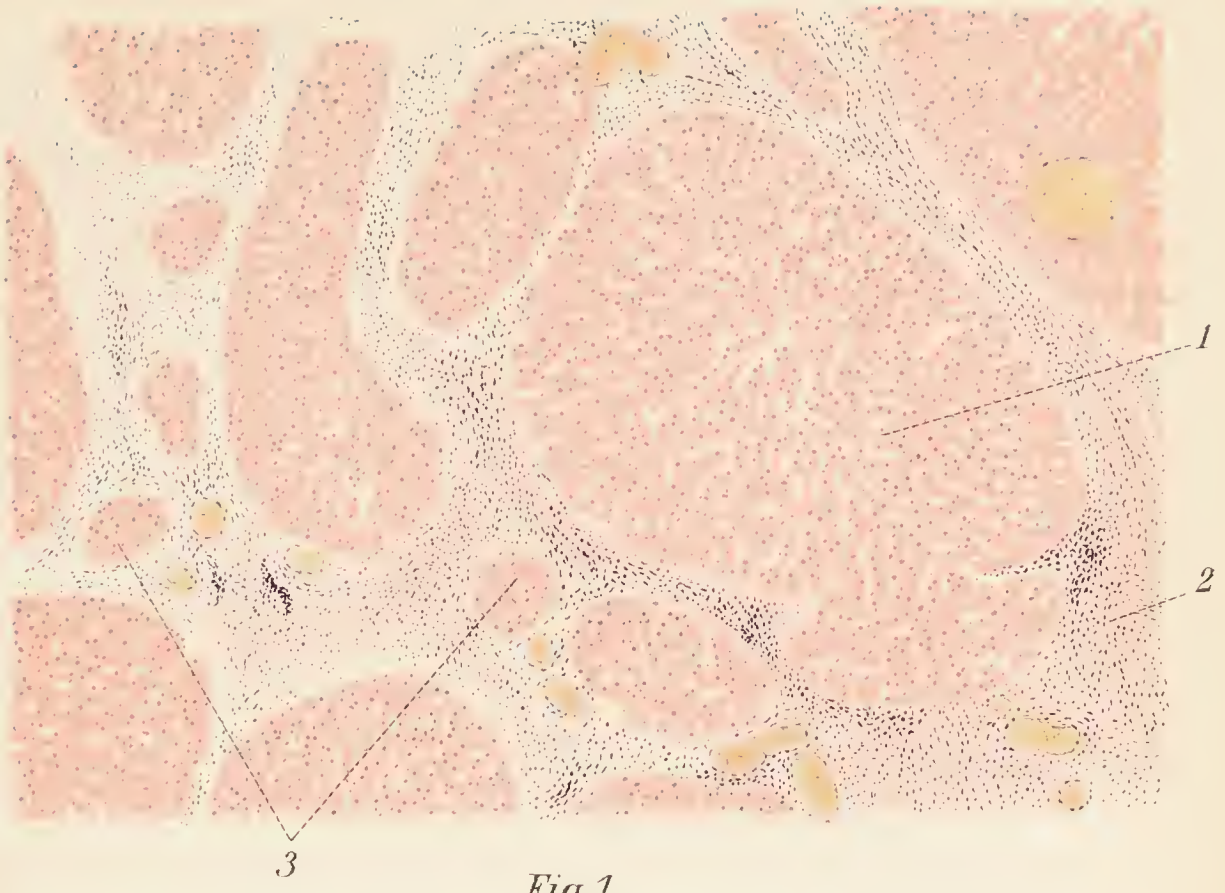


Fig. 1.

Fig. 2.

Lith. Anst. F. Reichhold, München.

Zellen oder Zellgruppen nekrotisch, ihre Kerne verschwinden oder zeigen ein verdichtetes in Klumpen zusammengebackenes Chromatin („Pyknose"). Die Zellkörper sind entweder homogen, schollig oder in eine Anzahl kleiner, bald heller, bald dunklerer Partikel zerklüftet. In der Umgebung dieser Bezirke sieht man oft rote Blutkörperchen aus den Capillaren ausgetreten; zum grossen Teil finden sich solche im Inneren von Leberzellen, auch von solchen, welche sonst keine Veränderungen aufweisen. Daneben finden sich in vielen Leberzellen rundliche bis kurzovale oft auch vacuolisierte Gebilde, meist etwas kleiner als der Zellkern, teils einzeln z. T. auch in grösserer Zahl innerhalb einer Zelle. Es sind dies die sogen. „Russel'schen Körperchen" die wahrscheinlich aus eingeschlossenen Leukocyten, wie auch aus verbackenen roten Blutkörperchen hervorgehen können. Vielfach lassen sich auch noch andere intracelluläre Einlagerungen nachweisen, namentlich grössere Körperchen mit concentrisch geschichteter Structur, Myelintropfen ähnlich, welche wohl durch eine Art von Verseifungsprozess bei der Einwirkung des Zellprotoplasmas auf die in ihnen liegenden Fetttropfen entstehen (Quincke). Gallenpigment pflegt in einfach verfetteten Lebern nur in sehr geringer Masse vorhanden zu sein.

Atrophie des Lebergewebes kommt entweder umschrieben oder diffus vor. Herdförmige Atrophien finden sich besonders bei der sogen. „Schnürleber" im Bereich der Schnürfurche (oft auch in dem abgeschnürten unteren Teil des rechten Lappens) in der Umgebung von Tumoren aller Art, bei chronischer Stauung (s. d.) und bei Cirrhose. Allgemeine Atrophie wird fast regelmässig im hohen Alter als senile Involutionserscheinung, sowie bei schweren Kachexien und bei Marasmus beobachtet.

Mikroskopisch lässt sich dabei deutlich eine Verkleinerung der elementaren Bausteine des Organes, der Leberzellen und der einzelnen Läppchen erkennen. In einem Gefrierschnitt z. B. übersieht man bei schwacher

## Tafel 67.

**Fig. I. (Hypertrophische) diffuse Cirrhose der Leber.** Vergr. 160. Acinuszeichnung gänzlich verwischt, Lebergewebe in zahlreiche einzelne schmale Zelleisten zerlegt durch reichlich gewuchertes junges kurzfaseriges Bindegewebe. In demselben sehr weite Kapillarräume mit wohlerhaltenem Epithel.

**Fig. II. Diffuse Cirrhose der Leber (hypertrophische Cirrhose) mit Gallengangswucherungen.** Vergr. 160.
Das Lebergewebe besteht nur noch aus einzelnen ganz kleinen, räumlich von einander getrennten Zellverbänden, zwischen denen die Bindegewebsneubildung. Unten dichteres Bindegewebe, in der Umgebung eines Blutgefässes Rundzellenanhäufung.
In dem Bindegewebe gewucherte neugebildete Gallengänge.

---

Vergrösserung eine abnorm grosse Zahl von Läppchen; die venulae centrales erscheinen einander genähert, ebenso die bindegewebigen Winkelstellen, welche die portalen Gefässstämme mit Leberarterie und Gallengängen tragen und dadurch das Organ auf den ersten Blick bindegewebsreicher als normal. Es handelt sich dabei aber nicht um eine wirkliche, sondern meist nur um eine relative Zunahme des Bindegewebes. Stärkere Vergrösserungen an feineren gefärbten Schnitten lassen aufs deutlichste die Volumsabnahme der Leberzellen selbst und zwar hauptsächlich in den centralen Läppchenpartien erkennen. Sie sind von auffallend eckiger Gestalt, auch ihre Kerne verkleinert, mit etwas verdichtetem Chromatin; dabei enthalten sie meist grosse Mengen eines sehr feinkörnigen, gelbbraunen Pigments, in welchem sich kein Eisen nachweisen lässt. Diese Züge verschmälerter pigmentierter Zellbälkchen strahlen auf Querschnitten radienartig gegen die Läppchenperipherie zu aus, die aber nur in den allerhöchsten Fällen der Atrophie wirklich erreicht wird. (Atrophia fusca hepatis, braune Leberatrophie.) Die Capillarräume sind dabei trotz der Verschmälerung der Zellbälkchen nicht wesentlich erweitert, sondern meist eng, der Blutgehalt ist nur gering. In der Acinusperipherie gehen die Leberzellen allmählich in ihre normale Gestalt und Grösse über. In sehr hochgradigen

Taf. 64. Fig. III.

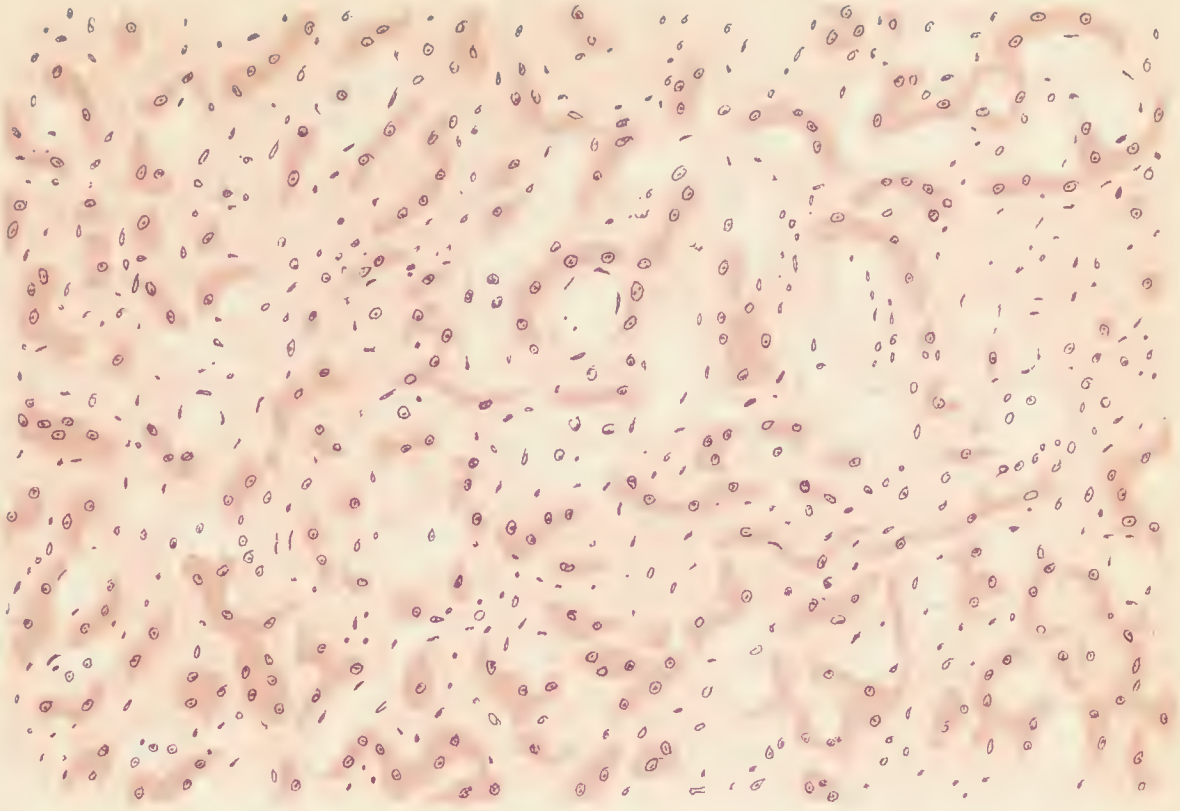

*Fig. 1.*

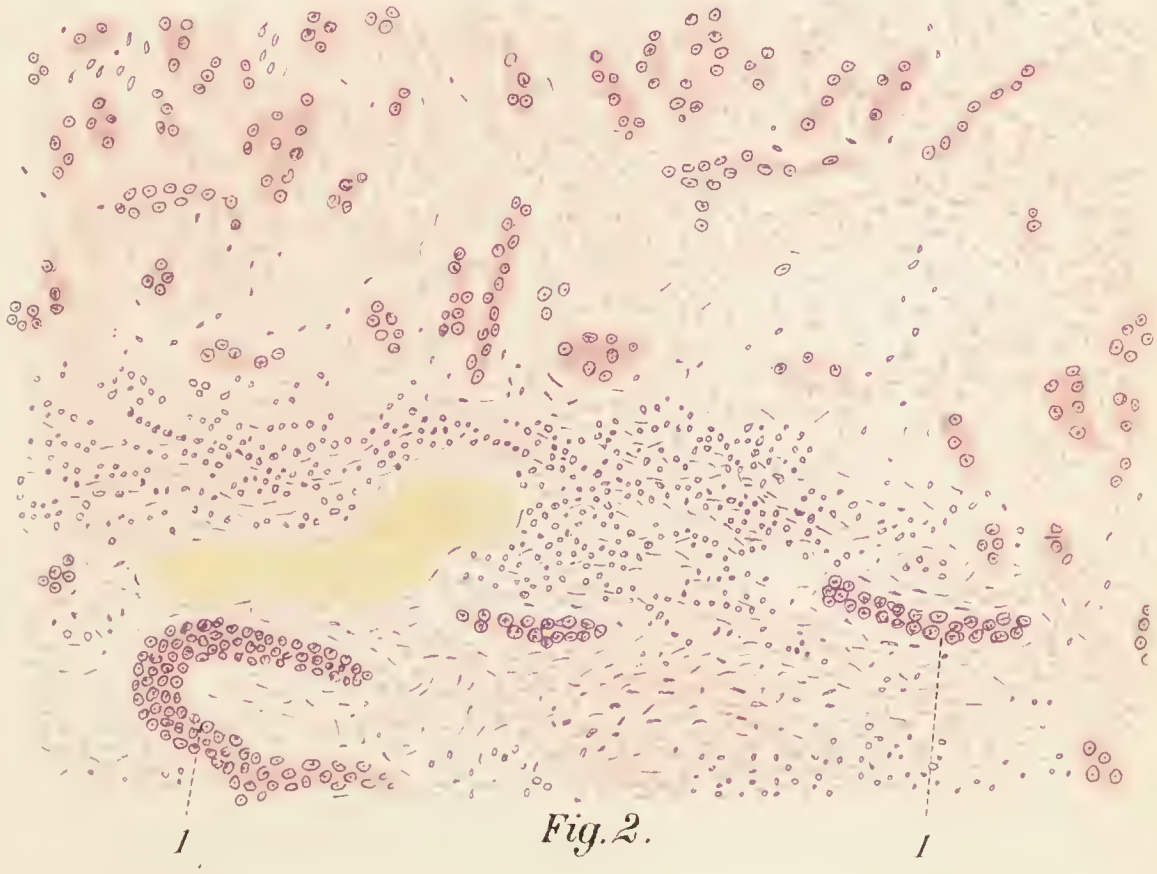


*Fig. 2.*

*Lith. Anst F. Reichhold, München.*

Stadien kann in den Centren die Gewebsstructur durch Zellzerfall und Freiwerden der Körnchen förmlich verwischt werden. Das Pigment, welches wahrscheinlich nicht aus dem Blut sondern aus dem Zelleiweiss selbst gebildet wird, ist das gleiche wie es auch in anderen Organen bei der braunen Atrophie derselben (Herz, Darm, Niere, willkürliche Muskeln) abgesezt wird. Es ist nicht zu verwechseln mit Gallenpigment.

Es ergibt sich hieraus der makroskopische Befund: Verkleinerung des ganzen Organes, dunkelbraune Färbung der Schnittfläche; oft ist auf derselben die Läppchenverkleinerung schon makroskopisch oder doch mit Zuhülfenahme einer schwachen Lupe erkennbar; die Acinuscentren sind gewöhnlich etwas eingesunken; die Consistenz des Organes leicht vermehrt.

Bei Diabetikern wird bisweilen eine Einlagerung von Glycogen in die Leberzellen in Form von grösseren und kleineren Körnchen, namentlich in der Peripherie der acini beobachtet. Man erkennt dieselbe am besten durch Einbringen der frischen oder in absolutem Alkohol kurz gehärteten Schnitte in Jodgummi; die Kugeln und Schollen färben sich dabei braunrot.

Bei älteren Individuen mit stark anthrakotischen Lungen und Lymphdrüsen findet man manchmal auch in der Leber Russpartikelchen eingelagert (Anthracosis hepatis), welche dem Organ auf dem Blutwege (s. Anthracosis der Lunge spez. T. I. Bd.) zugeführt werden. Niemals kommt es dabei zu einer Aufnahme in die Leberzellen selbst, sondern stets nur zwischen dieselben und zwar entweder in den centralen Acinuspartien in der Umgebung der Centralvene, wo die Pigmentmoleküle oft in Form kleiner dreieckiger oder zackiger Häufchen eingesprengt erscheinen durch Aufnahme derselben in die Kupffer'schen Sternzellen oder in dem interacinösen (Glisson'schen) Bindegewebe. Hier sind es wohl in erster Linie die die Lymphbahnen auskleidenden Zellen, welche von der Ablagerung getroffen werden. Oft erscheint diese

## Tafel 68.

**Fig. I. Hypertrophische Lebercirrhose mit Gallengangsneubildung.** Vergr. 270.
Links oben eine hypertrophische Leberzellinsel mit schlauchförmiger Struktur und teilweise mehrkernigen Zellen.
In dem jugendlichen, zellreichen Bindegewebe grosse epitheliale Zellen zu kanalartigen, cylindrischen Verbänden vereinigt. (Gallengangsbildung aus Leberzellen.)

**Fig. II. Multiple circumscripte Nekrosen in der Leber bei puerperaler Eklampsie.** Vergr. 75.
In dem sonst nicht veränderten Lebergewebe (1) finden sich scharf umschriebene Bezirke (2), in deren Bereich die Leberzellen abgeblasst, ihre Kerne nicht mehr färbbar, nur die Epithelkerne der Capillaren noch erhalten.

---

exogene Pigmentierung mit einer gleichzeitigen braunen Atrophie des Organes bei senil marastischen Individuen vergesellschaftet, wobei sich die schwarzen Russhäufchen gut von dem braunen Leberzellgrund abheben.

## Amyloidleber.

Eine regressive Metamorphose, die wohl niemals isoliert sondern stets gleichzeitig mit demselben Prozess in anderen Organen (Milz, Niere, Darm) auftritt ist die amyloide Degeneration der Leber. Für die Aetiologie sind dieselben Vorgänge wie für die allgemeine Amyloidentartung (s. allgem. T.) namhaft zu machen. Wie in allen Organen nimmt der Prozess auch in der Leber stets seinen Ausgangspunkt von den Blutgefässen und zwar bevorzugt er mit grosser Regelmässigkeit zunächst die portalen Capillaren in der intermediären Zone der acini, so dass wir in den Anfangsstadien, welche makroskopisch noch nicht mit Sicherheit erkannt werden können, hier die ersten Einlagerungen unter dem Mikroskop wahrnehmen. Es bilden sich in der Capillarwand und zwar nach auswärts vom Epithel homogene, glasige Schollen und Bänder, welche allmählich zu ganzen das Capillarlumen umgreifenden Cylindern zusammenfliessen und sich centralwärts und gegen die Peripherie zu ausdehnen, während gleichzeitig ihr Dickendurchmesser wächst.

Taf. 65. Fig. I & II.

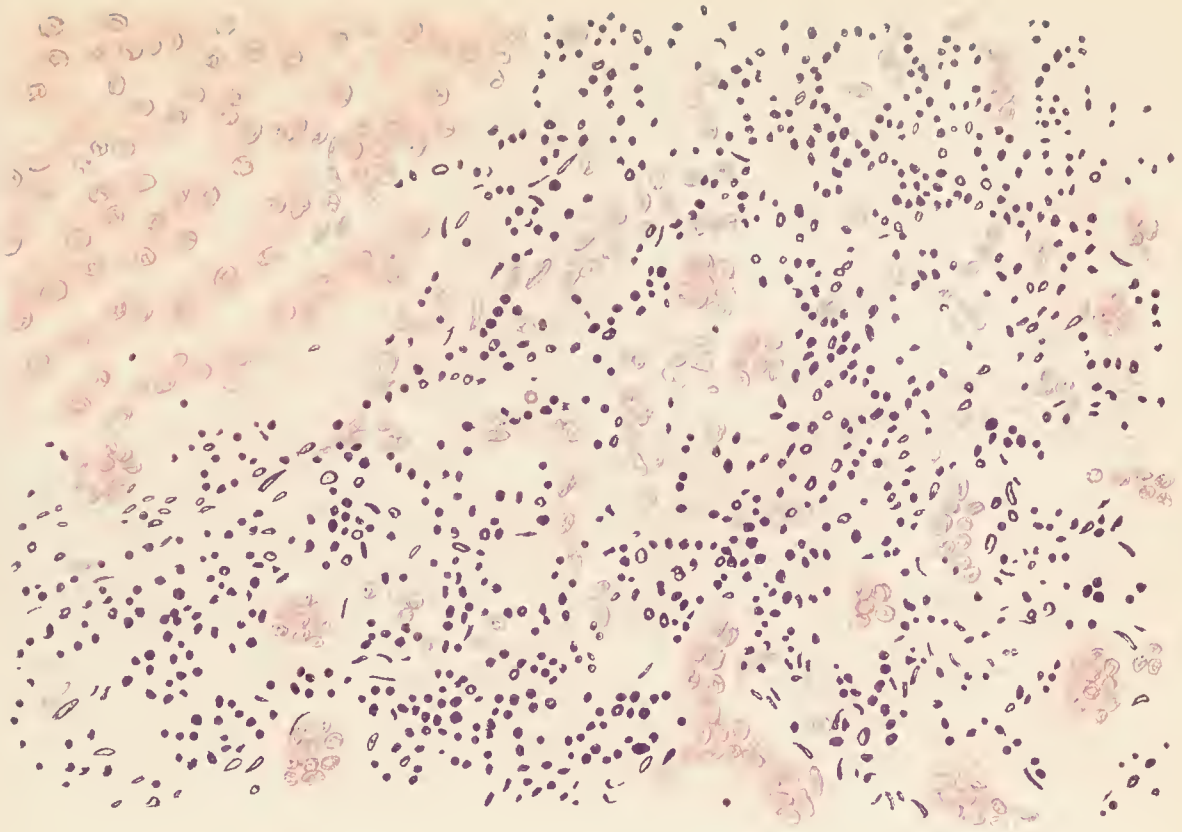

Fig. 1.

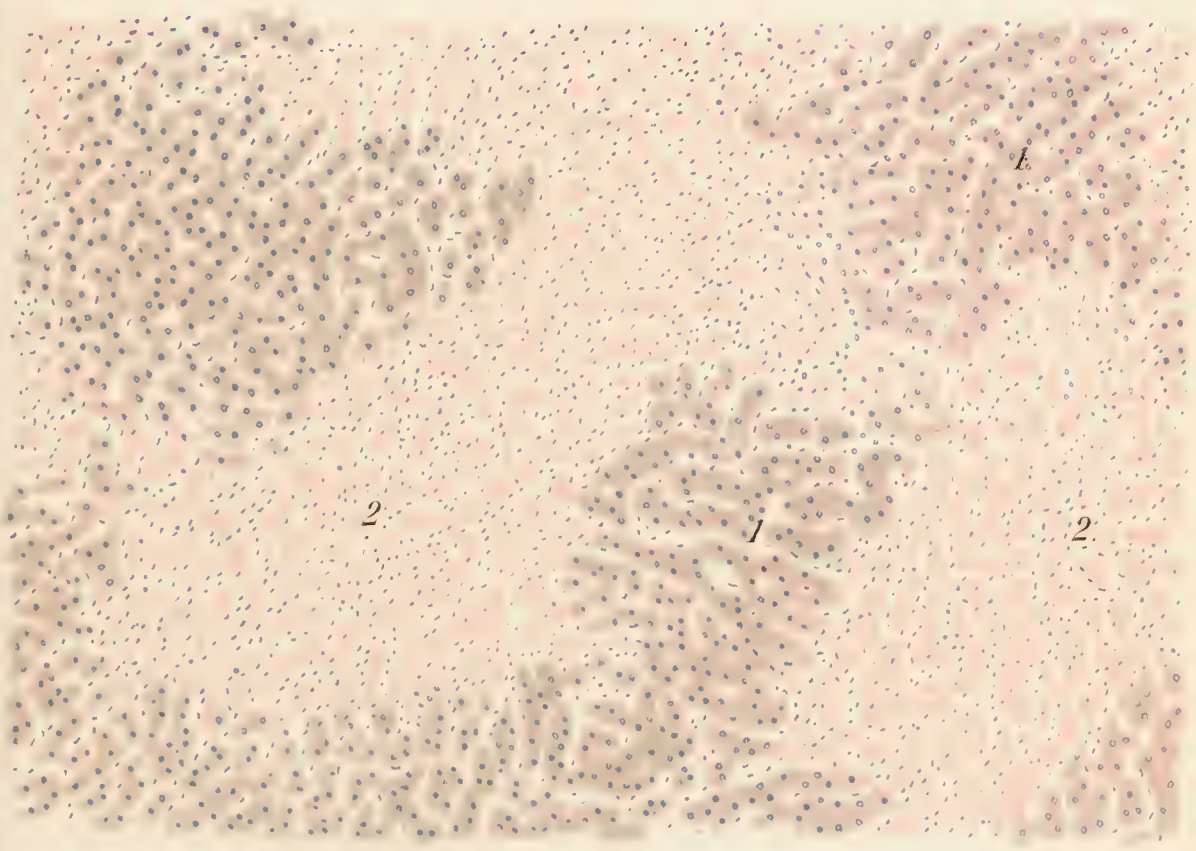


Fig. 2.

Lith. Anst F. Reichhold, München.

Die Lumina pflegen meist lange Zeit erhalten zu bleiben, besonders ist das Epithel auch noch auf vorgerückteren Stadien gut erkennbar. Die Schollen geben die bekannten Reaktionen mit Jod sowie mit Jod und Schwefelsäure und die metachromatischen Färbungen mit gewissen Anilinfarbstoffen (s. allg. T).

Die angrenzenden Leberzellbälkchen werden mit der wachsenden Dicke der Amyloidschollen mehr und mehr zusammengedrückt und verdünnt, so dass sie nur mehr ganz schmale Leistchen darstellen und schliesslich ganz verschwinden können. Entsprechend der Lokalisation der Entartung pflegt dies am ersten in den mittleren Acinuszonen einzutreten; dadurch wird dann die Continuität der Zellreihen zuerst unterbrochen, bis mit der Ausbreitung des Prozesses nach innen und aussen nur mehr ganz unregelmässige Parenchyminseln stehen bleiben. In ihnen ist dann gewöhnlich eine hochgradige Fettinfiltration nachweisbar. Mit dem Untergang der Leberzellen fliessen die amyloiden Röhren zu grösseren homogenen Schollen zusammen, die meist noch von feinen spaltförmigen Lücken, den ehemaligen Capillarlumina durchzogen sind. Auch die kleineren Leberarterien und die interacinösen Pfortaderzweige werden später von dem Prozess ergriffen. In keinem Fall aber findet eine amyloide Degeneration der Leberzellen selbst statt, dieselben gehen vielmehr nur druckatrophisch zu Grunde.

Durch die Einlagerung der Schollen zwischen die Leberzellbälkchen und deren fortwährendes Wachstum erklärt sich die Volumszunahme des ganzen Organes und aus ihrer bekannten physikalischen Beschaffenheit seine Consistenzzunahme und das glänzende, speckige Aussehen der Schnittfläche. Durch zunehmende Verengung aller Gefässbahnen erscheint die Leber dabei natürlich sehr anämisch.

## Icterus.

Wird der Abfluss des normalen Lebersekretes, der Galle, nach dem Darm zu mechanisch behindert, so

## Tafel 69.

**Fig. I. Leber bei Leukämie (Leukämische Infiltration).** Vergr. 80.

1. Vena centralis.
   In den Pfortaderkapillaren zwischen den Leberzellbälkchen sehr zahlreiche Lymphocyten.
2. Periportales Bindegewebe ebenfalls von sternförmigen Lymphocytengruppen infiltriert.

**Fig. II. Mykotische, eitrige embolische Pfortaderthrombose.** Vergr. 88. **(Pylethrombophlebitis mycotica.)**

1. Wand eines grossen Pfortaderastes mit infiltriertem periportalem Gewebe.
2. Lebergewebe mit z. T. comprimierten und concentrisch geschichteten Zellbälkchen.
3. Nekrotische Zone.
4. Eiterkörperchen.
5. Mikroorganismenhaufen (Staphylokokken).

---

entsteht durch Resorption von Gallenbestandteilen in die Leber zurück eine Ablagerung von Gallenfarbstoff in dem Organ, wie auch durch Transport desselben durch das Blut eine gallige Imbibition des gesamten Körpers zu stande kommen kann. Man nennt diese (weitaus häufigste) Form des Icterus Stauungsicterus, mechanischer Icterus oder Resorptionsicterus. Daneben kommt aber sicher noch eine andere Genese des Icterus vor, wenn nämlich durch Erkrankungen der Leberzellen das Sekret nicht wie normaler Weise in die Gallenwege sondern gleichzeitig auch nach der Seite der Blutgefässe hin abgesondert wird und so zur Aufspeicherung in der Leber selbst gelangt. Man nennt diesen Vorgang Parapedesis der Galle (Minkowski) auch wohl Diffusionsicterus oder akathektischen Icterus (von καθέχειν = festhalten) (Liebermeister). Von E. Pick ist er auch als Paracholie bezeichnet worden.

Das mikroskopische Bild der icterischen Leber wechselt nach der Dauer und der Intensität der Gallenstauung. In den ersten Stadien finden sich die Leberzellen selbst frei von Gallenfarbstoff; derselbe wird nur in den Gallenwegen selbst aufgehäuft; die interlobulären Gänge sind erweitert, dann pflanzt sich die Ektasie

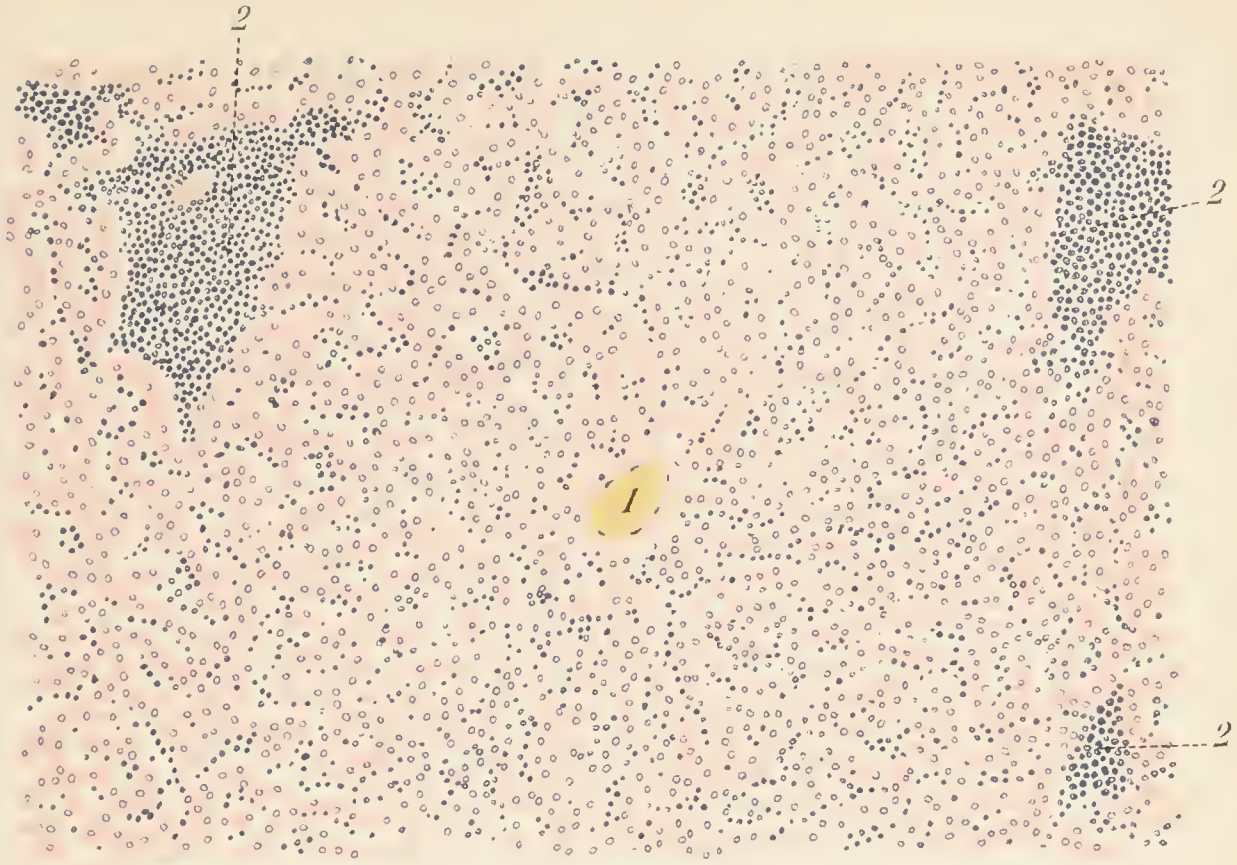


Fig. 1.

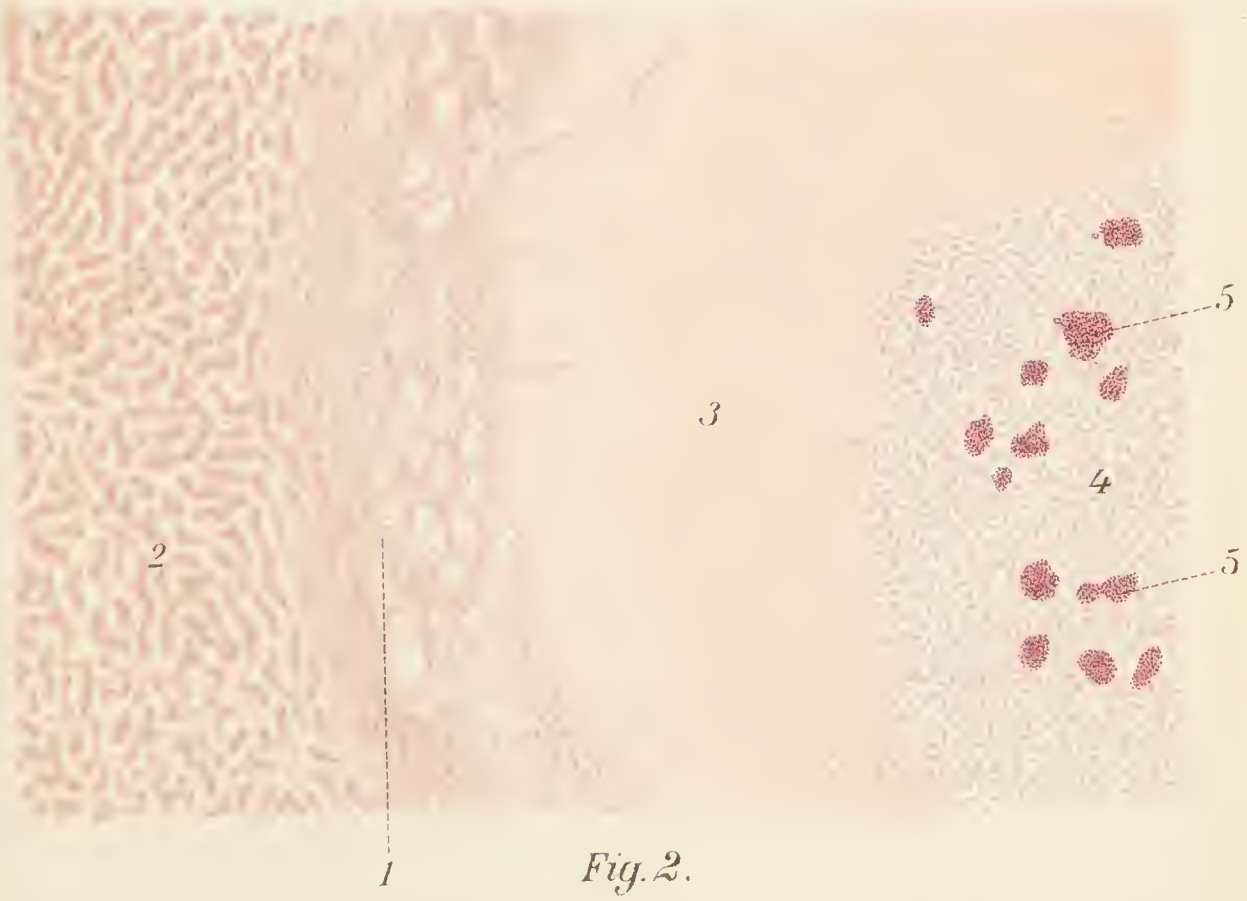


Fig. 2.

Lith. Anst F. Reichhold, München.

derselben auf die intraacinösen Gallencapillaren selbst fort, welche mit intensiv gelben, bis gelbgrünlichen, cylindrischen, wurstförmigen, manchmal verzweigten Massen ausgefüllt sind, so dass sie oftmals förmlich injiciert erscheinen. (Am besten erkennt man dieses Verhalten auf möglichst dünnen, frischen Gefrierschnitten.) Oft lassen sich von den erweiterten Gallencapillaren aus kurze, am Ende keulenförmig angeschwollene Fortsätze in die Leberzellen selbst hinein verfolgen, welche hier in einer sogen. intracellulären Secretvacuole endigen. Dann erscheinen die Bindegewebszellen in der Umgebung der grösseren Gallengänge pigmentiert und schliesslich häuft sich der Gallenfarbstoff in den Leberzellen selbst an. Auch hiebei sehen wir wieder eine typische Lokalisation und zwar sind es die centralen Acinuspartien, welche von der hellgelben Pigmentierung zuerst betroffen werden. Auf Querschnitten durch die Läppchen findet man dann um die Centralvenen herum zierliche, sternförmige Pigmenthäufchen, deren Fortsätze innerhalb der Zellbälkchen gegen die Peripherie zu ausstrahlen. Im Bereich starker Gallenstauungen werden auch die Epithelien von Lymph- und Blutgefässen mit gallig-körnigen Massen erfüllt, welche dann oft stark geschwellt in's Lumen einragen.

Zur Erkennung des Gallenfarbstoffes (Bilirubin) und zu seiner mikrochemischen Charakterisierung bedient man sich der Gmelin'schen Gallenfarbstoffreaktion. Man setzt zu dem frischen Schnitt unter dem Deckgläschen Kalilauge, schwemmt dieselbe nach kurzer Zeit durch Wasser aus und hierauf lässt man vom Rande her starke, etwas nitrithaltige Salpetersäure zutreten. Die Körnchen machen dann nacheinander eine Farbumwandlung von Grün, Blau, Violett bis ins Rot durch.

Häufig findet man bei länger dauernden Gallenstauungen in der Leber nekrotische Herde. Auch experimentell können dieselben durch Unterbindung des Gallenganges erzeugt werden. Die kleinsten dieser Herde umfassen nur wenige Leberzellen, die grössten bis zu mehreren Leberläppchen. Die Zellen in diesen Herden zeigen icterische Färbung, Schwellung, Hyalinwerden und Vacuolenbildung, sie verlieren die Färbbar-

keit ihrer Kerne und später auch ihres Protoplasmas. Manchmal entwickelt sich um diese Herde eine Rundzellenifiltration und ein Hinein- und Herumwachsen von anfangs zellreichem, später faserigem Bindegewebe mit Resorption der nekrotischen Teile. (Gerhardt.) An den interlobulären Gallengängen findet sich Desquamation des Epithels und Wucherung desselben („Katarrh"); oft bilden sich an ihnen sprossenartige Ausstülpungen, die mit niedrigem, plattem Epithel ausgekleidet sind, während auch das umgebende Bindegewebe eine stärkere Proliferation erkennen lässt. („Biliäre Cirrhose" von Charcot.) Sehr häufig sind beim Menschen die Erscheinungen des chronischen Lebericterus durch entzündliche Vorgänge compliziert, welche durch sekundär vom Darm her in die Gallenwege gelangende Mikroorganismen ausgelöst werden.

## Lebercirrhose.

Unter Lebercirrhose versteht man im allgemeinen jede zu einer mehr oder minder hochgradigen Deformation des Organes führende Bindegewebsneubildung in der Leber. Da nun solche Bindegewebsentwicklungen erfahrungsgemäss das Produkt chronisch-entzündlicher Prozesse sind, welche ihren Ausgang vom praeexistenten Stroma, (dem normalen Interstitium) nehmen, so bezeichnet man jeden derartigen Prozess in der Leber auch als „chronische interstitielle (produktive) Hepatitis". Jedoch muss man im Auge behalten, dass durchaus nicht in allen Fällen primär entzündliche und vom Interstitium ausgehende Vorgänge zur Entwicklung der Cirrhose führen, vielmehr sind auch heute noch die Ansichten darüber geteilt, welche Rolle und welcher Umfang primären Degenerationen von Leberparenchym bei den verschiedenen Formen der Cirrhose zukommt. So haben wir z. B. schon oben gesehen (s. „Fettleber"), dass bei langsamem Verlauf einer Phosphorvergiftung das zu Grunde gehende Lebergewebe zum Teil durch Bindegewebe substituiert werden kann, das gleiche ist bei

der acuten gelben Leberatrophie und jedenfalls bei einer Reihe von langsam verlaufenden Intoxicationen der Fall.

Da wir nun wissen, dass für die Aetiologie der Lebercirrhose oder wenigstens der meisten Formen derselben gewisse chronische Vergiftungen (Alkohol) und Infektionen (Syphilis, Malaria) eine ganz hervorragende Bedeutung besitzen, so gewinnt die namentlich in neuerer Zeit mehr und mehr hervortretende Auffassung (Kretz) eine gewisse Berechtigung, dass die Lebercirrhose ein „herdweise lokalisierter, recidivierender, chronischer Degenerationsprozess“ ist. Das Charakteristische neben den einfach degenerativen Prozessen bleibt aber in allen Fällen die Bindegewebsneubildung. Dieselbe kann einen sehr verschiedenen Umfang und sogar in ein und demselben Falle eine sehr variable Lokalisation aufweisen.

Man war früher geneigt die Ausbreitung des Bindegewebes als eine sehr einfache, wesentlich auf 2 verschiedeneu Bahnen erfolgende aufzufassen und diese Anschauung hat sich obwohl vielfach als irrig nachgewiesen, teilweise bis heute erhalten. Man glaubte, das Bindegewebe bilde sich entweder um die einzelnen Acini herum, dieselben auseinanderdrängend und bei weiterem Wachstum concentrisch zusammenschnürend („interacinöse Cirrhose“) oder dasselbe dringe von vornherein innerhalb der Leberläppchen zwischen die Zellverbände und selbst die einzelnen Zellen ein (intraainöse Cirrhose). Auch das makroskopische Erscheinungsresultat des cirrhotischen Prozesses meinte man mit Regelmässigkeit mit der Ausbreitungsweise des Bindegewebes in Beziehung setzen zu können, indem man annahm, dass die zur Verkleinerung des Organes führende sogen. „atrophische Cirrhose“ im wesentlichen eine interacinöse, die mit Volumszunahme einhergehende „hypertrophische“ eine intraacinöse Bindegewebsentwicklung zur Voraussetzung habe. Allein diese Anschauungen haben sich bei gegenauerer Beachtung der histologischen Details grössten-

## Tafel 70.

**Fig. I. Miliartuberkulose der Leber.** Verg. 72.
2 aus kleineren Tuberkeln zu Gruppen confluierte Herde; die Entstehung aus einzelnen Knötchen noch deutlich erkennbar. Riesenzellen rundlich. Lagerung im periportalen Gewebe in der Nachbarschaft eines Pfortaderästchens.

**Fig. II. Cholangitis tuberculosa (Tuberkulöse Periangiocholitis).** Vergr. 63.
1. Epithel eines grösseren Gallenganges.
2. Hochgradig fettinfiltriertes angrenzendes Lebergewebe.
3. Käsiges Centrum eines grösseren tuberkulösen Herdes, am Rande die Confluenz aus kleineren Knötchen noch erkennbar.
4. Durchbruch des Herdes in das Lumen des Gallenganges, der mit käsigen Massen und scholligem Gallenpigment erfüllt ist.

---

teils als unzutreffend erwiesen, indem einerseits die Ausbreitung des Bindegewebes durchaus keine so einfache und gesetzmässige ist, wie es auf den ersten Blick den Anschein hat, anderseits die Parenchyminseln, welche man früher als erhaltene, beziehungsweise reducierte Leberacini ansah sich sehr häufig selbst als sekundäre Bildungen regeneratorischer Natur erwiesen.

Immerhin wird man aus praktischen Gründen einstweilen, solange wir keine genauere Einsicht in die Aetiologie und Pathogenese der verschiedenen Formen der Lebercirrhose besitzen auf eine gewisse, teils auf makroskopische, teils auf mikroskopische Merkmale gestützte Einteilung der Lebercirrhosen nicht verzichten können, nur müssen wir uns von vornherein darüber klar werden, dass durchgreifende histologische differentialdiagnostische Kriterien nicht bestehen und dass man z. B. nicht aus der Beurteilung eines einzelnen mikroskopischen Gesichtsfeldes, ja häufig nicht einmal aus der Prüfung eines oder mehrerer Präparate eines Falles im stande ist, die Zugehörigkeit desselben zu bestimmten Formen zu ermitteln, indem dieselben ungemein wechselnde selbst innerhalb einer Leber oder eines Leberlappens variable, in einander über- und auseinander hervorgehende sind.

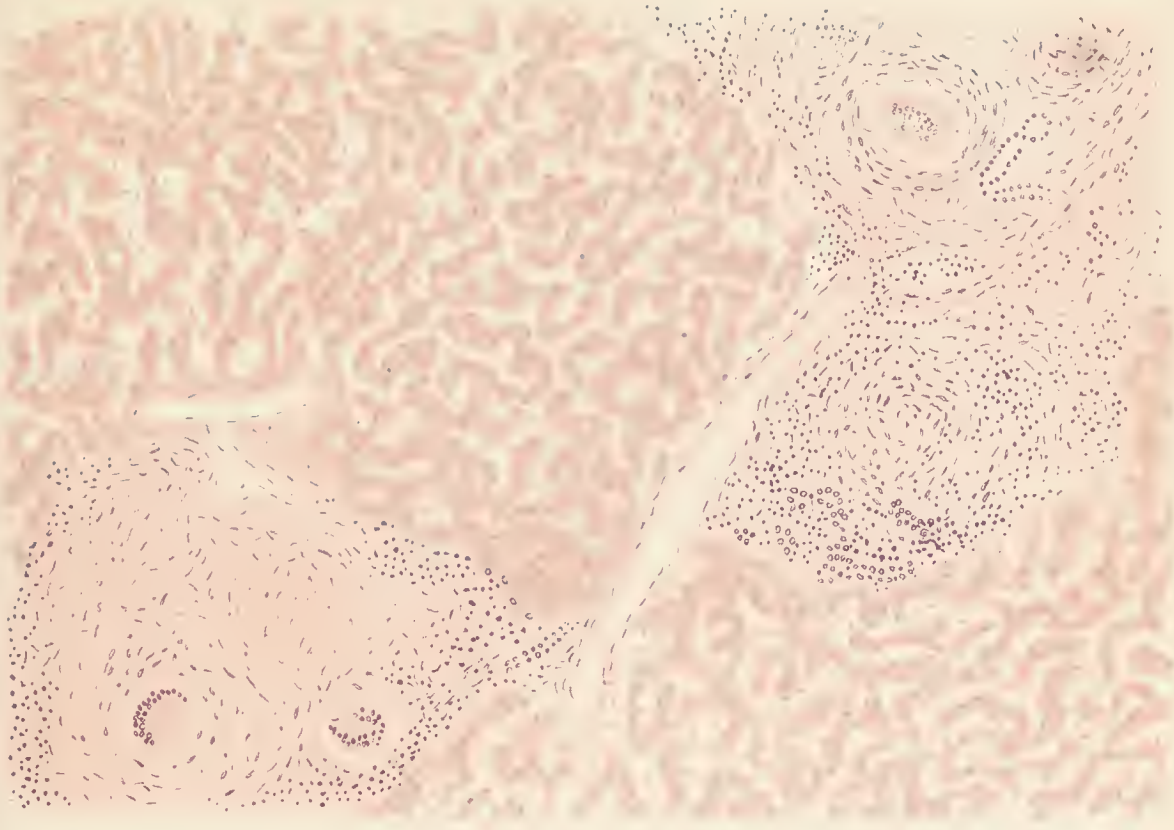

Fig. 1.

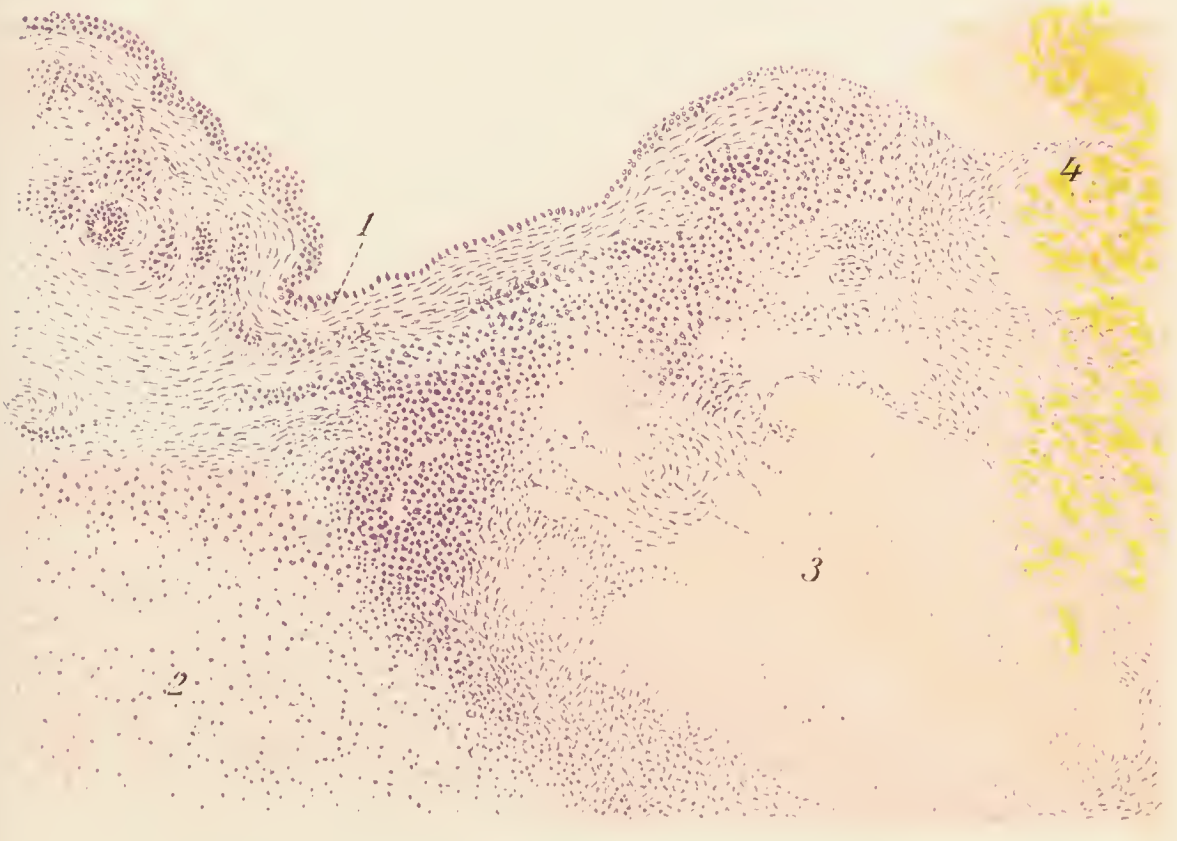


Fig. 2.

Lith. Anst. F. Reichhold, München.

Alle Prozesse, welche Degenerationen, sowie alle, welche chronische Entzündungen in der Leber auslösen, können zum Bilde der Lebercirrhose führen; im ersteren Falle wird dasselbe durch Vernarbung des entstandenen Defectes, im zweiten durch Umwandlung des im normalen Interstitium Platz greifenden Granulationsgewebes in faseriges Bindegewebe zu stande kommen.

Dies vorausgesetzt wird die Vielgestaltigkeit der makroskopischen und mikroskopischen Erscheinungsweise der Lebercirrhose verständlich.

Wohl am häufigsten kommt diejenige Form zur Beobachtung, welche neben oft ziemlich starker Verkleinerung und fast gleichmässiger Schrumpfung und Consistenzzunahme makroskopisch eine unregelmässige teils grob-, teils feinhöckerige Granulierung der Ober- und Schnittfläche zeigt. Auf letzterer springen zahlreiche grössere und kleinere, meist intensiv gelbliche Pfröpfe in den Lücken eines eingezogenen, grauweisslich gefärbten Netzwerkes mit verschieden grossen Maschen hervor. (Fälschlicherweise als „acinöse“ Zeichnung beschrieben; „pseudoacinöse“ Zeichnung von Kaufmann). Es ist dies die von Laennec als „Lebercirrhose“ καθ'ἐξοχήν bezeichnete, jetzt gewöhnlich atrophische Lebercirrhose, Granularatrophie oder granulierte Schrumpfleber, nach ihrem Entdecker auch wohl Laennec'sche Cirrhose genannte Form.

Schon die Betrachtung eines frischen Gefrierschnittes mit schwacher Vergrösserung gibt Aufschluss über die Natur der Veränderung. Man erkennt deutlich ein helleres, graues Netzwerk streifigen, meist ziemlich langfaserigen, sehr ungleich grosse gelbliche Alveolen umschliessenden Bindegewebes, in welchem Leberzellbalken liegen. Die Zellen der letzteren sind zumeist in unregelmässiger Verteilung von glänzenden Fettropfen und von feinen Häufchen hellgelben bis bräunlichen Gallenpigments durchsetzt. Taf. 66. Fig. II.

Eine genauere Betrachtung gefärbter Schnitte zeigt nun, dass diese Parenchyminseln durchaus nicht etwa

regelmässig von Bindegewebe umgrenzten Leberacini entsprechen, sowie wir es z. B. in der Schweineleber sehen, sondern dass einmal die zur Beurteilung des acinösen Baues so wichtigen Centralvenen auf der Raumeinheit des Schnittes vermindert, zu den Zellbalken ganz atypisch gelagert und dass weiterhin die letzteren aus ihrer regulären, radiären Anordnung verschoben und zumeist in Form eines feinen, mit länglichen Capillarlücken versehenen Netzes umgeordnet sind. Sehr häufig sieht man in einem allseitig von Bindegewebe umschlossenen solchen Leberzellabschnitt auch auf einer continuierlichen, die ganze Gewebsinsel umfassenden Schnittserie überhaupt kein als Centralvene zu deutendes Gefäss mehr; in anderen ist das venöse Gefäss ganz excentrisch verschoben (Taf. 66 Fig. 1 rechts oben), bisweilen bis an den Bindegewebsrand hinausverlagert, während wiederum in anderen Parenchymbezirken sich zwei oder mehr „Centralvenen" nachweisen lassen. Ueberall aber ist ihre typische Lagerung zum portalen Capillarnetz und zu den Leberzellbalken verloren gegangen; es hat somit ein tiefergreifender „Umbau" des ganzen Lebergewebes stattgefunden (Kretz). Wir brauchen nun wohl nicht soweit zu gehen, die Leberzellinseln samt und sonders als neugebildete, als „Regenerationsherde, die von relativ intactem Parenchym ausgehen" aufzufassen, wenn auch nicht geleugnet werden kann, dass eine oft weitgehende Proliferation der von Bindegewebe umwachsenen und aus ihrer Continuität gelösten Leberabschnitte eintreten kann, was man an Präparaten, die frisch genug conserviert sind an verhältnismässig zahlreichen Mitosen, sowie an den öfters in Mehrzahl vorhandenen Kernen in einer Leberzelle nachzuweisen imstande ist. Ja bisweilen kommen in grösseren, schon makroskopisch auffallenden Granula richtige circumskripte Hypertrophien des Lebergewebes, sogen. „Leberadenome" (nicht zu verwechseln mit den gleich zu erwähnenden „Gallengangsadenomen") vor. In ihnen sieht man oftmals riesige mit vielen Kernen ausgestattete Zellen in unverhältnismässig engmaschigen Verbänden zusammenliegen.

Taf. 66. Fig. I.

An anderen Stellen aber lässt sich sehr häufig der Fortgang regressiver Erscheinungen an den offenbar übrig gebliebenen und allseitig von Bindegewebe umschnürten Zellinseln nachweisen. Die einzelnen Zellen zeigen hier hochgradige fettige Infiltration oder selbst völlige Degeneration, andere sind sehr verkleinert, rundlich abgeschmolzen und neben icterischem von bräunlichem Pigment erfüllt wie bei der braunen Atrophie (s. o.).

Vor allem aber entsprechen die Granula und damit die Zellcomplexe (denn diese sind ja identisch) nicht den normalen acini; infolgedessen kann die Bindegewebsentwicklung keine interacinöse genannt werden, sie ist eine unregelmässig fleckige, setzt bald an dem Glisson'schen Gewebe der interlobulären Portalgefässe, bald in der Umgebung der Centralvene („venöse Cirrhose"), bald um beide zu gleicher Zeit ein („bivenöse Cirrhose"); sie führt das einemal zur Abtrennung und Umschnürung eines einzelnen Acinus („unilobuläre", „perilobuläre", „interacinöse", „insuläre C.), dann wieder umfasst sie mehrere Acini zusammen und isoliert dieselben von ihrer Umgebung („multilobuläre C."), noch häufiger dringt sie regellos ins Parenchym vor, beliebig gelagerte Complexe von Leberzellen aus ihrem Zusammenhange lösend (intraacinöse C.).

Das gemeinsame Merkmal der zur Atrophie führenden cirrhotischen Prozesse pflegt nur das eine zu sein, dass wenigstens in der überwiegenden Mehrzahl der Fälle, überhaupt noch zusammenhängende Zellreihen, Acinusteile, acini oder eine Mehrzahl von solchen von der Bindegewebsentwicklung abgegrenzt werden.

Dagegen lässt die zu einer oft gewaltigen und bis zum Tode fortschreitenden Volumsvermehrung führende Cirrhose, die sogen. „Hypertrophische Cirrhose", welche zuerst von Todd als eine Form sui generis der Laennec'schen Cirrhose gegenübergestellt wurde, diese Isolierung immerhin grösserer Zellencomplexe von Anfang an meistens vermissen, wenn auch ein prinzipieller, durchgreifender und für jeden Fall zutreffender Unterschied hierin nicht erblickt werden kann. Meist aber

## Tafel 71.

**Fig. I. Frische gummöse Hepatitis bei acquirierter Syphilis.** 2 miliare Knötchen mit käsigen Centren und fibröser Peripherie, das umgebende Lebergewebe von Rundzellen sehr stark infiltriert.

**Fig. II. Grosse verkalkte Gummen der Leber mit sekundärer syphilitischer Cirrhose.** Vergr. 30.

1. Kleine, stehengebliebene Leberzellinseln; darum ein sehr dichtes, derbfaseriges fibröses Gewebe (2) mit zahlreichen Gefässen, (3) deren Wand sehr verdickt und deren Lumen durch endarteriitische Wucherungen nahezu verschlossen.
4. Grosse käsige Herde mit ringförmigen Kalkincrustationen.

[Statt 5 soll in der Tafel 3 stehen.]

---

dringt hiebei die Bindegewebswucherung in mehr diffuser Weise zwischen die Leberzellreihen hinein, umwächst ganz kleine zellenförmige Abschnitte derselben, ja selbst einzelne Zellen (monocelluläre" Cirrhose) und bringt sie allmählich durch Druck zur Verschmälerung, zur Atrophie und schliesslich zum gänzlichen Schwund. Hiebei ist die acinöse Zeichnung natürlich makroskopisch wie mikroskopisch völlig verwischt, zwischen den isolierten Zellreihen aber lassen sich vielfach noch erweiterte (nicht verengte) capilläre Gefässbahnen nachweisen. (Dies wird auch als Grund dafür angesehen, warum bei der hypertrophischen Cirrhose Ascites meist fehlt) (Taf. 67 Fig. 1) Das Bindegewebe nimmt gewöhnlich nicht den stringenten, langfaserigen und kernarmen Charakter an wie bei der atrophischen Cirrhose, sondern ist oftmals besonders in der Umgehung von Gefässen von dichteren Rundzellenanhäufungen durchsetzt (Taf. 67. Fig. 2).

Taf. 67. Fig. I & II.

Eine bei allen cirrhotischen Prozessen in der Leber stets wiederkehrende Erscheinung, welche das mikroskopische Bild oft in hervorragender Weise beherrscht, ist ein regeneratorischer Vorgang an den Gallenabflusswegen, die sogen. Gallengangswucherung. (Dieselbe lässt sich genetisch etwa den „atypischen Epithelwucherungen" an der äusseren Haut bei produktiven Prozessen des Papillarkörpers an die Seite stellen.) Sehr häufig sieht man in dem vermehrten Bindegewebe

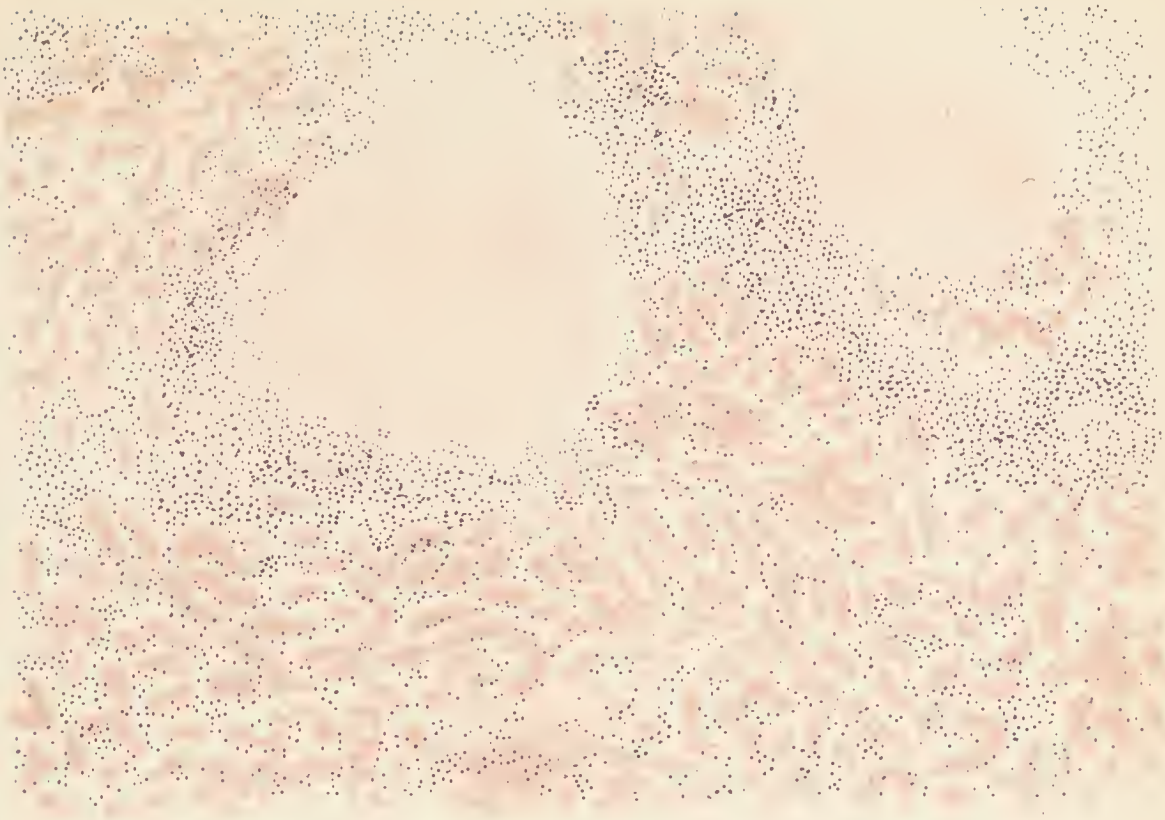

Fig. 1.

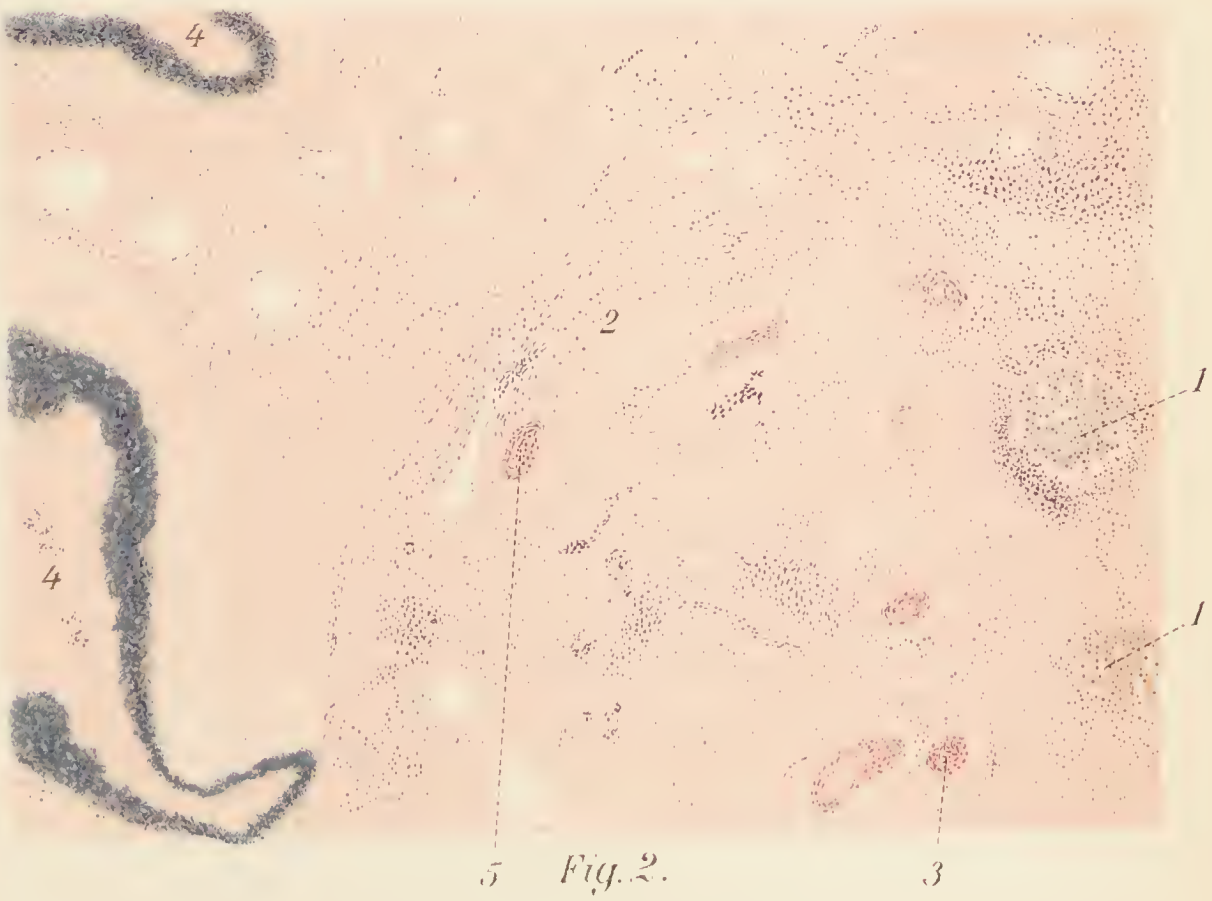


Fig. 2.

Lith. Anst F. Reichhold, München.

Epithelschläuche bald quer, schräg, bald längs angeschnitten, manchmal mit einem deutlichen feinen Lumen ausgestattet; die einzelnen Zellen zeichnen sich durch ihre dunkel färbbaren, ovalen Kerne und durch die regelmässige Anordnung derselben besonders aus und heben sich scharf von den Leberzellreihen ab. Manchmal sieht man in der Aufsicht einen im Schnitt nicht eröffneten gewundenen solchen Schlauch, indem dann mehrere Epithelzellen in der Breite erkennbar sind. Ackermann hat zuerst nachgewiesen, dass diese oft sehr feinen Kanäle sich vom ductus hepaticus aus injicieren lassen, mit den präexistenten Gallengängen also in direktem Zusammenhang stehen. Ein Teil derselben bildet sich offenbar auch aus den interlobulären Gallenwegen durch Sprossung und fortgesetztes Längswachstum der entstandenen Knospen, zum Teil aber dürfte ihre Entstehung auch von übrig gebliebenen und aus ihrem Zusammenhang gelösten Leberzellen abzuleiten sein, denn oftmals lassen sich solche Gänge bis an einzelne Leberzellen oder kleine Complexe von solchen heran verfolgen. Dieser Funktionswechsel von Leberzellen, bei welchem also die ursprünglich secernierende Drüsenzelle zum secretleitenden Canalepithel wird, ist uns verständlich, wenn wir uns an die phylogenetische Entwicklung der Leber erinnern, wie z. B. bei Amphibien und Reptilien der ursprünglich rein tubulöse Bau des Organes erhalten und jeder Gallengang von Leberepithelien kreisförmig umstellt ist. Taf. 67. Fig. II. Taf. 68. Fig. I.

Bisweilen nehmen diese Gallengangswucherungen ausserordentliche Ausdehnungen an, so dass in dem Bindegewebe Complexe von wirr durcheinandergewundenen Epithelkanälchen entstehen, sogen. „Gallengangsadenome“. In dem neugebildeten Bindegewebe lassen sich namentlich in vorgeschrittenen Stadien meist sehr zahlreiche elastische Fasern nachweisen, ja bisweilen können die letzteren fleckweise sogar die Bindegewebsfasern überwiegen. Es scheint, dass dieselben ihren Ausgangspunkt vorzugsweise von den elastischen Adventitiaelementen der sublobulären Arterien und Pfortaderstämme nehmen.

Die Vascularisation des Bindegewebes wird, wie aus Injektionspräparaten ersichtlich ist, hauptsächlich von der Arteria hepatica aus besorgt, deren Capillaren manchmal eine ausserordentlich reiche Entwicklung zeigen, während das intertrabekuläre Capillargebiet der Pfortader namentlich bei der gewöhnlichen Form der atrophischen Cirrhose mehr und mehr verödet.

Eine besondere Erwähnung verdient die von Charcot und Gombault zuerst aufgestellte Form der sogen. „biliären Cirrhose“ (deren schon oben im Kapitel „Icterus“ gedacht wurde). Sie schliesst sich an Verstopfungen und Obliterationen grösserer Gallenwege an und nimmt ihren Ausgang dementsprechend auch von dem die verlegten Gallengänge begleitenden Bindegewebe, von welchem dann eine weitere diffuse Wucherung ausgeht. Indessen scheint für ihr Zustandekommen die Coinzidenz mehrerer Faktoren massgebend zu sein, denn nach vollständiger, wenn auch dauernder Obturation des ductus hepaticus durch Concremente wird sie gewöhnlich vermisst, wie sie auch bei völlig aseptischer Ligatur dieses Ausführungsganges (Dupré) ausbleibt. Offenbar wird die Entwicklung einer Pericholangitis als Vorstadium der biliären Cirrhose bei nicht absolutem Verschluss grosser Gallenwege durch das Eindringen von entzündungserregenden Mikroorganismen vom Darmkanal her in besonderer Weise begünstigt. Ebenso kann sie experimentell durch die Unterbindung des ductus hepaticus bei nicht völligem Ausschluss septischer Keime ausgelöst werden.

Dass durch schwere Gallenstauungen circumscripte Nekrosen im Lebergewebe und durch Vernarbung derselben bindegewebige Herde im Parenchym entstehen können, wurde schon oben erwähnt (s. Icterus). Eine typische „biliäre Cirrhose“ findet man sehr oft bei der Leberegelkrankheit (Distomatosis) des Schafes.

Tritt (namentlich bei atrophischen Cirrhosen) die Fettinfiltration der erhaltenen Parenchyminseln sehr in den Vordergrund, so spricht man von einer „cirrhotischen Fettleber“ („Cirrhose graisseuse“). Zuweilen findet sich

das Bild der Cirrhose kombiniert mit abnormen Pigmentierungen, so sehen wir namentlich bei chronischer Malaria die Leber und zwar zunächst die Capillaren mit schwärzlichem, von den durch die Malariaplasmodien zerstörten Erythrocyten herrührendem Pigment erfüllt, während oft gleichzeitig ausgedehnte Indurationsherde mit Untergang von Leberparenchym vorhanden sind (Cirrhose paludéenne). Meist ist dabei innerhalb der Leberzellen noch ein zweites, bräunliches, eisenhaltiges Pigment nachweisbar.

Auch bei bestehenden perihepatitischen Prozessen mit diffuser, fibröser Verdickung der Leberkapsel („Zuckergussleber"), die oft Teilerscheinungen chronischer Peritonitis sind, werden gewöhnlich bei längerem Bestand cirrhotische Indurationen des Lebergewebes beobachtet.

## Leukämie.

Bei der acuten und chronischen Leukämie wie auch bei der Pseudoleukämie zeigt die Leber eine charakteristische Mitbeteiligung an dem Allgemeinprozess. In den Anfangsstadien sieht man nur die portalen Capillaren mit reihenweise angeordneten Lymphocyten ausgefüllt, die sich durch ihre runden, dunkelfärbbaren Kerne scharf von den Leberzellbalken abheben; bald aber sammeln sie sich an bestimmten Stellen zu dichteren Anhäufungen an und bilden umschriebene tumorartige Infiltrationsherde (Lymphome). Die erste Prädilektionsstelle derselben ist das periportale Bindegewebe, dessen dreieckige Winkelstellen allmählich vollständig von den dichtgedrängten Lymphocyten eingenommen werden, dann verbinden sich diese Gruppen miteinander durch Fortsätze, so dass hiedurch oft eine förmliche scharfe Abgrenzung der acini von einander hergestellt wird. Schliesslich dringen diese Infiltrationen concentrisch zwischen den Leberzellbälkchen gegen die Centralvenen zu vor, indem sie in den höchsten Graden die Leberzellen durch zunehmenden Druck langsam zum Schwunde bringen. Die Vermehrung der Lymphocyten geschieht nicht nur durch zunehmende Ablagerung aus dem Blute, sondern

## Tafel 72.

**Fig. I. Luetische Cirrhose der Leber mit narbiger Einziehung der Kapsel.** Vergr. 35.

1. Leberkapsel.
2. Narbige Einziehung derselben über einer stark geschrumpften, nahezu ganz von Bindegewebe ersetzten Stelle.
3. Grösserer fibröser Herd mit zahlreichen Gallengängen.
4. Grössere und kleinere abgeschnürte Leberzellinseln.

**Fig. II. Diffuse Induration und Gummabildung in der Leber von Neugebornen bei congenitaler Lues.** Vergr. 63.

1. Neugebildetes fibröses Gewebe, welches die Acinusstructur zerstört und die Leberzellbälkchen zu kleinen Gruppen auseinander gedrängt hat.
2. Rundzellenanhäufung mit beginnendem Kernzerfall im Zentrum und fibröser Umgebung (beginnende Gummabildung).

---

auch durch eine Proliferation derselben an Ort und Stelle unter Bildung von Mitosen. Auch innerhalb der Acini kann es wieder zu umschriebenen, rundlichen, knötchenförmigen Lymphocytenanhäufungen kommen. In diesen Lymphomen ist stets ein zartes Netzwerk von sehr feinfaserigem Bindegewebe nachweisbar, in dessen Maschen die Lymphocyten suspendiert sind. Die atrophierenden Leberzellen enthalten oft reichlich eisenhaltiges Pigment (Siderosis), welches infolge des massenhaften Zugrundegehens von roten Blutkörperchen hier abgelagert wird.

Ganz ähnliche Infiltrate, nur manchmal noch weit grösser (bis zu Nussgrösse erreichend), treten doch bei der Pseudoleukämie in der Leber auf.

## Infektiöse Granulome.

### a) Tuberkulose.

Die Tuberkulose tritt in der Leber wesentlich in zwei Hauptformen auf, erstens unter Bildung umschriebener, scheinbar regellos verstreuter Knötchen, welche bei weiterem Wachstum zu grösseren Knoten confluieren können und zweitens in enger Beziehung zu den Gallengängen.

Die erstere Form, die disseminierte Lebertuberkulose ist ungemein häufig; makroskopisch

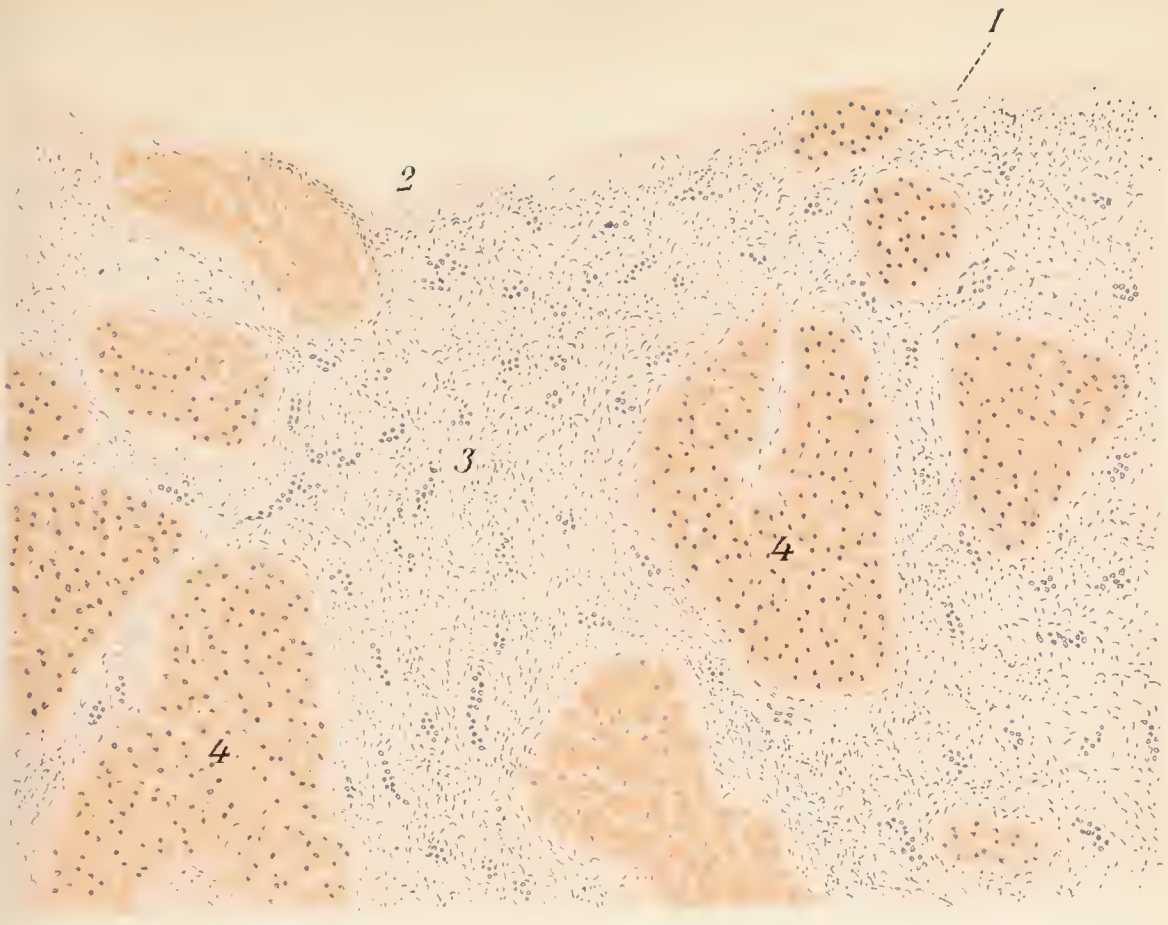


Fig. I.

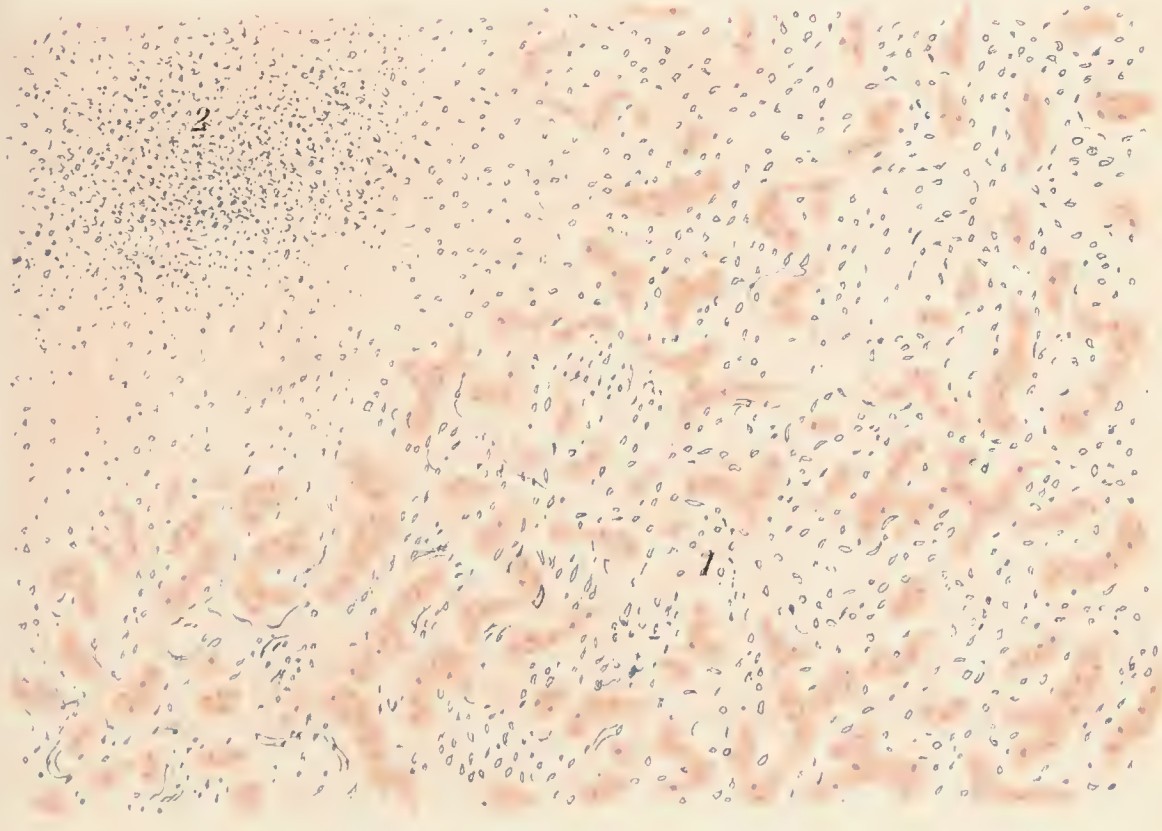


Fig. II.

Lith. Anst F. Reichhold. München.

können die Anfangsstadien sehr leicht übersehen werden, mikroskopisch aber wird sie bei einigermassen genauer Untersuchung des Organes kaum jemals bei sonst bestehender chronischer oder acuter Tuberkulose vermisst. (So fand sie Simon in 82 Prozent der untersuchten Fälle, in 95 Prozent bei Kindern.) Namentlich bei der so häufigen Tuberkulose des Darmes werden die Mikroorganismen der Leber auf dem Pfortaderweg mit grosser Regelmässigkeit zugeführt.

Die Lebertuberkel sind oft ausserordentlich klein, in frischen Fällen hat man gerade in diesem Organ die beste Gelegenheit, die histologische Struktur des akuten Tuberkels sowie sein weiteres Wachstum zu beobachten. Am häufigsten trifft man die jungen Knötchen in der unmittelbaren Nachbarschaft des periportalen Bindegewebes, von wo sie zunächst in die periphere Acinuszone hineinragen. Sie bauen sich anfänglich nur aus wenigen Epithelioidzellen auf, die sowohl den fixen Bindegewebszellen wie auch Leberzellen entstammen können, durch deren indirekte Teilung sie entstehen. Speziell für die Genese der Riesenzellen hat Arnold eine Beteiligung der Gallengangsepithelien angenommen. Diese Riesenzellen sind im Lebertuberkel bei einem gewissen Alter desselben stets reichlich anzutreffen; ihre Form ist meist eine rundliche oder ovale mit glatten Rändern, weit seltener werden die in anderen Organen so häufigen mit pseudopodienartigen Ausläufern versehenen Riesenzellen beobachtet.

Dann umgeben sich die Knötchen mit einer peripheren Zone von Rundzellen und stossen bei weiterem Wachstum vielfach zusammen, sodass die makroskopisch erkennbaren Tuberkel meist aus mehreren follikelähnlichen Bildungen zusammengesetzt erscheinen. In ihrer Umgebung kommt es manchmal zu bindegewebigen Wucherungen, welche bei längerem Bestand einen förmlich cirrhotischen Charakter annehmen können und regelmässig auch die oben erwähnten Gallengangswucherungen zeigen. Taf. 70. Fig. I.

Gelegentlich finden sich auch grössere knotige tuberculöse Einlagerungen in der Leber namentlich bei Kindern; die mikroskopische Untersuchung lehrt aber an den Randpartien deutlich die Confluenz aus einzelnen kleinen Tuberkeln.

Die zweite Hauptform der Lebertuberkulose wird charakterisiert durch die Bildung grösserer, zu centralem Zerfall neigender Herde, welche in bestimmter Beziehung zu den Gallengängen stehen. Makroskopisch findet man in diesen Fällen die Leber mehr oder weniger dicht durchsetzt von gallig-grünlich imbibierten Knoten oder Höhlen, welche manchmal bis über Haselnussgrösse erreichen können. Die mikroskopische Untersuchung zeigt, dass es sich um ausgedehnte confluierte Tuberkel handelt, welche unmittelbar in der Wand von grösseren Gallengängen sitzen oder in das Lumen von solchen durchgebrochen sind. Das Innere dieser Höhlen ist meist von stark gallig tingierten Käsemassen erfüllt, die Gallengangswand lässt sich oft noch eine Strecke weit verfolgen, selbst ihr Cylinderepithelbesatz kann noch teilweise erhalten sein; die Peripherie der Knoten zeigt auch hier die Entstehung aus kleineren conglomerierten Tuberkeln.

Taf. 70. Fig. II.

Man war nun früher der Ansicht, dass diese Gallengangstuberkulose (Cholangitis oder Angiocholitis tuberculosa) durch Zufuhr des infektiösen Stoffes vom Darme her in die Gallenwege zustande käme. Das Virus sollte dabei zunächst das Gallengangsepithel ohne Läsion desselben durchdringen und in dem umgebenden Gewebe die Eruption von Knötchen veranlassen (Periangiocholitis tuberculosa), die dann bei ihrer Vergrösserung sekundär wieder ins Gallengangslumen durchbrechen könnten. Untersucht man jedoch derartige Bildungen auf Serienschnitten (wie dies zuerst von Chiari und Kotlar geschehen), so kann man sich überzeugen, dass die tuberculöse Erkrankung der Gallenwege ausnahmslos in der Richtung von aussen nach innen entsteht, indem die im periportalen Bindegewebe aufgeschossenen und confluierten Knötchen die Gallengangswand arro-

dieren und in das Lumen durchbrechen. So können echte tuberculöse Lebercavernen zustande kommen, welche genetisch den von peribronchialen Herden entstandenen Lungencavernen direkt an die Seite zu setzen sind.

b) Syphilis.

Die Syphilis der Leber kommt in zweierlei Erscheinungsweisen vor: als diffuse interstitielle, productive Hepatitis und unter Ausbildung cirkumscripter, spezifischer Granulome, als gummöse Hepatitis. Indessen werden vielfach auch Combinationen, sowie auch Uebergänge der beiden Formen in einander beobachtet. Sowohl die acquirierte Lues des Erwachsenen wie die congenitale Syphilis kann beide Formen zeitigen, doch lässt sich im allgemeinen sagen, dass bei der erworbenen Lues die gummöse Neubildung, bei der hereditären die diffuse Induration die häufigere Erscheinuungsform bildet. Das mikroskopische Bild pflegt bei Erwachsenen und Kindern nicht unerheblich zu differieren und erfordert daher eine getrennte Besprechung.

Die interstitielle, syphilitische Hepatitis ist als solche weder makroskopisch noch histologisch charakteristisch, sie zeigt im wesentlichen das Bild der bald mehr der atrophischen noch häufiger der hypertrophischen Form sich nähernden Cirrhose. Das Lebergewebe ist durch mehr oder weniger stark gewuchertes Bindegewebe in grössere und kleinere Abschnitte zersprengt, welche manchmal noch Reste ihres acinösen Aufbaues erkennen lassen oder ganz unregelmässige Parenchyminseln inmitten der Bindegewebsneubildung darstellen. Auch hier finden sich wie bei Cirrhose (s. d.) umschriebene Hypertrophien der Leberzellbälkchen, in denen dieselben einen tubulösen Bau angenommen haben und die einzelnen Zellen oft mehrkernig erscheinen. Innerhalb des Bindegewebes findet man ebenfalls epitheliale Cylinder, schlauchförmig gewundene, oftmals stark gewucherte Gallengänge. In den späteren Stadien zeigt das Bindegewebe Neigung zu starken partiellen Schrumpfungen, wodurch eben im Zusammenhange mit circumscripten

Taf. 72. Fig. I.

## Tafel 73.

**Fig. I. Wucherung des Glisson'schen Gewebes in der Leber vom Neugebornen bei congenitaler Lues.** Vergr. 75.
Das periportale Bindegewebe ist stark vermehrt, concentrisch geschichtet.
1. Gallengang.
2. Pfortaderzweig mit verdickter Wand.

**Fig. II. Diffuse Induration der Leber von Neugebornen bei congenitaler Lues.** Vergr. 280.
1. Zwischen den Leberzellbälkchen liegendes, sehr vermehrtes, interstitielles Gewebe, darunter zahlreiche Capillarepithelkerne.
2. Stärkere Zellanhäufung mit beginnendem Zerfall der Kerne (Gummabildung).

---

Parenchymhypertrophien an anderen Stellen jene unregelmässigen Einziehungen und groblappigen Deformationen zustande kommen, welche von altersher für die luetische Cirrhose als characteristisch angesehen wurden. Dass dieselben auch noch auf andere Weise entstehen können, wird sogleich zu erwähnen sein.

Cirkumscripte Granulome (Gummabildungen) können beim Erwachsenen auf verschiedenen Entwicklungsstadien zur Beobachtung kommen.

Die frische gummöse Hepatitis (Taf. 71, Fig. I) zeichnet sich beim Erwachsenen aus durch die Bildung multipler, meist durch das ganze Organ annähernd gleichmässig verstreuter Knötchen, welche ähnlich wie Tuberkel meist ihren Sitz im oder am periportalen Bindegewebe haben. Die Elemente, aus denen sie sich aufbauen, können ebenfalls die gleichen wie beim Tuberkel sein, hier wie dort finden sich neben Rundzellen epithelioide und gelegentlich auch Riesenzellen, doch pflegen beim syphilitischen Granulom die Spindelzellen namentlich in den peripheren Abschnitten vorzuherrschen und die Abgrenzung gegen die Umgebung ist meist keine so scharfe wie beim Tuberkel, sondern die zellige Infiltration verliert sich mehr allmählich zwischen den benachbarten aus ihrer radiären in eine mehr concentrische Stellung verschobenen Zellbalken. Im Centrum verfällt das Gummaknötchen einer käsigen Nekrose, doch sind in dieser

Taf. 71. Fig. 1.

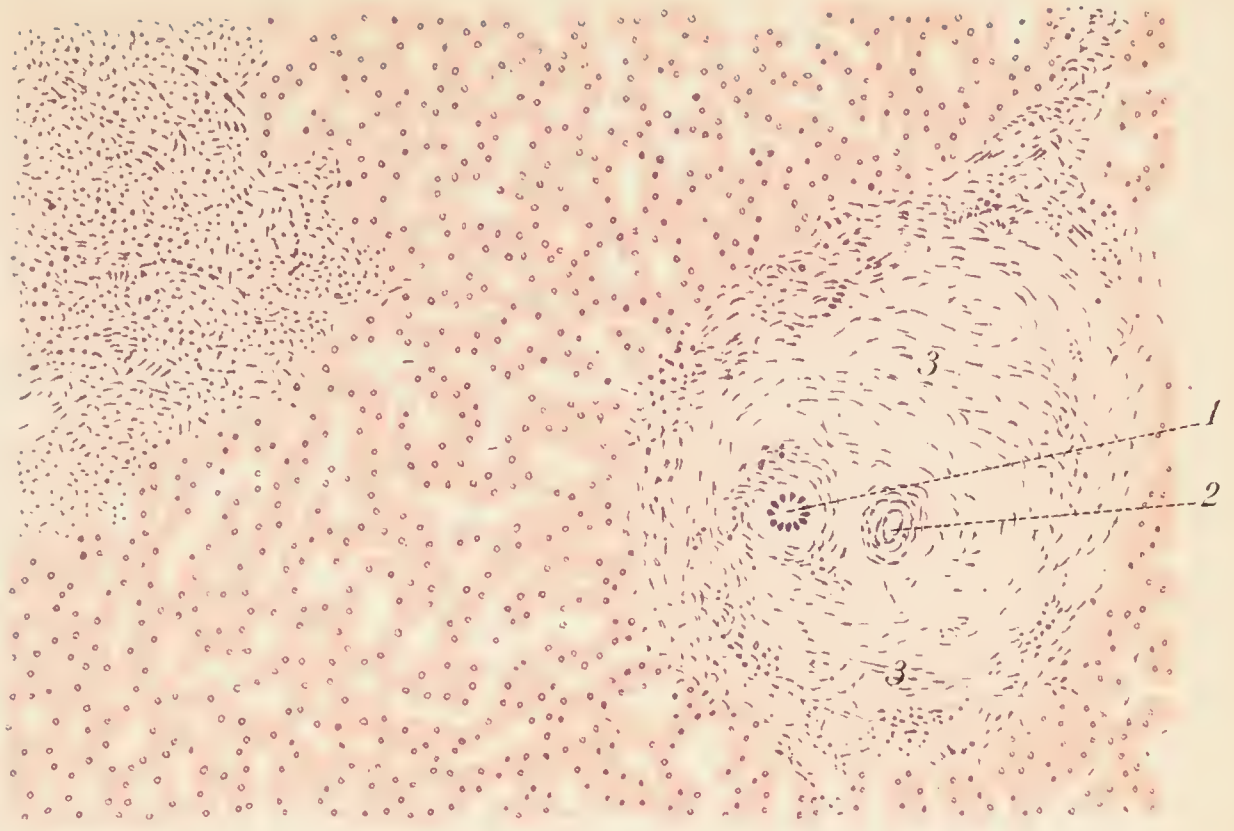


*Fig. I.*

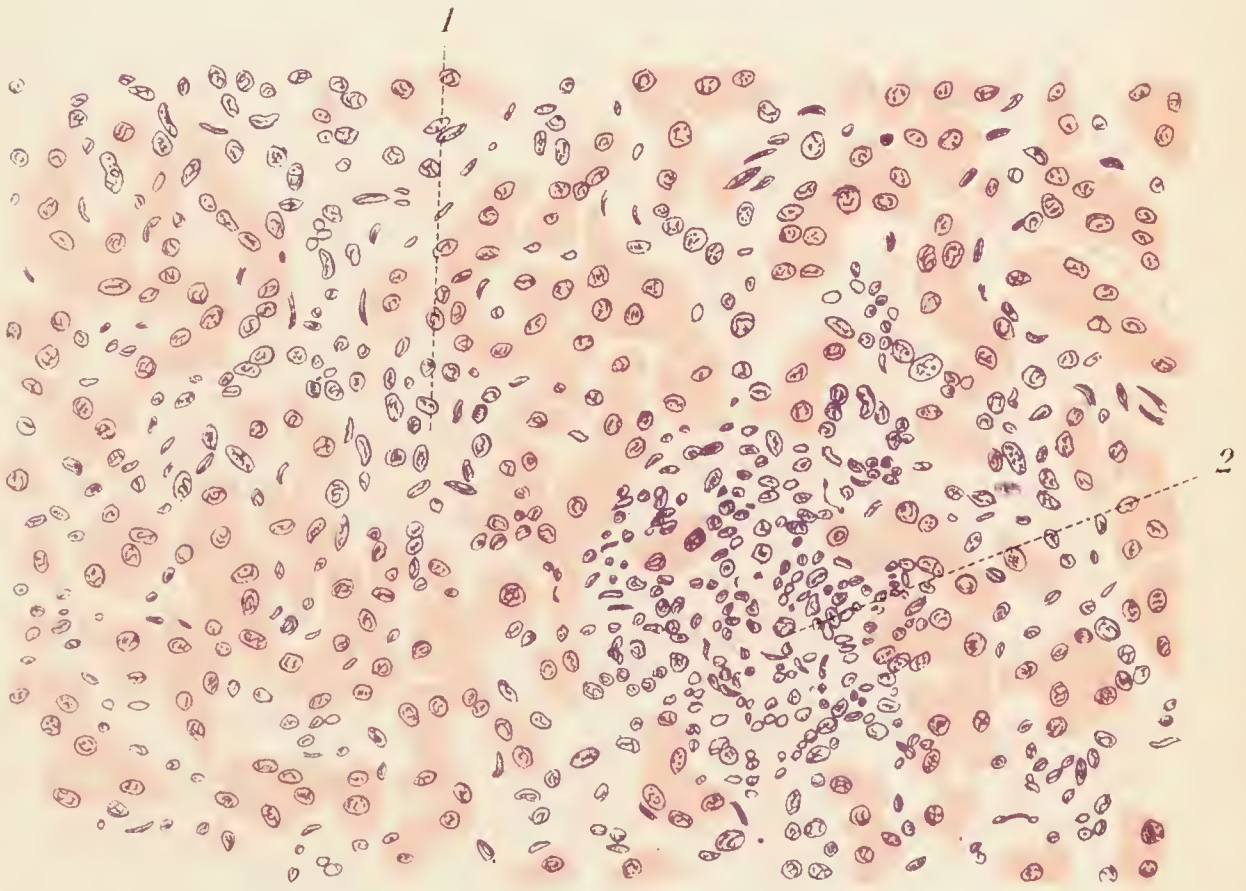


*Fig. II.*

*Lith. Anst F. Reichhold, München.*

käsigen Zone oft noch grobe blattähnliche Structuren erkennbar (s. Fig. I Taf. 71 links).

Diese gummösen Neubildungen können unter Confluenz benachbarter Knötchen sehr bedeutenden Umfang, bis zu Faustgrösse und darüber, erreichen. Sie bestehen zumeist aus einer fast ganz käsigen, structurlosen Masse, in welcher nachträglich ausgedehnte kalkige (mit Haematoxylin intensiv blau tingirbare) Incrustationen vorkommen können (Taf. 71 Fig. II). Die spindelzellige Peripherie wird in solchen grossen Knoten zu einer mächtigen bindegewebigen Kapsel, in welcher oft zahlreiche Gefässe mit stark verdickten Wandungen und nahezu obliterirtem Lumen (s. Bd. I S. 25) kleinere Rundzellenanhäufungen und vereinzelte abgesprengte Leberzellherde vorkommen können. Taf. 71. Fig. II.

Sicher sind die käsigen Centren solch grösserer gummöser Neubildungen, soweit sie nicht verkalkt sind einer partiellen Resorption fähig; das Bindegewebe dringt dann in dieselben ein und es entstehen narbige Schrumpfungsherde, welche tiefe trichterförmige Einziehungen an der Oberfläche hervorbringen können. Auch auf diese Weise kann die unregelmässige grobe Lappung der syphilitischen Leber entstehen.

Das relativ häufige Vorkommen der congenitalen Leberlues erklärt sich wohl aus dem Umstande, dass die Leber durch die Nabelvene das Virus in erster Linie zugeführt erhält.

Bei der hereditären Syphilis der Leber nimmt die diffuse Induration des Organes den ersten Platz ein. Zwischen den auseinandergedrängten und aus ihrer acinösen Anordnung gänzlich verschobenen Leberzellbälkchen finden sich breite Lagen eines kurzfaserigen, mit reichlichen Fibroblasten durchsetzten Bindegewebes. Sehr oft ist dasselbe an bestimmten Stellen, namentlich um die Pfortaderäste und Gallengänge besonders dicht in concentrischen Lagen angeordnet, die Blutgefässe sind oft fast gänzlich obliteriert; diese Vermehrung und Wucherung des Glisson'schen Gewebes lässt sich oft Taf. 72. Fig. II.

schon makroscopisch vom Hilus her in das Parenchym hinein verfolgen.

Auch multiple miliare bezw. submiliare Gummen kommen beim Neugeborenen nicht selten vor, meist interacinös gelegene Zellknötchen, welche sich aus epithelioiden und Rundzellen aufbauen; auch gewucherte Capillarepithelien scheinen dabei beteiligt zu sein, wenigstens lässt sich eine beträchtliche Vermehrung derselben zwischen den benachbarten Leberzellverbänden nachweisen (Hutinel und Hudelo). Die Leberzellen selbst zeigen zwei oder mehr Kerne.

Bei allen Formen der luetischen Hepatitis sowohl bei Erwachsenen wie bei Kindern findet sich oft eine bedeutende Zunahme der elastischen Fasern, Netze von solchen könne in den Acini bis an die Zentralvene heran nachweisbar sein.

## Echinococcus der Leber.

Von den Parasiten der Leber bietet hauptsächlich der Echinococcus histologisches Interesse. Es ist dies der Finnenzustand der bei dem Hunde (Wolf und Schakal) vorkommenden Taenia echinococcus. Die Eier geraten in den menschlichen Darmkanal; hier wird ihre Hülle verdaut und die Embryonen werden von den Pfortaderwurzeln aufgenommen und vom Blutstrom zunächst der Leber zugeführt, wo sie sich festsetzen und zu Blasen entwickeln. Deshalb wird der Echinococcus auch weitaus am häufigsten in der Leber getroffen. Von hier aus können dann wieder Metastasen in andere Organe (portale Hilusdrüsen, Milz, Lunge, Herz) entstehen.

Man unterscheidet beim Menschen (sowie auch beim Rind, Schaf, Schwein) zwei verschiedene Echinococcusformen, die man in neuerer Zeit nicht mehr als ein und dieselbe Art, sondern als Varietäten anzusehen geneigt ist: den Echinococcus cysticus und den Echinococcus alveolaris.

1. Der Echinococcus cysticus (hydatidosus) ist im allgemeinen die weitaus häufigere Form; in Nord-

deutschland z. B. wird er allein beobachtet. Diese Blasen können eine sehr verschiedene Grösse erreichen, von Haselnuss- bis Mannskopfgrösse. Stets findet man in ihnen die charakteristische Membran, welche bei mikroskopischer Untersuchung eine durch lamelläre Anordnung der homogenen Lagen deutlich concentrische Schichtung zeigt und hauptsächlich aus Chitin besteht. (Liefert beim Kochen mit Schwefelsäure Traubenzucker.) Nach aussen hin wird diese Membran besonders bei älteren und grösseren Blasen von einer dicken Bindegewebskapsel umschlossen, von der aus sich strahlige Bindegewebszüge in das umliegende Lebergewebe fortsetzen können. Auch die Gallengangswucherungen, die wir bei der Lebercirrhose kennen gelernt haben, pflegen nicht zu fehlen. Ist nur eine einzige solche Cyste vorhanden (Echinococcus unilocularis), so setzen sich an die innere mehr lockere Schicht der Cuticula direkt die Köpfchen der Parasiten, die scolices an. Man unterscheidet an demselben einen kleinen konischen Fortsatz, das Rostellum, die vier ovalgestaltete Saugnäpfe, einen Hakenkranz aus radiär gestellten, stiletähnlichen, glänzenden Häkchen bestehend, gewöhnlich zahlreiche rundliche oder ovale Kalkkörperchen. Der ganze scolex ist meist in den kurzen hinteren gestielten Abschnitt, dem sogen. Halsteil, eingestülpt. Diejenige Form, bei welcher die scolices direct der Innenfläche der primären Blase aufsitzen und hier kleine Körnchen bilden, bezeichnet man auch als Echinococcus granulosus. Oft aber finden sich in der Hauptblase Tochterblasen (bis zu 50 und darüber) und in diesen manchmal wieder Enkelblasen, welche entweder scolices enthalten oder auch steril sein können; daneben kommt durch Abschnürung der Tochterblasen nach aussen noch ein sogen. Echinococcus exogenus vor.

Vielfach findet man in menschlichen Leichen abgestorbene Echinococcusblasen. Die Diagnose kann dann oft nur mikroskopisch sichergestellt werden durch den Befund der typischen geschichteten Chitinmembranen oder Fetzen von solchen, von scolices oder Häkchen. Da-

## Tafel 74.

**Fig. I. Alveolarechinococcus der Leber.** Vergr. 26. (Picrocarmin.)
1. Reste von Lebergewebe.
2. Stark mit Rundzellen infiltriertes Bindegewebe.
3. Kleine Echinococcuscysten mit wellig gefalteten Chitinmembranen ausgekleidet.

**Fig. II. Echinococcusscolex aus einem alveolären Leberechinococcus.** Links die Wandmembran.
1. Rostellum mit Hakenkranz.
2. Kalkkörperchen.

**Fig. III. Chitinmembran aus einem Echinococcus cysticus der Leber.** Vergr. 385.
Man sieht die durch die lamelläre Schichtung hervorgebrachte Längsstreifung. Rechts die mehr lockere Parenchymschicht.

---

neben finden sich gewöhnlich Kalkconcremente, welche gelegentlich die ganze Blase in eine kreidige oder mörtelartige Masse verwandeln, so dass erst nach Lösung derselben mit Salzsäure characteristische Bestandteile nachgewiesen werden können, sowie Fett, Cholestearin und Körnchenzellen. Auch Vereiterungen und Verjauchungen von Echinococcusblasen infolge von Eindringen von Mikroorganismen vom Darm aus kommen vor, wodurch primäre Leberabscesse vorgetäuscht werden können, deren wahre Natur bei mikroskopischer Untersuchung an den Membranen resp. Häkchen erkannt wird.

In dem übrigen Lebergewebe findet sich namentlich bei Anwesenheit sehr grosser Blasen manchmal eine deutliche compensatorische Hypertrophie mit Vergrösserung der acini, der Zellbälkchen, der einzelnen Leberzellen und zahlreichen mitotischen Figuren in denselben (Ponfick).

Die zweite Form des Echinococcus, der Echinococcus alveolaris (auch E. multilocularis genannt) kommt namentlich in Süddeutschland, Tirol, der Schweiz und in Südostrussland zur Beobachtung. Er bildet umfängliche geschwulstartige Einlagerungen in der Leber von „badeschwammähnlicher", „schwarzbrotähnlicher", feinalveolärer Structur, deren parasitäre Natur erst von Virchow erkannt wurde, während frühere

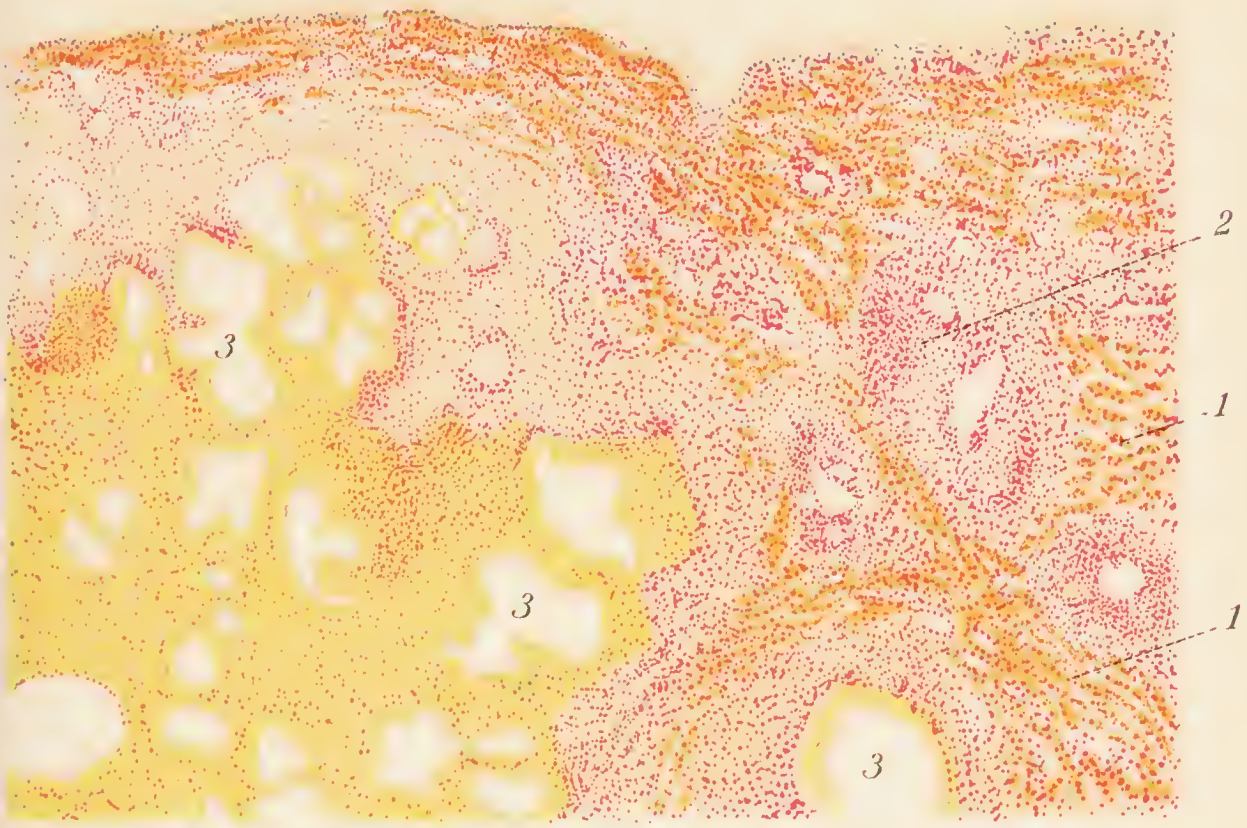


Fig. 1.

Fig. 2.

Fig. 3.

Lith. Anst. F. Reichhold, München.

Beobachter dieselben als „Alveolarcolloid“ oder „Gallertcarcinom“ beschrieben hatten. Die Blasen sind hier aufgelöst in zahllose, sehr feine Bläschen mit vielfach wellig gefalteten, gyrusähnlich gewundenen, gerunzelten und geknickten Membranen. Auf dem Durchschnitt zeigen dieselben die gleiche lamelläre Structur wie beim Echinococcus cysticus. Im Innern der kleinen Höhlen können sich scolices finden, weit häufiger aber werden sie steril getroffen, bisweilen liegt in ihnen eine krümliche aus Fett, Cholestearin, Kalkbröckeln und Gallepigmentschollen bestehende Masse. In den Anfangsstadien kann man manchmal die Entwicklung der Blase in den Lymphbahnen der Leber verfolgen (Virchow); später treten sie oft auch mit den Wandungen von Blutgefässen und von grösseren Gallengängen in Beziehung.

Die Bindegewebsbildung in der Umgebung der Blase ist meist eine ausserordentlich starke, so dass nur noch vereinzelte Reste von comprimierten und verschmälerten Leberzellbälkchen nachweisbar sind (Taf. 74 Fig. 1). In dem Bindegewebe finden sich ausser gewucherten Gallengängen Rundzellenanhäufungen und manchmal Riesenzellen. Auch Blut- und Gallepigment sowie Kalkpartikelchen können hier abgelagert werden. Durch Erweichung der Membranen können zahlreiche Alveolen zu grösseren Höhlen zusammenfliessen, welche dann mit einem eiterähnlichen Brei erfüllt erscheinen. Auch Vereiterungen durch secundäres Eindringen von Bakterien kommen vor.

---

## Pankreas.

Der histologische Bau der Bauchspeicheldrüse gleicht im allgemeinen dem der Mundspeicheldrüsen, namentlich der Parotis. Wir sehen wie dort eine tubulo-acinöse Structur. Die mit einem einschichtigen Cylinderepithel ausgekleideten Ausführungsgänge setzen sich in kurze röhrenförmige Stücke mit einem niedrigen, platten Epithel fort, welche eine Strecke weit in die secernierenden Drüsenalveolengänge selbst einragen und als Schaltstücke oder centroacinäre Zellen bezeichnet werden. Die Zellen der Drüsenbeeren selbst sind gross, von kegelförmiger Gestalt und

lassen am frischen in Secretion begriffenen Organ zwei verschiedene Zonen erkennen. Eine innere, dem Lumen des Drüsenganges zugewendete Zone ist dunkel, stark grobgranuliert, von den sogen. Cymogenkörnchen ausgefüllt. von denen man annimmt, dass sie die Vorstufe des spezifischen Drüsenfermentes, des Thrypsins darstellen. Diese Körnchen quellen in Wasser auf und gehen schliesslich in demselben in Lösung über. Die breitere Aussenzone der Drüsenzellen, welche nach aussen an die membrana propria angrenzt ist hell und fast ganz homogen. Sie trägt die rundlichen, bläschenförmigen Kerne; manchmal sind in einer Zelle zwei Kerne vorhanden. Von dem centralen Lumen der Gänge treten Seitenzweige, Secretcapillaren zwischen die Zellen hinein, soweit deren Cymogenkörnchenzone reicht.

An bestimmten Stellen finden sich im Innern der Drüsenläppchen oder zwischen denselben rundliche oder ovale Häufchen von grossen, ganz gleichmässig hellen und homogenen Zellen, welche als Langerhans'sche Zellhaufen nach ihrem Entdecker benannt werden. Von dem umgebenden secernierenden Gewebe sind sie durch Bindegewebe abgegrenzt und besitzen selbst keine Secretwege. Da in ihnen sehr weite Blutcapillaren nachweisbar sind, deren Wand sie direkt aufliegen, so hält man sie selbst für sogen. Blutgefässdrüsen wie z. B. die Hypophysis.

Von allen am Pankreas sich abspielenden pathologischen Prozessen nimmt die seit erst verhältnismässig kurzer Zeit genauer bekannte Pankreasnekrose die erste und wichtigste Stelle ein. Da dieselbe in bestimmter Beziehung zu der sogen. Fettgewebsnekrose steht, so möge auch eine Besprechung der letzteren hier Platz finden.

Kleine verstreute Nekroseherde finden sich ausserordentlich häufig in der Bauchspeicheldrüse. Sie sind wie Chiari nachgewiesen hat, als der Ausdruck einer Autodigestion durch Diffusion des eiweissverdauenden Pankreasfermentes, des Thrypsins aufzufassen und können entweder postmortal oder intravital (bezw. agonal) auftreten. Im ersteren Falle erscheinen bei der mikroskopischen Untersuchung grössere oder kleinere Bezirke der Drüsenläppchen in eine gleichmässig nekrotische Masse umgewandelt, in welcher die Kerne nicht mehr färbbar sind, ohne dass in der Umgebung irgend welche Reaktionserscheinungen bemerkbar wären. Andererseits kommen derartige Nekroseherde sicher auch intravital vor, wobei dann der abgestorbene Bezirk durch eine

entzündlich infiltrierte Zone, durch einen Kranz von Leukocyten (ähnlich wie ein anämischer Infarkt) von seiner Nachbarschaft abgegrenzt wird. In den Anfangsstadien verschwinden die Zellgrenzen; in den betroffenen Alveolen scheinen die Einzelzellen zu grösseren mehrkernigen Zellhaufen confluiert. Dann findet eine zunehmende Vacuolisierung dieser Zonen statt und zuletzt verschwinden die Kerne vollständig. Die sog. Langerhans'schen Zellgruppen bleiben am längsten erhalten. Locale Ischämien und Anämien, bedingt durch krampfartige Zusammenziehungen arterieller Gefässe, manchmal auch durch endarteriitische Veränderungen der Pankreasgefässe hat man für diese Prozesse verantwortlich gemacht. (Beneke, Blume, Chiari.) Unter Umständen können die Nekrosen eine sehr bedeutende Ausdehnung gewinnen, so dass es zur Exfoliation grösserer Drüsenteile und manchmal durch Arrosion von Gefässen („Pankreasapoplexie") zu oft tödlich werdenden Blutungen kommt. Taf. 75. Fig. I.

Eine nahezu regelmässige Begleiterscheinung der Pankreasnekrose ist das Auftreten umschriebener Nekrosen im Fettgewebe zunächst des Pankreas selbst, sowie im peripankreatischen Fettgewebe, ferner im grossen Netz, in der Radix des Mesenteriums, seltener verbreitet im ganzen subserösen Fett des Abdomens, ja bisweilen sogar in der vorderen Bauchwand und im subpleuralen Fett. Die Nekroseherde grenzen sich schon makroskopisch als circumscripte, gelblichweisse, undurchsichtige, stearinartige Fleckchen von ihrer Umgebung scharf ab und lassen bei der mikroskopischen Untersuchung hochgradige Veränderungen erkennen. An Stelle der grossen Fettzellen findet man (im frischen Präparat) deren Hülle von zahllosen kleinen Fettröpfchen erfüllt, manchmal ihre Kerne vermehrt. Noch häufiger lässt das Fett Erscheinungen von einer weitergehenden Zerlegung erkennen. Die rundlichen Maschen sind erfüllt von radiären, büschelförmigen Krystallnadeln von sehr starkem Glanz. Es handelt sich um die Bildung von fettsaurem (stearinsaurem und palmitinsaurem) Kalk, dessen Natur nach Taf. 75. Fig. II.

## Tafel 75.

**Fig. I. Fettdegeneration und Nekrose des Pankreas.** Vergr. 74.
1. Parenchymzone, in welchen die Einzelzellen zu grösseren Zellhäufchen confluiert erscheinen.
2. Verbreitertes Bindegewebsseptum mit nekrotischen Kernen.
3. Nekrotisches Fettgewebe mit „fachwerkähnlicher Structur".

**Fig. II. Nekrose des Pankreas. Frisches Zupfpräparat.** Vergr. 280. Man sieht zahlreiche grosse und kleine Fettkügelchen; z. T. solche mit halbmondförmigem, hyalinem Saum (links unten), daneben büschel- und sternförmig angeordnete Fettsäurenadeln.

---

Zusatz von reiner Schwefelsäure (freilich oft erst nach stundenlanger Einwirkung derselben) durch das Auftreten der typischen rhombischen Gipskrystalle erkannt werden kann. Um die Krystalldrusen finden sich manchmal ringförmige homogene undurchsichtige Massen. An den erhaltenen Fettzellen lässt sich oft eine ringförmige oder halbmondförmige hyalin durchscheinende Aussenzone erkennen (Taf. 75 Fig. 2), die sich mit Haematoxylin intensiv blau färbt. An gehärteten Präparaten zeigt auf Schnitten das nekrotische Fettgewebe eine eigentümliche „fachwerkähnliche Structur" [Katz und Winkler] (Taf. 75 Fig. I 3).

Man hat allen Grund zu der Annahme, dass diese charakteristische Veränderung des Fettgewebes in einem ursächlichen Zusammenhang mit der primären Erkrankung des Pankreas steht und zwar dadurch, dass ein infolge der nekrotischen Prozesse in der Drüse freiwerdendes fettspaltendes Ferment auf das benachbarte Gewebe einwirkt. Für diese Anschauung sprechen auch neuere Beobachtungen (M. B. Schmidt), in denen nach traumatischer Pankreaszerreissung ebenfalls das Bild multipler, intraabdomineller Fettgewebsnekrose zu stande kam.

Von sonstigen histologisch wichtigen Prozessen kommen im Pankreas infektiöse Granulome vor und zwar sowohl bei Tuberkulose wie bei der Syphilis. Die erstere tritt auf in Form von circumscripten Knötchen von dem bekannten Bau (am häufigsten interacinös) in

Fig. 1.

Fig. 2.

Lith. Anst F. Reichhold, München.

verhältnismässig zahlreichen Fällen bei chronischer Lungentuberkulose (offenbar als Ausdruck einer terminalen Dissemination), sowie regelmässig bei generalisierter Miliartuberkulose.

Die Syphilis der Bauchspeicheldrüse wird namentlich bei der congenitalen Lues des Neugebornen beobachtet, entweder als diffuse, oft ausserordentlich hochgradige schwielige Induration der Drüse mit Verdrängung der spezifischen Drüsenelemente durch ein kernarmes fibröses Gewebe. Die Acini können dabei bis auf wenige Epithelinseln und -leisten geschwunden sein. Seltener sind echte Gummenbildungen im Pankreas, doch kommen solche schon beim Neugeborenen bis zu Mandelgrösse (eigene Beobachtung) mit centraler käsiger Nekrose und fibröser Abkapselung in der Peripherie vor. Auch bei der acquirierten Lues treten bisweilen im tertiären Stadium gummöse Einlagerungen in der Bauchspeicheldrüse auf.

Pigmentierungen der Pankreasepithelien kommen vor als Teilerscheinungen allgemeiner Haemochromatose, namentlich bei Potatoren oft gleichzeitig mit der erwähnten Pigmentierung der Darmmuscularis [s. Bd. I] (v. Recklinghausen) oder bei senilen Individuen bei Atrophie des Organes (braune Atrophie).

# Harnorgane.

## I. Niere.

Die Niere ist eine zusammengesetzt tubulöse Drüse. Die einzelnen tubuli heissen hier Harnkanälchen. Sie sind zum Teil in gewundener, zum Teil in gestreckter Stellung angeordnet; erstere verlaufen ausschliesslich in der Rindensubstanz, letztere hauptsächlich in der Marksubstanz, deren schon makroskopisch normalerweise erkennbare Zeichnung wesentlich durch diese eigentümliche Anordnung bedingt wird. Alle Harnkanälchen entspringen in der Rinde mit einer ampullären Erweiterung, in welche in bestimmter Weise ein ausserordentlich dünnwandiges arterielles Gefässystem eingestülpt ist, dem Malpighischen Körperchen. Der Gefässknäuel oder glomerulus, welcher in dasselbe eintritt, ist überzogen mit einer kontinuierlichen Lage platter Epithelzellen mit etwas vorspringenden Kernen. [Von v. Ebner (Koellikers Handbuch der Gewebelehre des Menschen. VI. Aufl. Bd. 3) wird dieser epitheliale Belag als ein zusammenhängendes Syncytium aufgefasst, welcher die Glomerulus-Gefässchlingen als Ganzes umgibt.]

Der Epithelüberzug schlägt sich auf die Innenfläche der den glomerulus umgebenden Bowman'schen Kapsel über. Normalerweise besteht zwischen den Gefässchlingen und der Bowmanschen Kapsel ein ganz feiner spaltförmiger Hohlraum, und aus diesem geht das Harnkanälchen hervor; sein Anfangsteil ist ein stets in der Rinde, im sogen. Labyrinth gelegenes stark gewundenes Stück, der tubulus contortus erster Ordnung, welcher sich in den peripheren Teilen zuerst nach dem äussersten, glomerulusfreien Rindenabschnitt (cortex corticis Hyrtl), wendet um dann weiterhin in ein schleifenförmig einmal geknicktes, aus zwei geraden, parallelverlaufenden Abschnitten bestehendes und vielfach bis in die Marksubstanz herabreichendes Rohr überzugehen, die Henle'sche Schleife. Dieselbe besitzt einen engen, dünnwandigen absteigenden und einen dickeren aufsteigenden Schenkel. Beide liegen nicht im Labyrinth der Rindensubstanz sondern stellen einen Teil der als Markstrahlen oder Verheyen'sche Pyramiden (auch als

Pyramidenfortsätze) bezeichneten Bildungen der Rinde dar, zwischen welchen sich die gewundenen Harnkanälchen als Rindenpyramiden erstrecken. An den aufsteigenden Schenkel der Henle'schen Schleife setzt sich wiederum ein gewundenes, aus dem Markstrahl in die Rindenpyramide übertretendes kurzes Rohr, das Schaltstück oder der tubulus contortus zweiter Ordnung und dieses mündet in ein gerades, bis direkt in die Marksubstanz führendes Kanälchen (tubulus rectus). Durch Zusammentreten mehrerer tubuli recti entstehen die Sammelröhren und aus diesen weiterhin die ductus papillares, deren Kaliber bis zu 0,3 mm erreicht und die in einer Anzahl von etwa 20—25 im „cribrum benedictum" an der Spitze der Papille münden. Die menschliche Niere besteht aus 10—12 in je einer Papille endigenden solchen Abschnitten oder Malpighischen Pyramiden.

Die Harnkanälchen bestehen aus einer homogenen, structurlosen Basalmembran oder membrana propria und auf derselben aufsitzenden Epithelzellen. Die letzteren zeigen in den verschiedenen Abschnitten eine sehr von einander abweichende Gestaltung. Am niedrigsten, fast vollständig platt und polygonal sind sie im Malpighischen Körperchen und zwar sowohl auf der Oberfläche der Gefässschlingen, wie auf dem inneren Blatt der Bowman'schen Kapsel. Dann aber gehen sie schon im Halsteil des gewundenen Harnkanälchens erster Ordnung in ein cylindrisches Epithel über, in welchem die Abgrenzung der einzelnen Zellen von einander gewöhnlich undeutlich wird; ihr basaler, der membrana propria zugekehrter Teil zeigt eine feine, bis an den Kern heranreichende Längs-Strichelung, während der dem Lumen zugewandte Abschnitt einen ausserordentlich feinen Bürstenbesatz trägt. Die basale Strichelung wird offenbar durch eine ganz regelmässige reihenweise Lagerung der protoplasmatischen Granula hervorgebracht; in den mittleren Zellteilen sind die letzteren grösser, unregelmässig; auch finden sich hier schon normalerweise ganz kleine Fettkügelchen. Die Zellen des absteigenden Schenkels der Henle'schen Schleife sind sehr niedrig, nur die Kerne ragen etwas hervor und zwar auf dem Längsschnitt an alternierenden Stellen, so dass das Lumen zackig geknickt erscheint. Gewöhnlich an der Umbiegungsstelle der Schleife, manchmal höher oben wird das Epithel wieder hoch, von cylindrischer Gestalt. Auch in den Schaltstücken und den tubuli recti haben wir cylindrische Formen; besonders hoch, palissadenförmig sind die Zellen in den ductus papillares; in letzteren ist das Epithel bedeutend weniger granuliert als in den tubuli contorti.

Die arteria renalis teilt sich am hilus in mehrere Aeste, welche zwischen den einzelnen Papillen im Bereich der columnae Bertini bis zur Grenze von Mark und Rinde als arteriae interlobares aufwärts steigen und hier in nahezu rechtem Winkel umbiegen, um sich bogenförmig an dieser Stelle zwischen Mark- und Rindensubstanz fortzusetzen. Diese arteriae arcuatae

oder arteriae arciformes schicken dann kleinere Aeste (arteriae interlobulares) in das Rindengewebe zwischen die Markstrahlen hinein. Von ihnen gehen kleine Zweige ab, von denen jeder als vas afferens einen glomerulus speist. Das vas afferens bildet innerhalb des glomerulus eine (wechselnde) Anzahl von Schlingen, bildet also ein sogenanntes arterielles Wundernetz und tritt als vas efferens wieder aus.

[v. Ebner (l. c.) nimmt an, dass die Glomerulus-Gefässe kein eigenes Epithel (Endothel) besitzen, sondern dass nur eine homogene Membran von dem oben erwähnten Syncytium bedeckt wird].

Erst jenseits des glomerulus bildet das vas efferens ein Capillarnetz, welches die Harnkanälchen umspinnt und dann durch die venae interlobulares das Blut den venae arcuatae zuführt, die sich wieder in den venae interlobares sammeln. Ein Teil der peripher gelegenen glomeruli wird auch durch von der Nierenkapsel her eintretende Arterienstämmchen versorgt (arteriae capsulares glomeruliferae). Die im Rindenlabyrinth verlaufenden Capillaren ergiessen ihr Blut in die venae stellatae Verheynii, aus deren Centrum interlobuläre Venen hervorgehen.

## II. Abführende Harnwege.

Alle ableitenden Harnwege setzen sich zusammen aus 3 Lagen, aus einer Faserhaut, einer Muskelhaut und einer Schleimhaut. Die erstere besteht aus Bindegewebe und elastischen Fasern. Die Ureteren besitzen eine äusserste quere und eine innere längsverlaufende Schicht glatter Muskelfasern, die sich nach aufwärts auf das Nierenbecken fortsetzen.

Die Schleimhaut trägt über einem lockeren, gefässreichen stratum proprium ein mehrschichtiges Epithel dessen oberste Lagen platt und gross sind und in der Profilansicht ein nach unten zackiges festonartiges Aussehen zeigen. Hier setzen sich cylindrische und keulenförmig gestaltete Epithelien an, während die untersten Schichten aus kleinen, rundlichen Epithelzellen bestehen. Sehr häufig trifft man zwischen denselben auf der Durchwanderung begriffene Leukocyten. An einzelnen Stellen senkt sich das Epithel zu grübchenartigen Vertiefungen ein; Drüsen- und Papillenbildungen fehlen aber im Bereich des Nierenbeckens, der Ureteren und der Harnblase vollständig. Gegen das stratum proprium zu ist das Epithel durch eine homogene Basalmembran abgegrenzt. Das letztere ist vielfach von dichten Anhäufungen von Lymphocyten durchsetzt, so dass follikelähnliche Bildungen entstehen; eine eigentliche Submucosa ist nicht vorhanden, sondern das stratum proprium geht ohne scharfe Grenze in die Musculatur über. An der Harnblase ist die letztere in einer dreifachen Schicht vorhanden; eine äussere Längsschicht, darunter ein Flechtwerk schiefer und querer Fasern. Aus den kryptenartigen Bildungen des Epithels der ableitenden Harnwege können bisweilen cystische Erweiterungen hervorgehen. (Lubarsch.)

## Circulationsstörungen.

Einer passiven oder Stauungshyperämie der Niere begegnet man sehr häufig am Sektionstisch, in erster Linie bei idiopathischer Herzhypertrophie, wie sie sich namentlich bei Bierpotatoren ausbildet, bei cor adiposum und bei Klappenfehlern des linken Herzens infolge von chronischer Endocarditis der Aortenklappen oder der Mitralis, ferner bei manchen Lungenkrankheiten (Emphysem, chronischer Tuberculose), manchmal auch bei localer Circulationsstörung durch Thrombose der unteren Hohlvene. In den ersten Stadien pflegt dabei die Niere gross, dunkelblaurot und von glatter Oberfläche zu sein; einen derartigen Befund haben wir z. B. regelmässig beim acuten Erstickungstod. Mikroskopisch findet man dabei nur starke Hyperämie der venösen Bahnen, die sich ins Capillargebiet und auf die Gefässe der Malpighi'schen Körperchen fortsetzt. Dieselben sind dicht mit roten Blutkörperchen angefüllt, dadurch erscheinen die Abstände zwischen den Harnkanälchendurchschnitten etwas verbreitert. Zuweilen beobachtet man auch einzelne ausgetretene rote Blutkörperchen im Lumen der Bowman'schen Kapseln und der Harnkanälchen. (Taf. 76 Fig. I.) Taf. 76. Fig. I.

Besteht der Zustand der Stauung längere Zeit, so tritt regelmässig eine zunehmende Consistenzvermehrung der Nieren ein, wie in allen Organen welche unter einem erhöhten Blutdruck stehen. (Vgl. z. B. „Stauungslunge" Bd. I S. 71 f.) Da gleichzeitig die venöse Hyperämie andauert, welche dem Organ die blaurote Farbe verleiht, so spricht man von einer cyanotischen Induration. Im Laufe der Zeit macht sich nun eine deutliche Granulierung der Oberfläche und eine fortschreitende Verkleinerung des Organes bemerklich, welche schliesslich zu einer wirklichen Granularatrophie führen kann. („Stauungsschrumpfniere.")

Die histologischen Veränderungen, welche sich dabei abspielen, sind ziemlich compliziert. Auf Radiärschnitten

## Tafel 76.

**Fig. I. Stauungsniere.** Vergr. 130.
Alle capillären und venösen Gefässe sowie die Gefässschlingen der Glomeruli sind hochgradig ektatisch und strotzend mit roten Blutkörperchen gefüllt. In den Harnkanälchen etwas vacuolige Eiweissmassen, in den Glomerulus-Kapselräumen reichlich geronnenes Eiweiss.

**Fig. II. Cyanotische Induration der Niere.** Vergr. 54.
Alle Blutgefässe sehr erweitert.
1. Subcorticale Rindenzone.
2. Indurationsherd, in dessen Bereich das Interstitium vermehrt, zellreich, die B o w m a n n'schen Kapseln verdickt, die Harnkanälchen zusammengepresst, z. T. ganz verschwunden sind.

---

finden sich an vielen Stellen der Rinde Herde eingestreut, in deren Bereich eine besonders hochgradige Ektasie und Füllung der venösen (und arteriellen) Gefässe sowie der Capillaren und um dieselben eine dichtere Ansammlung von Zellen hervortritt. (Taf. 76 Fig. II.) Ist bereits eine Granulierung der Oberfläche eingetreten, so erkennt man, dass diese zellreicheren Herde stets einer Einziehung entsprechen, während die angrenzenden „Granula“ von anscheinend normalem Gewebe gebildet werden.

Taf. 76. Fig. II.

Untersucht man nun diese Infiltrationsbezirke etwas genauer, so findet man in denselben die gewundenen Harnkanälchen vielfach sehr stark verkleinert, ihre Querschnitte und ihr Lumen verengt, die Epithelien von ihrer Unterlage abgehoben und ins Lumen dislociert.

An vielen Harnkanälchen ist die Basalmembran (tunica propria) erheblich verdickt, dabei glänzend, homogen und verquollen, ebenso lässt sich an der Wand der Capillaren eine erhebliche Dickenzunahme und ein homogenes Aussehen nachweisen; manchmal sind ihre Epithel-(Endothel-)Kerne vermehrt und ihre Aussenfläche mit länglichen, spindelförmigen Zellen belegt. Die Zwischenräume zwischen den Harnkanälchen und den Gefässdurchschnitten erscheinen durch die Zunahme dieser Grundsubstanz verbreitert; oft zeigt sich an derselben eine feinfädige oder körnige Structur; die verdickten Basalmembranen sind unzertrennbar mit ihr verschmolzen und scheinen selbst wesentlich zur Ver-

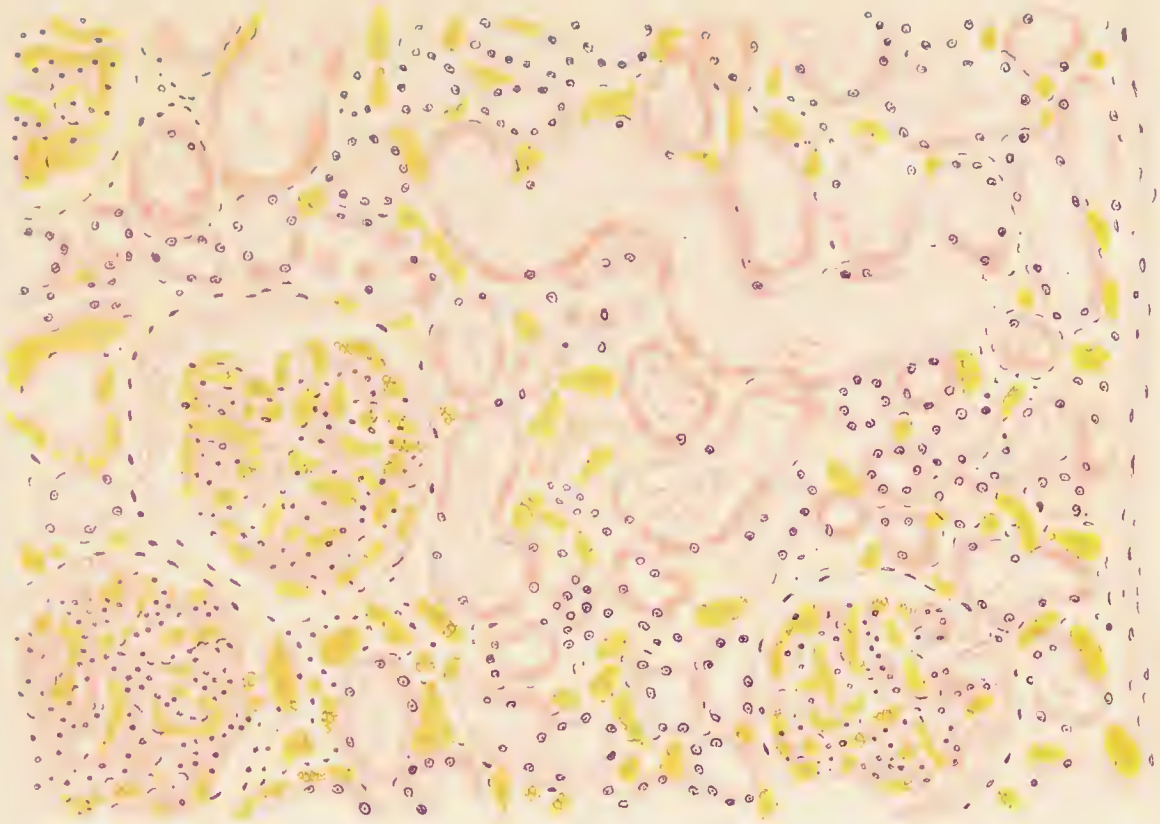

Fig. 1.

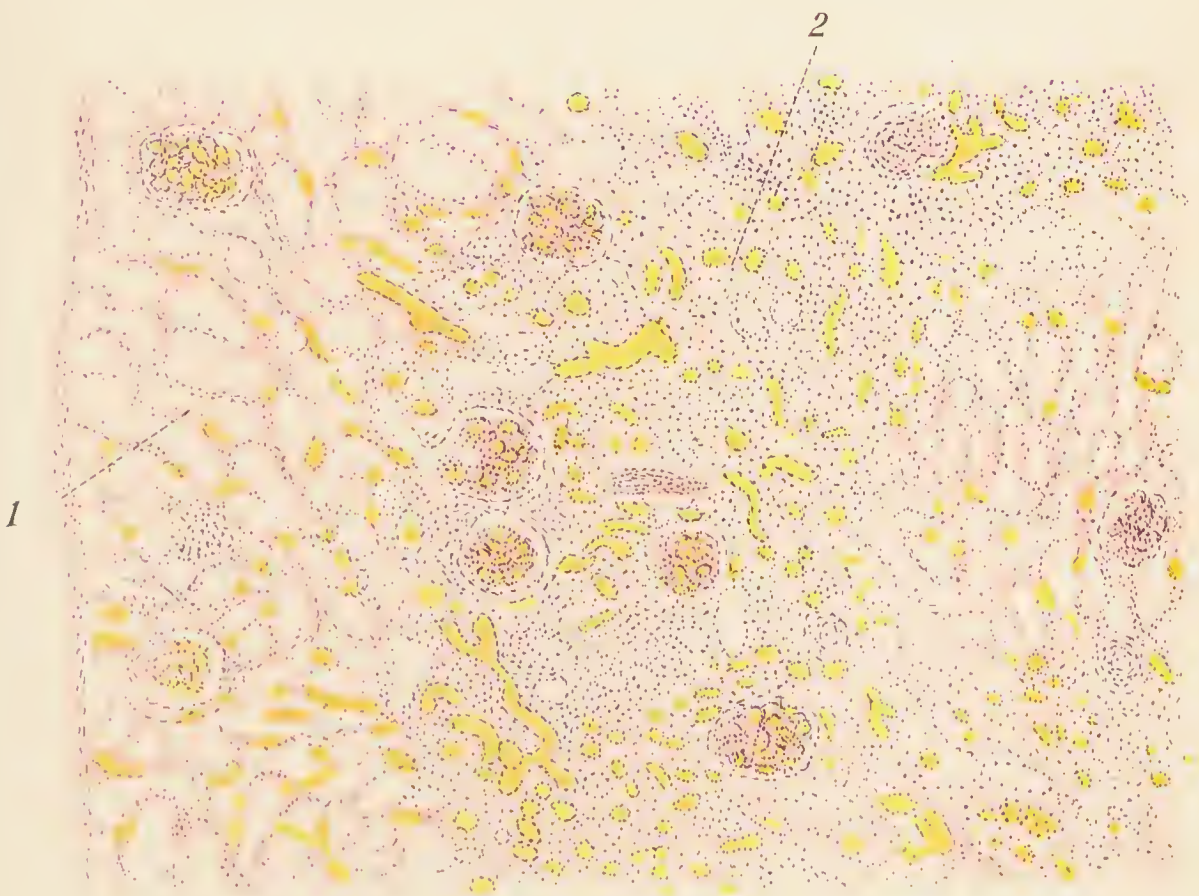


Fig. 2.

Lith. Anst. F. Reichhold, München.

mehrung des Zwischengewebes beizutragen; vereinzelt lassen sich auch leere collabierte Ringe verbreiterter Basalmembranen auffinden, in denen die Epithelien losgestossen und zu Verlust gegangen sind oder noch als zusammengebackene Haufen in diesen Ringen liegen. Grössere Ansammlungen von Rundzellen im verbreiterten Interstitium sind dagegen verhältnismässig selten.

Stets liegen diese Herde in der unmittelbaren Umgebung der erweiterten und stark gefüllten Venenstämme und zwar zumeist da, wo die oberflächlichen Venensterne zu den venae interlobulares zusammentreten; hier pflegen dann auch die ersten narbigen Einziehungen aufzutreten. Die Adventialwand der Venen ist dabei erheblich verdickt und verbreitert, aus zahlreichen Bindegewebs- und elastischen Fasern gebildet, die sich allmählich in dem umgebenden Schrumpfungsherd verlieren. Aber auch die Wandungen der Arterien werden inmitten der Herde oft erheblich verbreitert gefunden und zwar betrifft hier die Volumszunahme sowohl die Adventitia wie die Intima, sogar die Muscularis kann dabei beteiligt sein. Die Verdickung und Zellvermehrung der Wand setzt sich gewöhnlich auch auf die feineren Gefässe, besonders auf die vasa afferentia und efferentia der Glomeruli fort, deren Gefässstiele von spindelförmigen Zellhaufen umwuchert werden.

Die Malpighi'schen Körperchen selbst zeigen in den Anfangsstadien der cyanotischen Induration nur sehr starke Injection der Gefässknäuel mit Durchtritt vereinzelter roter Blutkörperchen in den Kapselraum. Später lässt sich in demselben meist sehr deutlich eine ringförmige resp. halbmondförmige Zone von abgeschiedenem Eiweiss zur Darstellung bringen, welche besonders deutlich nach kurzem Verweilen der zu untersuchenden Stückcher in kochendem Wasser oder in concentrierter Sublimatlösung (durch Gerinnung des Eiweiss) hervortritt. (Taf. 76 Fig. I.) Das Epithel der Bowmann'schen Kapsel sowie der Gefässchlingen zeigt Schwellung, Trübung, Kernvermehrung und Losstossung, sodass manchmal grössere Epithelmassen in den Kapselräumen

sich anhäufen können, die dann nachträglich oft noch einer fettigen Degeneration anheimfallen; Erscheinungen, wie wir sie bei allen entzündlichen Processen der Niere wieder antreffen werden.

Weiterhin etabliert sich dann eine allmählich zunehmende Verdickung der Bowmann'schen Kapseln, welche anfangs in ähnlicher Weise wie die homogene Dickenzunahme der Basalmembranen an den Harnkanälchen verläuft; dann veröden allmählich einzelne Capillarschlingen und nehmen ebenfalls ein homogenes bezw. „hyalines" Aussehen an, ohne dass sie jedoch die specifischen tinctoriellen Hyalinreaktionen geben; oft sieht man auf diesem Stadium um die Stielgefässe der Malpighi'schen Körperchen stärkere Zellanhäufungen, so dass es den Anschein gewinnt, als ob hiedurch eine Compression des vas afferens bezw. efferens ausgeübt würde. Nach und nach tritt nun eine Verschmelzung des Glomerulus mit seiner Kapsel unter fortschreitender Obliteration des Kapselraumes ein, die vom Hilus aus beginnt und sich von hier auf die Gefässschlingen fortsetzt. Unter zunehmender homogener Kapselverdickung und Neubildung eines concentrisch faserigen, fast kernlosen Bindegewebes, dem auch elastische Fasern sich beigesellen können, bei gleichzeitiger Verödung der Glomerulusschlingen wandelt sich das ganze Malpighische Körperchen allmählich in eine zell- und kernlose, homogene, glänzende Kugel um, ein Prozess, den wir in fast genau derselben Weise bei chronischen Entzündungszuständen sich abspielen sehen werden.

Aber auch die Marksubstanz beteiligt sich in bestimmter Weise an den indurativen Vorgängen; auch hier erscheinen die Harnkanälchen durch eine homogene oder faserige Zwischensubstanz mit geringer Zellinfiltration auseinandergedrängt; die arcus renales zeigen starke Verbreiterung ihrer Adventitia, von der bindegewebige Septen in die Umgebung ausstrahlen. Verhältnismässig am wenigsten pflegen die Markstrahlen von der allgemeinen Verbreiterung des Interstitiums betroffen zu sein.

In sehr fortgeschrittenen und langdauernden Fällen kommt es nun zu ausgedehnten Schrumpfungserscheinungen an der neugebildeten Zwischensubstanz; es entsteht das typische Bild der Granularatrophie, das sich nur durch die andauernde Hyperämie und durch die an den Gefässwandverdickungen noch verfolgbare Genese von der genuinen Schrumpfniere unterscheidet. Secundär bildet sich dann am Parenchym oft ausgedehnte fettige Degeneration der Harnkanälchenepithelien und Abscheidung hyaliner oder körniger Cylinder in denselben aus.

## Infarkt.

Da die Niere Endarterien im Cohnheim'schen Sinne besitzt (d. h. Arterien, welche untereinander nicht durch Collateralen verbunden sind, so hat die embolische Thrombosierung eines Arterienstammes immer die Ausbildung eines ischämischen Gewebsbezirkes mit nachfolgender Nekrose desselben zur Folge. Die Grösse der Infarkte schwankt je nach der Bedeutung des verlegten Gefässes, ihre Gestalt ist immer keilförmig mit dem Hilus zugekehrter Spitze. Letztere liegt meist in der Marksubstanz, während die Basis des Keiles bis an die Oberfläche heranreicht oder von derselben noch durch eine schmale intakte Zone geschieden ist, wenn durch ein Kapselgefäss die oberflächlichen Schichten genügend mit Blut versorgt werden.

Mikroskopisch zeichnet sich der frische Infarkt von seiner Umgebung scharf durch die Erscheinungen der in ihm eingetretenen Gewebsnekrose ab. Schon im ungefärbten Schnitt erkennt man deutlich die verwaschen trübgraue Beschaffenheit des Parenchyms; während auf Essigsäurezusatz in der Nachbarschaft die Kerne der Harnkanälchenepithelien sofort hervortreten, lassen sich dieselben in dem infarcierten Gebiet durch dieses Mittel nicht mehr nachweisen. Dagegen sieht man am Rand eine stärkere Kernanhäufung und einen Kranz von dichtstehenden Fettkügelchen in den Epithelien. Untersuchungen im gefärbten Schnitte ergeben gleich- Taf. 77. Fig. I.

## Tafel 77.

**Fig. I. Anämischer Infarkt der Niere.** Vergr. 72.
1. Vollständig nekrotisches, kernloses Nierengewebe.
2. Randzone, in deren Bereich das Interstitium von massenhaften Leukocyten mit fragmentierten Kernen infiltriert ist.

**Fig. II. Vom Rande eines anämischen Infarktes der Niere.** (Detail vom vorigen.) Vergr. 260.
1. nekrotische, kernlos gewordene Harnkanälchen, z. T. von losgestossenen Epithelien erfüllt. In der Mitte ein nekrotischer Glomerulus mit kernlosem Gefässknäuel. Im Interstitium und vereinzelt auch im Glomerulus Leukocytenhäufchen mit fragmentierten Kernen.

---

falls vollständigen Kernverlust der betroffenen Teile. Die Structur des Gewebes ist im ganzen noch erhalten; man sieht wohl die Harnkanälchen und die Glomeruli, aber die Kerne in denselben sind gänzlich verschwunden und können durch keines der gewöhnlichen Kernfärbungsmittel wieder zum Vorschein gebracht werden. Dieselben haben also ihren Chromatingehalt offenbar eingebüsst. Aber die frische Untersuchung mit Essigsäurezusatz belehrt uns darüber, dass auch die achromatische Kernsubstanz nicht mehr vorhanden, dass damit also ein wirklicher, totaler Kernschwund eingetreten ist. Die Structur- und Tinctionsunterschiede zwischen Kern- und Protoplasmaleib sind aufgehoben, aber auch an letzterem sind Veränderungen nachweisbar. Die gegenseitige Abgrenzung der Zellen ist verwischt; im Inneren der von der membrana propria gebildeten Schläuche liegen auch mit diffus färbenden Tinctionsmitteln nur mehr wenig färbbare Ringe mit unregelmässig zackiger innerer Begrenzungsfläche, oftmals durchsetzt von kleinen, runden Fettvacuolen; bisweilen sind dieselben von ihrer Unterlage abgestossen und liegen als schollige, zerklüftete Massen im Lumen der Kanälchen. Der Bürstenbesatz und die stäbchenförmige Anordnung der Protoplasmakörnchen sind ganz verschwunden; abgesehen von den Vacuolen ist in den nekrotischen Epithelien keinerlei Structur mehr erkennbar; auch die Kerne des Interstitiums haben bei längerem Bestand der Infarcie-




*Fig. 1.*




*Fig. 2.*

*Lith. Anst F. Reichhold, München.*

rung ihre Färbbarkeit eingebüsst, immerhin bewahren sie dieselbe länger als die der Harnkanälchenepithelien und man kann daher besonders in den Anfangsstadien die Epithel- (Endothel-)kerne der intercanaliculären Capillaren noch deutlich erhalten finden, während die Harnkanälchenepithelien schon kernlos geworden sind.

Dieser Zustand der Kernlosigkeit und des zunehmenden Zerfalles der Zelleiber erfolgt durch eine Gerinnung in den Zellen der abgestorbenen Teile, indem dieselben von plasmatischer Flüssigkeit aus den benachbarten überlebenden Bezirken durchströmt werden und dadurch eine Coagulation ihrer gerinnungsfähigen Elemente eintritt (Weigert). Gleichzeitig wird durch die Durchströmung der nekrotischen Teile mit Lymphe eine Lösung und Auslaugung des Chromatins und damit der Kernschwund bedingt. Durch das Freiwerden von fibrinogener Substanz bei dem Untergang von Zellen kann es auch zu wirklichen Fibringerinnungen kommen, man sieht dann nach Ausführung der Fibrinfärbung namentlich in den Capillaren zwischen den Harnkanälchen aber bisweilen auch in den letzteren selbst ein zierliches Netzwerk von Fibrinfäden auftreten, besonders an den Randpartien des Infarktherdes.

Nach einiger Zeit nun ändert sich das Bild sehr wesentlich, indem an den Rändern eine dichte Anhäufung von zahllosen Kernen auftritt, welche, schon bei ganz schwacher Vergrösserung wie ein dunkler Kranz aussieht. Bei genauerer Untersuchung zeigt sich, dass diese Kerne hauptsächlich zwischen den Harnkanälchen in sehr dichten Reihen und Zügen angeordnet sind, während nur verhältnismässig wenige in denselben oder innerhalb der Glomeruli liegen. Es handelt sich um Leukocyten, welche infolge des chemotaktisch wirkenden Reizes, den das nekrotische Gewebe auf seine Nachbarschaft ausübt, in das infarcierte Gebiet einwandern, selten gelangen sie dabei bis in das Centrum des Herdes, sondern sammeln sich meist nur in der Peripherie in dichteren Massen an. Diese Leukocyteninfiltration ist aber nur eine vorübergehende Erscheinung. Sehr bald

Taf. 77. Fig. II.

macht sich an den eingewanderten Zellen eine fettige Degeneration ihrer Protoplasmaleiber und eine eigentümliche Zerbröckelung ihrer Kerne bemerkbar; die letzteren zerfallen nach vorübergehender Verdichtung der Kernwand in zahllose immer feiner werdende Partikelchen, welche die Kernfarbstoffe indessen bis zuletzt aufnehmen. Bisweilen findet dieser Vorgang, den man als „Karyorhexis“ (Klebs) bezeichnet auch an den Kernen der Harnkanälchen- und Glomerulusepithelien vor deren völliger Auslaugung statt. Am frischen Präparat sieht man auf diesem Stadium die durch zahlreiche in den Leukocyten eingeschlossene Fettkügelchen erzeugte dunkle periphere Zone, von der sich das unversehrte Gewebe einerseits, der einfach nekrotische Bezirk andererseits scharf abheben, im gefärbten Schnitt aber lassen sich bei etwas stärkerer Vergrösserung (Taf. 77, Fig. II) die zahllosen dunklen Fragmente von Kernen erkennen, welche von der Grösse eines gewöhnlichen Leukocytenkernes bis herab zu feinsten staubförmigen Granula zwischen den Harnkanälchen liegen.

In der Nachbarschaft des Infarktherdes pflegen die Blutgefässe, arterielle sowohl wie venöse, sowie auch die Capillarbahnen ad maximum dilatiert zu sein; bisweilen gelingt es im Schnitt den embolischen Thrombus in der zuführenden Arterie zu treffen. Die starke Injection rührt von der Stauung des Blutes gegen die mit Fibrinthromben verlegten Gefässe des embolischen Gebietes her. Zuerst kommt es zu einer Stase in den Capillaren und Venen (kenntlich an der randständigen Stellung der weissen Blutkörperchen), dann gelegentlich zu einer rücklaufigen Blutbewegung in den letzteren. Damit ist in dem mit Endarterien ausgestatteten Organ die wesentliche Bedingung zur Entstehung von Blutaustritten gegeben. Da nämlich bei der an die Infarcierung sich anschliessenden ischämischen Nekrose natürlich auch die Wandungen der Blutgefässe des embolisierten Herdes mitbetroffen werden, so können dieselben einem nachträglichen Wiedereindringen von Blut nicht mehr stand halten, sie erweisen sich infolge der Nekrose und der

consecutiven Degeneration ihrer Zellelemente als incontinent, die roten Blutkörperchen dringen in Masse durch die Wandungen hindurch, es kommt zu einer Diapedesisblutung. Meist beschränkt sich dieselbe lediglich auf den Rand des Infarktes, daher treffen wir gerade in der Niere am häufigsten anämische Infarkte mit hämorrhagischer Randzone. Kann die rückläufige Blutwelle jedoch den ganzen Embolisationsherd durchspülen, so kommt es bisweilen zu einer seine ganze Ausdehnung einnehmenden Blutung; er wird zum hämorrhagischen Infarkt. Histologisch unterscheidet derselbe sich von dem anämischen Infarkt nur durch die Anwesenheit von zahllosen roten Blutkörperchen zwischen den nekrotischen Harnkanälchen und Glomerulis, im übrigen verhält er sich genau ebenso in Bezug auf die Zerfalls- und Degenerationserscheinungen. Taf. 78. Fig. I.

Hat ein Infarkt einige Zeit bestanden, so sieht man makroskopisch an demselben eine allmähliche Verkleinerung vor sich gehen; er sinkt auf der Ober- und Schnittfläche gegen seine Umgebung ein, während er dieselbe anfänglich sogar überragte und wird gleichzeitig noch härter und trockener. Die histologische Untersuchung lehrt, dass diese Veränderungen von einem fortschreitenden Verschwinden des nekrotischen Gewebes und von einer gleichzeitigen „Organisation“ des Herdes bedingt sind. Die Fettröpfchen in den nekrotischen, zum Teil losgestossenen Harnkanälchen vermehren sich, zerfallen in immer kleinere Kügelchen, wodurch schliesslich eine förmliche Emulsionierung der abgestorbenen Gewebsteile und durch Resorption des Fettes ein Verschwinden derselben herbeigeführt wird; die leergewordenen Cylinder der tunica propria collabieren dann und sind später kaum noch nachweisbar. Uebrigens findet oftmals, wenn auch in beschränktem Masstabe eine Art von Regeneration der untergegangenen Harnkanälchen statt, indem von den Rändern her neues Epithel sich einschiebt, manchmal der Basalmembran aufliegend die im Lumen befindlichen abgestossenen Zellen förmlich umwächst.

## Tafel 78.

**Fig. I. Haemorrhagischer Infarkt der Niere.** Vergr. 260.
Nierengewebe vollkommen nekrotisch, nur wenige Kerne noch färbbar, Epithelien der Harnkanälchen z. T. von ihrer Unterlage abgelöst. Verbreitertes Interstitium (und der rechts oben sichtbare Glomerulus) erfüllt von dichtgedrängten roten Blutkörperchen.

**Fig. II. Rand einer embolischen Narbe in der Niere. (Organisierter Infarkt.)** Vergr. 50.
1. Normales Nierengewebe.
2. Schrumpfungsherd im infarcierten Gebiet, darin vollkommen geschrumpfte und in Bindegewebskugeln verwandelte Glomeruli und einige regenerierte Harnkanälchen.

---

An den zahlreichen mitotischen Figuren in diesen jungen Zellen erkennt man, dass es sich um eine Neubildung von Epithelien handelt. Auch an den Glomeruli findet eine Desquamation der mortificierten Epithelzellen und eine Verfettung der in dem Kapselraum liegenden Massen statt, während die Gefässknäuel zusammensinken. Manchmal wird dieser Collaps durch ausgedehntere Fibrinthrombosierung verhindert. Wenn nun die primäre, oben beschriebene Leukocyteninfiltration der Ränder durch Verfettung und Karyorrhexis wieder geschwunden ist, so wächst von den Rändern ein dauerhafteres Gewebe in den so vorbereiteten Infarkt hinein. Zarte Gefässsprossen, begleitet von mantelartig dieselben umgebenden Zügen junger, protoplasmareicher, „epithelioider" Bindegewebszellen, sogen. Fibroblasten senken sich ein, durchwuchern allmählich den ganzen Herd und substituieren das untergegangene Parenchym. Auch in die Bowmann'schen Kapseln der Malpighi'schen Körperchen dringt dieses Granulationsgewebe ein, wobei deren Kugelgestalt aber meist gut erhalten bleibt. Nach und nach wandelt es sich unter Obliteration seiner Gefässe, Verminderung seiner zelligen und Vermehrung seiner faserigen Bestandteile in ein derbes Narbengewebe um, welches
Taf. 78. Fig. II. zu einer erheblichen Schrumpfung des ehemaligen Infarktes und damit zur Ausbildung der „embolischen Narbe" führt. Dieselbe besteht lediglich aus einem mehr oder weniger zellreichen Bindegewebe, in welches

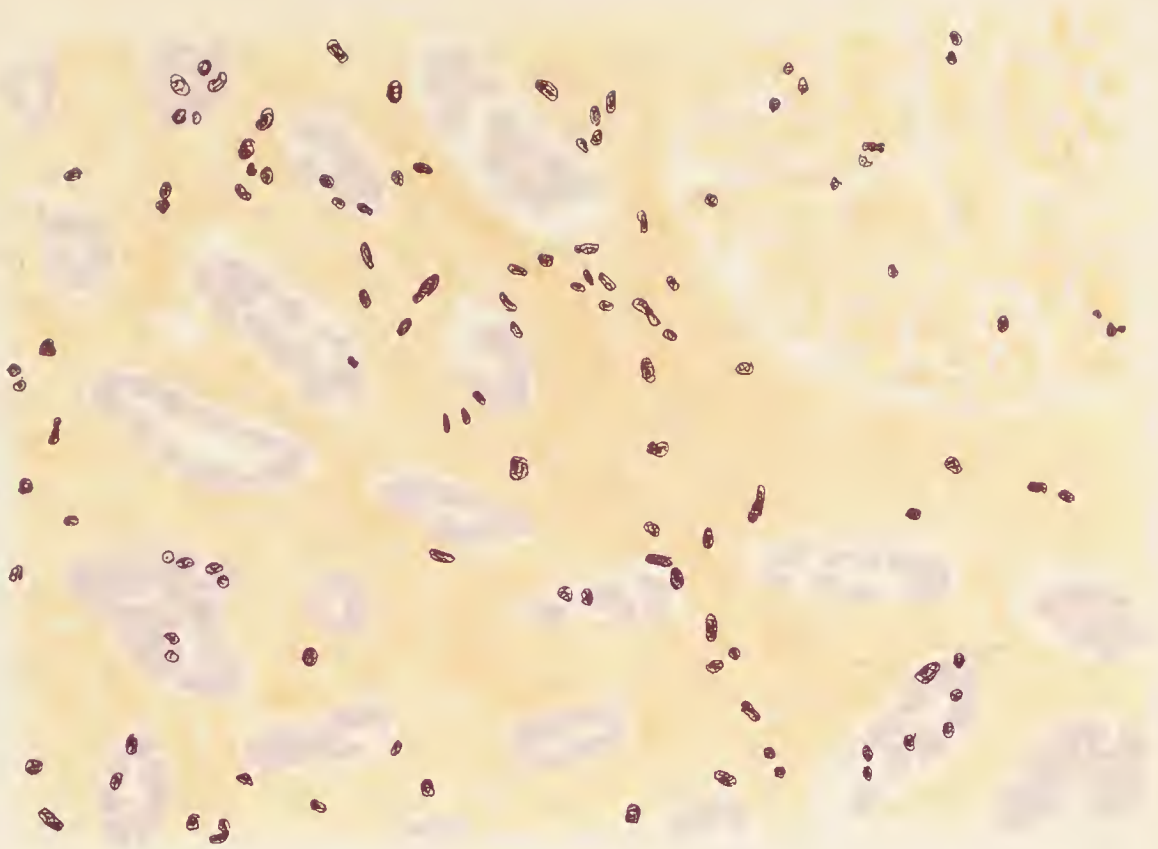

*Fig. I.*

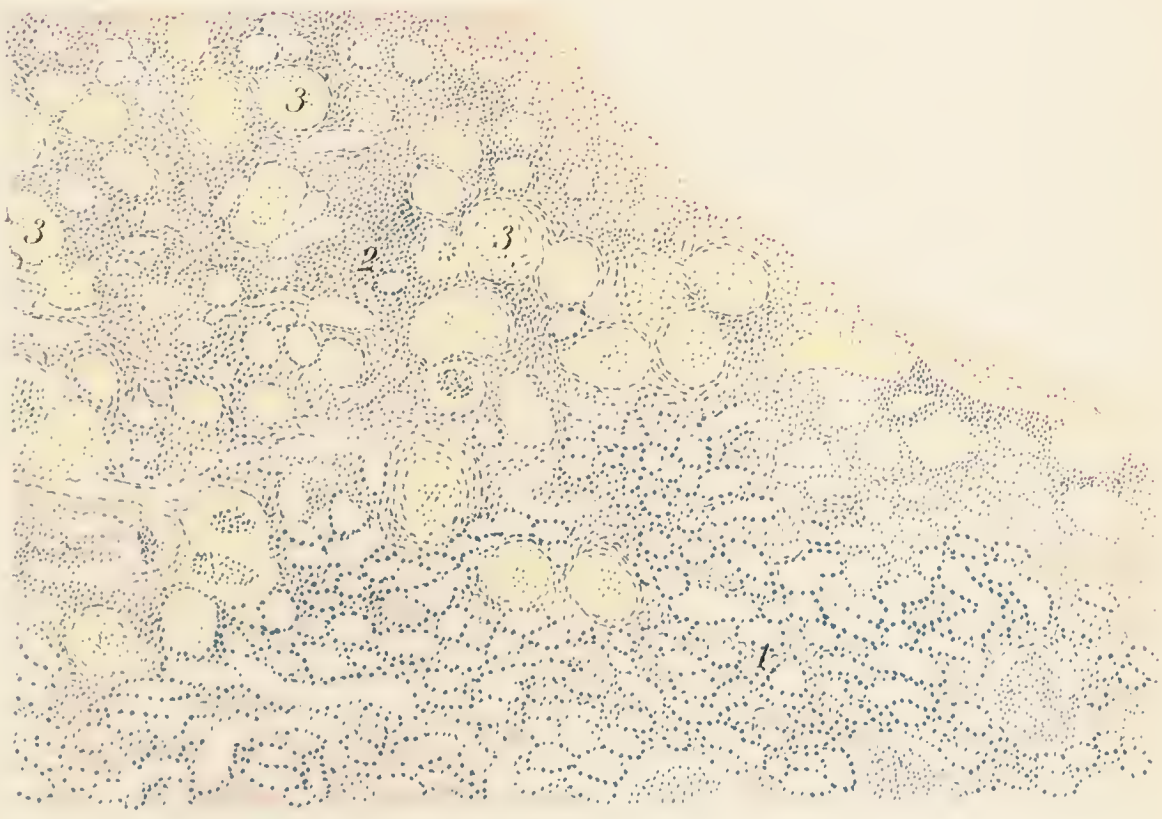


*Fig. II.*

*Lith. Anst. F. Reichhold, München.*

vereinzelte Rundzellenanhäufungen, sowie den ursprünglichen Malpighi'schen Körperchen entsprechende concentrisch gestreifte glänzende Kugeln eingesprengt sind. Da dieselben in dem sehr stark an Volum reducierten, äusserlich tief eingesunkenen Narbengewebe natürlich sehr dicht liegen, weil das ehemals dazwischen sich ausbreitende Parenchym zu Grunde gegangen ist, so erscheinen die Glomeruli hier auf den ersten Blick im Vergleich zu dem angrenzenden normalen Gewebe stark vermehrt (Taf. 78 Fig. II). An den Rändern der embolischen Narbe sieht man auch in den späteren Stadien oftmals noch die oben beschriebenen Regenerationserscheinungen der Harnkanälchen, in Form von engen, mit niedrigem Epithel ausgekleideten Schläuchen. Da das Narbengewebe stets ein geringeres Volumen hat als das untergegangene Parenchym, so zeigt sich der fertig organisierte Infarkt makroskopisch stets als eine trichterförmige Einsenkung gegenüber seiner Umgebung.

Alle die beschriebenen Erscheinungen sind die einfachen Folgen von rein mechanisch wirkenden Embolisationen, wie sie z. B. durch losgerissene Stücke marantischer Thromben oder bei Atheromatose grosser Gefässstämme (sogenannte blande Emboli) zu stande kommen. Anders aber pflegt der Process zu verlaufen, wenn gleichzeitig Entzündungserreger, also lebende Mikroorganismen mit den Thromben in den Nierenkreislauf eingespült werden. Meist handelt es sich dabei um Staphylokokken, Streptokokken oder Pneumokokken, welche von endocarditischen Efflorescenzen oder von eiterigen Venenthromben herkommen. Je nach der Menge und der Virulenz der Mikrobien ist der zeitliche Ablauf der Erscheinungen ein verschiedener, immer aber wird das Bild beherrscht durch die Folgen der chemotaktischen Wirkung der Mikroorganismen, die Ansammlungen von Eiterkörperchen. Nur in den ersten Anfangsstadien gelingt es bisweilen, die Kokken allein in den von ihnen verlegten Endarterien oder capillären Gefässbahnen zur Darstellung zu bringen. Besonders die Glomeruli sind hiefür geeignete Punkte; (Tafel 90; Figur II), in ihnen Taf. 90. Fig. II.

finden sich manchmal die Gefässschlingen förmlich von Kokken injiziert oder einzelne Abschnitte derselben sind durch haufen- und wurstförmige Ansammlungen varicös ausgebuchtet; dabei sieht man fast immer einzelne Mikroorganismen oder Schwärme von solchen, durch die Gefässwandungen hindurchgetreten, frei in dem Bowmannschen Kapselraum liegend. Auch in kleinen arteriellen Gefässen finden sich auf Durchschnitten, bisweilen multipel zusammengebackene Kokkenhaufen.

Meist bildet sich sehr rasch um den kokkenhaltigen Embolus herum eine sehr dichte Infiltrationszone von dicht gedrängt aneinanderliegenden Leukocyten, das Bild des embolischen Abscesses (auch als Nephritis apostematosa bezeichnet). In der Rinde pflegen diese Herde meist rundlich und von einem haemorrhagischen Hof umgeben zu sein, während sie in den Markkegeln eine mehr langgestreckte, bisweilen eine deutlich streifenförmige Gestalt haben und bei multipler Anwesenheit gegen die Spitze der Markkegel radienartig convergieren. Bei mikroskopischer Untersuchung erkennt man im Centrum meist ein mit einem Kokken-
Taf. 89. Fig. II. thrombus verlegtes kleines arterielles Gefäss, oder einen Glomerulus, dessen Schlingen und Kapselraum solche Mikroorganismen beherbergen (Tafel 89, Fig. II); ringsum ist eine dichte Infiltration von Leukocyten entstanden; während in den inneren Teilen gewöhnlich vom Nierengewebe gar nichts mehr zu sehen ist, lässt sich in peripheren Partieen die Einwanderung der Eiterkörperchen meist noch genau verfolgen; dieselben liegen primär im Interstitium zwischen den Harnkanälchen in reihen- und kreisförmiger Anordnung, dringen aber bald in die letzteren selbst ein, durchsetzen deren tunica propria, das Epithel abdrängend und vor sich herschiebend; oft findet man in einzelnen Harnkanälchendurchschnitten das Epithel ganz desquamiert und die Schläuche der membrana propria von dichten Leukocytenhaufen erfüllt; da wo das Epithel am Rande der Infiltrationszone der Unterlage noch anhaftet, ist es gewöhnlich kernlos und nekrotisch.

In den Markkegeln dagegen pflegen diese Herde etwas anders gestaltet zu sein. Auch hier ist ihr Centrum von einem oder mehreren Kokkenhaufen gebildet, aber die genauere Untersuchung ergibt, dass dieselben nicht in einem Blutgefäss, sondern im Lumen eines geraden Harnkanälchens gelagert sind; manchmal sitzen sie an der Oberfläche eines hier stecken gebliebenen granulierten oder Epithelcylinders. Es handelt sich also offenbar um Mikroorganismen, welche durch die Gefässschlingen eines Glomerulus hindurchgetreten sind, aus der Bowmannschen Kapsel durch das Labyrinth durchgeschwemmt wurden und nun auf ihrem Ausscheidungswege durch irgend ein Hindernis (gewöhnlich Cylinderbildungen) aufgehalten wurden. Man findet um sie herum meist eine spindelförmige, nekrotische, unfärbbare Zone, auf welche dann ein mehr oder minder breiter, gänzlich von Leukocyten eingenommener Raum, das eigentliche Abscessgebiet folgt. Weit seltener nehmen auch die Markherde ihren Ausgangspunkt von Emboli, welche ein arterielles oder capilläres Gefäss der Marksubstanz verlegten.

In allen Fällen tritt also bei derartigen „infectiösen Infarkten", „mykotischen oder malignen Infarkten" die entzündungserregende Wirkung der Embolisation vor der mechanischen, anaemisierenden und nekrotisierenden stark in den Vordergrund, umso mehr, je zahlreicher die eingeschwemmten Mikroorganismen vorhanden sind.

Fälschlicher Weise werden aueh gewisse Ablagerungen corpusculärer Elemente (nicht zelliger Natur) als Infarkte bezeichnet. Dieselben geraten aber nicht durch die Blutbahn direkt zur Abscheidung, sie verdanken ihre Anwesenheit niemals einer Embolisation, auch findet gewöhnlich keine Gewebsnekrose dabei statt, sondern es handelt sich um eine einfache Ablagerung ursprünglich im Blute circulierender Elemente durch die Glomeruli, bezw. durch das secernierende Harnkanälchenepithel und einen Niederschlag derselben auf ihrem Ausscheidungswege. Zum Unterschied von den embo-

## Tafel 79.

**Fig. I. Aus der Marksubstanz der Niere bei Kali-chloricum-Vergiftung.** Vergr. 220.
Die geraden Harnkanälchen sind zum grössten Teil erfüllt mit voluminösen Cylindern aufgelöster roter Blutkörperchen und zusammengebackener Haemoglobinmassen, Lumina der Harnkanälchen teils erweitert.

**Fig. II. Harnsäure-Infarkt der Niere vom Neugebornen.** Vergr. 25.
Man übersieht eine Papille, in welcher die meisten Sammelröhren sehr erweitert und mit dichten Massen grünlicher Concremente (harnsaures Ammoniak) gefüllt sind.

---

lischen Infarcten hat man diese Ablagerungen auch als Concrementinfarkte bezeichnet. Verschiedene Substanzen, welche in die Blutcirculation gelangen, können auf diese Weise in den Secretionswegen der Niere zur Abscheidung kommen.

Unter dem Einfluss von den blutzerstörenden Agentien kommt es nicht selten zum sogenannten Haemoglobininfarkt der Niere. Es handelt sich dabei immer um einen Niederschlag von Blutpigment, welches frei im Kreislaufe circulierte und durch die Glomeruli zunächst in den Bowmann'schen Kapselraum und von hier in die abführenden Harnkanälchen geriet. Es bleibt dabei meistens in den geraden Harnkanälchen und zwar der Henle'schen Schleifen und der Markkegel liegen, bildet namentlich in den letzteren grosse cylindrische Anhäufungen, seltener sind auch die Capillarschlingen der Glomeruli schon mit solchen ausgefüllt. Mikroskopisch stellt sich dieses Pigment in Form brauner, rundlicher oder eckiger Schollen dar, manchmal können dieselben durch ihre Form und Grösse rote Blutkörperchen vortäuschen, nur sind sie bedeutend dunkler gefärbt als diese. Man findet den Haemoglobininfarkt gelegentlich nach schweren Infectionskrankheiten, namentlich nach Scharlach, häufiger bei Zerstörung von roten Blutelementen infolge ausgedehnter Hautverbrennungen oder nach Transfusion von fremden Blutarten, besonders aber bei gewissen Vergiftungen, unter denen die mit Kali chloricum obenan steht; auch Arsenik, Phenol, Pyrogallol und die Morchelvergiftung (Helvella esculenta) rufen gelegentlich solche Haemoglobininfarkte hervor.

Taf. 79. Fig. I.

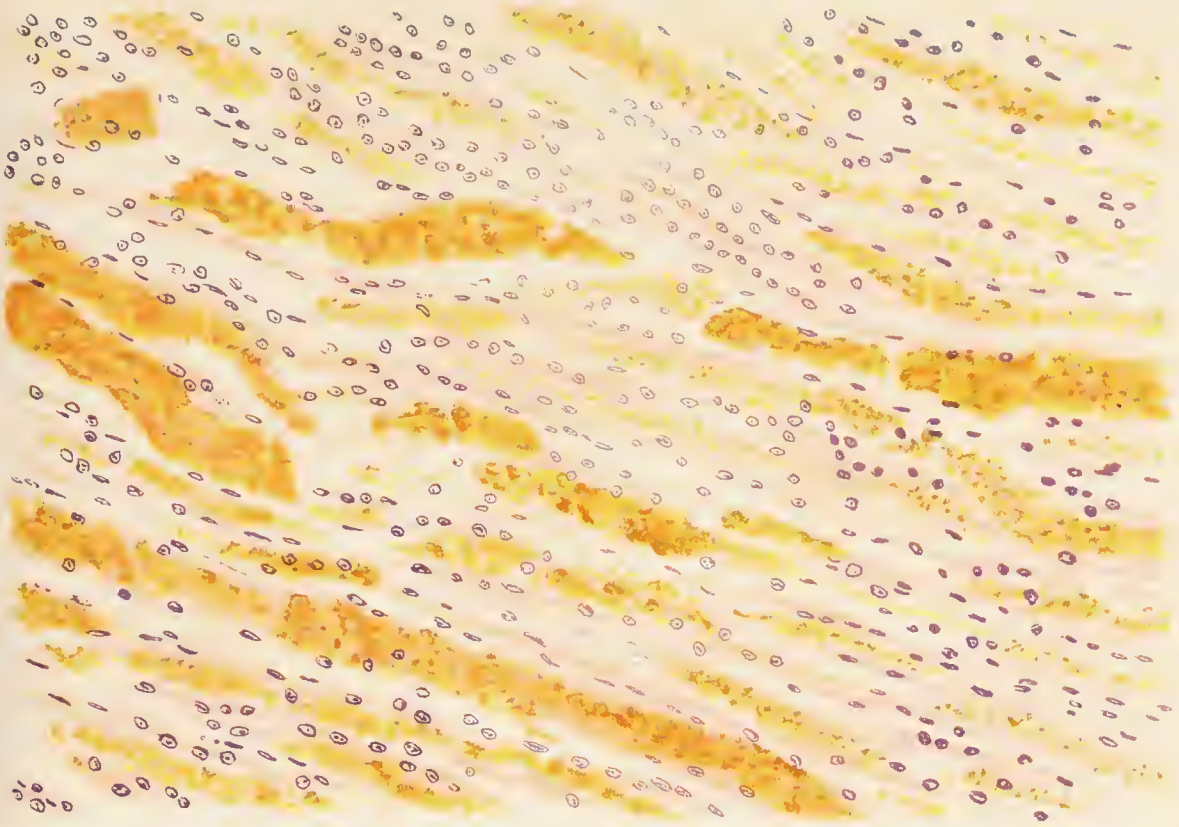

Fig. 1.



Fig. 2.

Lith. Anst. F. Reichhold, München.

Bei neugeborenen Kindern, besonders wenn dieselben stark ikterisch waren, werden ebenfalls bisweilen in den Harnkanälchen namentlich des Markes zu cylindrischen Haufen geballte, dunkelrote Granula oder rhombische Täfelchen abgelagert gefunden, welche sehr deutlich die Gmelin'sche Gallenfarbstoffreaktion geben, indem sie nach Zusatz von Kalilauge zu dem mikroskopischen Präparat nach Auswaschen derselben und erneutem Zusatz von Salpetersäure sich anfangs grün, dann blau, violett und schliesslich rot färben. Auch in den Epithelzellen der Harnkanälchen selbst und in kleineren Blutgefässen finden sich gelegentlich solche Körnchen abgelagert. Man bezeichnet diesen Zustand als Bilirubininfarct.

Ebenfalls bei Neugebornen und weit häufiger als die letztgenannte Veränderung findet sich eine Ablagerung von harnsauren Salzen in den unteren Enden der Harnkanälchen. Man hat diesen Harnsäureinfarkt, der am häufigsten bei innerhalb der ersten zwei Lebenstage verstorbenen Kindern, gelegentlich aber auch bei mehrere Wochen alten Säuglingen angetroffen wird, früher als ein sicheres Zeichen dafür angesehen, dass das Kind gelebt hatte. Er findet sich jedoch mitunter, wenn auch selten, auch bei totgeborenen, ausgetragenen Früchten. Schon makroskopisch finden sich dabei in den Markkegeln, von deren Spitze gegen ihre Basis divergierend, feine gelblichweisse bis orangegelbe Streifen eingelagert, die sich bei Druck auf die Papille in Form einer pulverigen Masse aus dem cribrum auspressen lassen. Bei mikroskopischer Untersuchung finden sich die geraden Harnkanälchen namentlich der unteren Abschnitte bisweilen beträchtlich erweitert und ausgefüllt von einer grobgranulierten, grünlichen, zu Cylindern verbackenen Substanz, in welcher man bei starker Vergrösserung dunkle Krümelchen und mit kleinen Spitzen besetzte Kügelchen erkennt. Bei Zusatz von Essigsäure sieht man meist die Abscheidung von krystallinischer Harnsäure. Die amorphen Ablagerungen bestehen überwiegend aus harnsaurem Ammoniak. (Tafel 79, Fig. II). Taf. 79. Fig. II.

## Tafel 80.

**Fig. I. Melanose der Niere bei allgemeiner Melanosarkomatose.** Vergr. 150.

Die Epithelzellen der meisten Harnkanälchen sind von bräunlichem, feinkörnigem Pigment erfüllt. Teilweise Pigmentmassen im Lumen der Harnkanälchen, an einzelnen Stellen (rechts unten) auch im Interstitium.

**Fig. II. Ikterus der Harnkanälchenepithelien.** Vergr. 160.

Einige Harnkanälchen zeigen mit dunkelbraunem Pigment stark gefüllte Epithelien. Dieselben sind desquamiert und liegen frei im Lumen.

**Fig. III. Isoliertes Harnkanälchen bei trüber Schwellung der Niere. Frisches Zupfpräparat.** Vergr. 300.

Die Epithelzellen sehr stark geschwellt, Zellgrenzen und Kerne verwaschen, Zellinhalt gefüllt mit massenhaften, staubförmigen Körnchen (Eiweissgranula).

---

Auch bei Erwachsenen kommen bei allgemeiner harnsaurer Diathese, also namentlich bei Arthritikern (und manchmal auch bei Leukämie) Niederschläge von harnsaurem Natron in der Niere vor. Dieselben stellen ähnlich wie in den Gelenkknorpeln (Tafel 120, Fig. II) nadelförmige und spiessige Krystalle zuweilen in drusenartiger Gruppierung dar. In der Umgebung findet sich das Nierengewebe oft auf grösserer Entfernung im Zustand gleichmässiger Nekrose, die Peripherie der Herde wird durch Leukocytenansammlung abgegrenzt („Gichtniere").

Häufig können Farbstoffe verschiedener Art in der Niere zur Ausscheidung und durch Liegenbleiben auf diesem Abscheidungswege zur Anhäufung kommen und zwar sowohl die endogenen, wie gelegentlich auch gewisse exogene Pigmente (cfr. A. T. „Pigment").

Im höheren Alter, namentlich bei kachektischen Zuständen, verbunden mit allgemeiner Atrophie der Nieren findet sich eine braune Färbung des Epithels, namentlich der gewundenen Harnkanälchen und Schleifen „eine braune Atrophie", ganz analog derjenigen, wie sie am Herz und in der Leber zur Beobachtung kommt. Das Pigment ist eisenfrei und in Form feinster Staubpartikel um die Kerne der niedrig gewordenen und geschrumpften Harnkanälchenepithelien eingelagert.

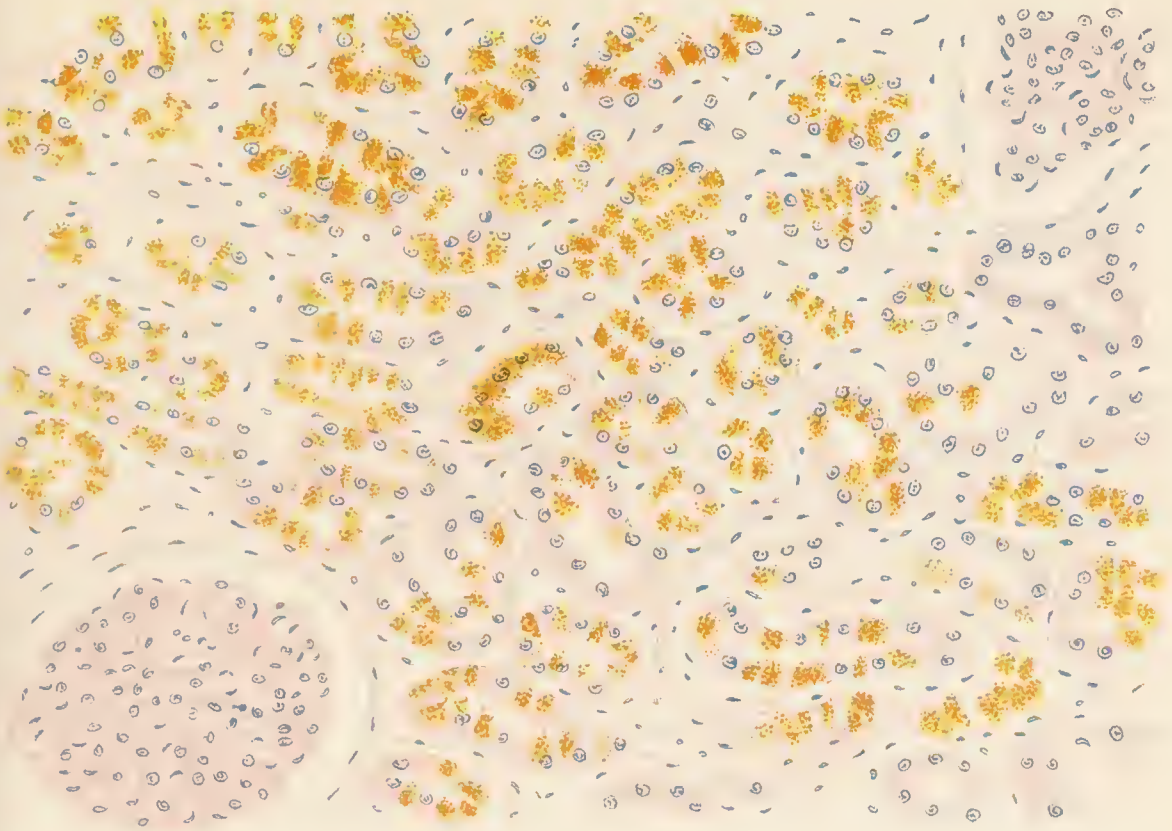

Fig. 1.

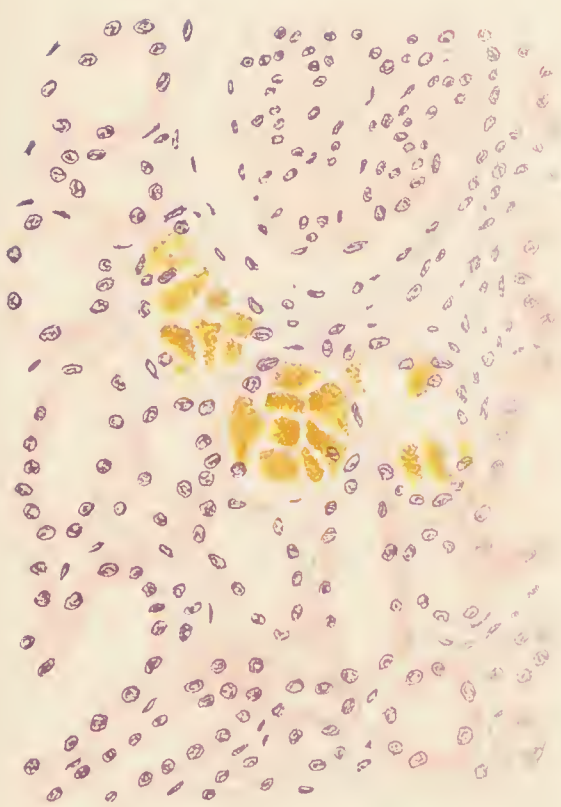

Fig. 2.

Fig. 3.

Lith. Anst. F. Reichhold, München.

Bei allgemeinem Ikterus finden sich regelmässig auch die Nieren manchmal in sehr hohem Grade mitbeteiligt. Die Verteilung des Gallenpigmentes ist dabei meist keine gleichmässige, sondern es finden sich gruppenförmig stärker mit Farbstoff durchsetzte Gewebspartien. Derselbe liegt in Form feiner gelblicher oder grüner Klümpchen und Schollen in den meist von ihrer Unterlage abgehobenen Epithelien der gewundenen und der geraden Harnkanälchen. Oft finden sich mit Pigmentmassen überladene Epithelzellen zu Cylindern geballt in den geraden Harnkanälchen, häufig sind auch hyaline Cylinder in diffuser Weise von grünem Gallenfarbstoff imbibiert (Ikterische Cylinder). Taf. 80. Fig. II.

Fast regelmässig findet sich neben schwerem Ikterus eine mehr oder minder ausgebreitete Fettdegeneration des Nierenparenchyms.

Bei pathologischer Pigmentbildung im Körper kommt es gleichfalls sehr häufig zu einer Ausscheidung desselben durch die Nieren und zu zeitweiligen Niederschlägen in den Ausführungsgängen. Namentlich bei allgemeiner Melanosarkomatose und Melanurie finden sich die Nieren gelegentlich rauchgrau bis dunkelbraunschwarz verfärbt. Schon im Zupfpräparat findet man an isolierten Glomeruli eine förmliche Ausstopfung der Gefässschlingen und der Bowmann'schen Kapsel, mit braunen, sehr feinkörnigen Pigmentmassen (cfr. A. T. „Pigment"). Auch die Zellen der Harnkanälchen können auf weite Strecken von den Pigmentkörnchen fast vollständig erfüllt sein, ohne dass eine zellige Metastase der Geschwulst oder schwerere Degenerationserscheinungen am Parenchym vorhanden zu sein brauchen. Auf Schnitten sieht man die ganze Circumferenz der Harnkanälchen, manchmal fast gleichmässig von dem Farbstoff durchsetzt, daneben sind die Kerne in den Epithelien noch gut färbbar. (Tafel 80, Fig. 1.) Taf. 80. Fig. I.

Endlich können auch exogene Pigmente, also von aussen her in den Körper hineingelangende fremde Substanzen, in der Niere zur Ausscheidung und Ablagerung kommen. Ein klassisches Beispiel hiefür ist

der sogenannte Silberinfarkt oder die Argyrie der Niere, welche namentlich früher, als gewisse Krankheitsformen (Tabes) noch mit grossen und lange fortgesetzten Dosen von Silbersalzen behandelt wurden, häufiger zur Beobachtung kam. Durch Reduction derselben scheidet sich das metallische Silber in Form allerfeinster schwarzer Körnchen u. a. auch in der Niere ab, so dass schon makroskopisch in der Rinde z. B. die Glomeruli als völlig schwarze Pünktchen und in der Marksubstanz einzelne graue bis schwarze Streifen auftreten. Bei mikroskopischer Untersuchung finden sich die Malpighischen Körperchen oft regulär versilbert und die genauere Untersuchung ergibt, dass die feinen Granula sich teils an den Kittleisten der Gefässendothelien, teils in den Basalmembranen der Harnkanälchen und Glomeruli niedergeschlagen haben. Auch hier sind die Kerne meist noch gut färbbar. In der Marksubstanz findet sich entsprechend der Capillarverbreiterung bisweilen ein ausserordentlich feines, zierliches schwarzes Netzwerk, die Harnkanälchen umspinnend (siehe Abbildung A. T. „Pigment").

Aus verschiedenen Gründen kann es in der Niere zu einer Ablagerung von Kalksalzen kommen und zwar einmal, wenn solche in gelöster Form in den Nierenkreislauf eingeschwemmt werden und infolge zunehmender Concentration der Lösungsflüssigkeit ausfallen, zweitens, wenn nekrotisches Nierengewebe nachträglich zu einer Verkalkung kommt. Das erstere ist der Fall bei der Verkalkung, welche man im höheren Alter manchmal an gewissen Teilen der Nierensubstanz findet, hauptsächlich in den Sammelröhren der Marksubstanz. Nahe den Papillenspitzen sieht man bisweilen bei alten Leuten, namentlich bei kachektischen Individuen feine, weissliche, convergierende Streifen eingelagert, das cribrum kann vollständig kalkig inkrustiert sein und erscheint an den Mündungsstellen der Sammelröhren von ganz feinen Löchelchen durchsetzt. Seltener erstrecken sich diese senilen Kalkablagerungen höher hinauf in die geraden Harnkanälchen und in die Markstrahlen. Mikroskopisch

zeigen sich in diesen Fällen die Harnkanälchenepithelien in dem befallenen Gebiete gewöhnlich atrophisch, platt, das Lumen ist ausgefüllt von weisslich glänzenden, scholligen Massen. Auf Zusatz von reiner Schwefelsäure lösen sich die letzteren unter Entwicklung von reichlichen Gasblasen (sie bestehen hauptsächlich aus kohlensaurem und phosphorsaurem Kalk), und nach einiger Zeit sieht man sehr feine rhombische und nadelförmige Krystalle anschiessen, die sich ähnlich wie Tyrosinkrystalle zu Büscheln und sternförmigen Drusen zusammenlegen. (Gipskrystalle.)

Aehnliche Kalkablagerungen finden sich bisweilen in der Niere gleichfalls die Marksubstanz bevorzugend bei schweren Krankheiten des Skelettes, welche mit einer Verarmung der Knochensubstanz an Kalksalzen einhergehen, also bei Osteomalacie und bei schweren Cariesformen.

Endlich schliessen sich Verkalkungen an degenerative Zustände des Nierengewebes an im Verlauf von gewissen Intoxicationen, vor allem bei der Sublimatvergiftung, wenn dieselbe erst nach mehreren Tagen zum Tode führt. Gelegentlich ist der gleiche Process auch bei Vergiftungen mit Wismut, Glycerin, Phosphor und Aloïn beobachtet worden. Es kommt dabei zu sehr ausgedehnten Verkalkungen, welche hauptsächlich die Rindensubstanz und zwar die tubuli contorti und die geraden Harnkanälchen der Markstrahlen befallen. Schon makroskopisch kann man hier feine, weisse, undurchsichtige Fleckchen wahrnehmen. Im ungefärbten mikroskopischen Präparat sieht man im auffallenden Licht im Labyrinth ausgedehnte Schollen und Krümel, welche einen eigentümlichen weissen Glanz besitzen. Bei Schwefelsäurezusatz lösen sie sich unter heftiger Gasentwicklung und Bildung der spiessförmigen Gipskrystalle rasch auf, dadurch ihre Natur als Kalksalze verratend.

Den besten Ueberblick erhält man auf Schnittpräparaten, welche mit alkalischen Hamatoxyline gefärbt sind. Das Epithel der gewundenen und geraden Harnkanälchen ist auf weite Strecken vollkommen nekrotisch,

## Tafel 81.

**Fig. I. Acute Fettdegeneration der Niere. (Schwangerschaftsniere.) Gefrierschnitt. Sudanfärbung.** Vergr. 680.
Alle Harnkanälchen sehr geschwellt und dicht ausgefüllt mit reihenförmig gestellten durch Sudan rot gefärbten Fetttröpfchen. Die inneren Zellschichten zum Teil frei. Der glomerulus gut erhalten. Bei 1. verfettete losgestossene Epithelien im Kapselraum.

---

kernlos, vielfach von seiner Unterlage abgehoben, unregelmässig zerklüftet und in Form von einzelnen Schollen oder von zusammenhängenden Cylindern das Lumen der tunicae propriae ausfüllend. Nur vereinzelt sind Kerne noch erhalten, dann aber meist gegen den basalen Teil der Zellen hinausgedrückt. In die lichtblaue nekrotische Masse der Zellen finden sich an vielen Stellen tiefdunkelblaue Flecken eingelagert, welche bei Anwendung stärkerer Vergrösserung ihre Zusammensetzung aus einzelnen Körnchen und Kügelchen erkennen lassen. Manchmal erscheinen ganze Cylinder namentlich in den geraden Harnkanälchen der Markstrahlen vollkommen von diesen kalkigen Massen durchsetzt. Die glomeruli zeigen dabei meist keine besonderen Veränderungen.

Taf. 83. Fig. I.

Secundäre Kalkablagerungen können in der Niere nach ausgedehnten Schrumpfungen und Bindegewebsneubildungen, besonders häufig in alten Infarktnarben zustande kommen. Man sieht dann oft namentlich das concentrische fasrige Bindegewebe, welches die verödeten Glomerulikapseln ausfüllt, in glänzende Kalkkügelchen umgewandelt.

## Degenerationen.

Degenerative Zustände in der Niere sind sehr häufig combiniert mit entzündlichen Erscheinungen; oftmals stehen beide in einem deutlichen Abhängigkeitsverhältnis von einander, in andern Fällen laufen sie unabhängig neben einander her. Aber auch reine Degenerationen des Nierenparenchyms manifestieren sich klinisch fast immer durch Ausscheidung von Eiweiss und durch das Auftreten von Cylinderbildungen im Harn.

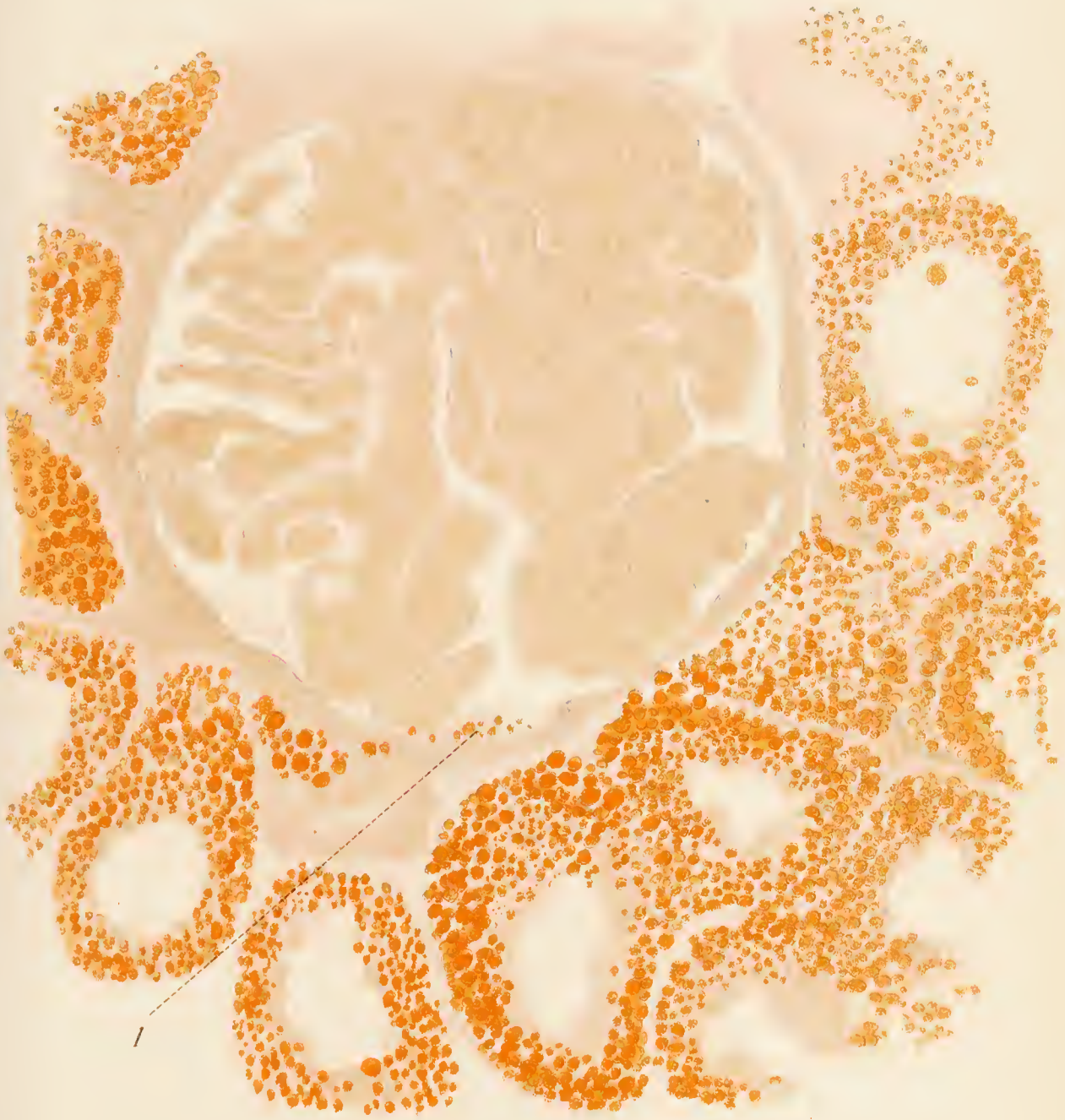


Lith. Anst. F. Reichhold, München.

Da der Kliniker diese Erscheinungen als die Symptome einer Nierenentzündung, einer „Nephritis“, zu bezeichnen pflegt, so werden klinisch manche Formen reiner Degenerationen als entzündliche Veränderungen aufgefasst.

## 1. Die trübe Schwellung oder albuminöse Degeneration.

Im Anschluss an viele Infectionskrankheiten, bei denen sich klinisch oftmals Albuminurie zeigt, bei Typhus, Variola, Skarlatina, Morbilli, bei pyaemischen und septikaemischen Erkrankungen, bei Cholera, Pneumonie etc. und bei Vergiftungen, namentlich im Anfangsstadium der Phosphorvergiftung und bei Schwammvergiftungen, bei Intoxicationen mit Kohlenoxyd, mit aetherischen Oelen, Natriumbicarbonat findet sich anatomisch eine trübe Schwellung der Niere. Künstlich können diese Veränderungen auch hervorgerufen werden durch Unterbindung einer Nierenvene in der andern Niere, daher ist dieselbe von Virchow als der Ausdruck einer „nutritiven Reizung“ aufgefasst worden.

Schon das makroskopische Aussehen ist ein ausserordentlich charakteristisches. Das Organ ist vergrössert, dabei weich, von teigiger Konsistenz, auf dem Durchschnitt ist die Rinde verbreitert, blass graugelblich gegen die dunkleren Markkegel abgesetzt und polsterartig vorquellend. Häufig sieht dieselbe wie mit heissem Wasser überbrüht aus, von der Schnittfläche lässt sich reichlich trüber Parenchymsaft abstreifen.

Auf frisch untersuchten Gefrierschnitten erkennt man, dass die Veränderung eine ungleichmässige Verteilung hat, nicht alle Harnkanälchen des Labyrinthes sind befallen, sondern in erster Linie und am stärksten die tubuli contorti zweiter Ordnung, weniger die übrigen gewundenen Harnkanälchen und die Henle'schen Schleifen. Die ergriffenen Teile heben sich als undurchsichtige, trübgraue Flecke aus ihrer Umgebung heraus. Bei der Isolierung solcher Herde im Zupfpräparat zeigen sich die Harnkanälchen im ganzen vergrössert, ihr Lumen ist meistens fast oder sogar völlig verschwunden, die einzelnen Zellen sind stark geschwellt, nur undeutlich

oder gar nicht von einander abgrenzbar, an der Innenseite oft von bläschenförmigen Vacuolen durchsetzt. Der Zellinhalt ist gänzlich getrübt und von einer unendlichen Masse sehr feiner, staubförmiger, matter Granula durchsetzt. Dadurch sind die Kerne verdeckt oder auf dem Schnittpräparat nur mehr dann erkennbar, wenn der Schnitt unmittelbar durch dieselben hindurchgelegt ist. Die einzelnen Zellen sind im Zupfpräparat sehr leicht isolierbar, heben sich oftmals von ihren Basalmembranen ab und liegen vielfach als schollige Massen im Innern der Schläuche der membrana propria. Die Zellconturen sind unregelmässig und unscharf. Auf Zusatz von verdünnter Essigsäure zu dem frischen Präparat hellt sich die ganze Trübung augenblicklich auf, die feine Granulierung verschwindet und macht einem gleichmässig durchscheinenden Aussehen Platz, die Kerne treten aufs deutlichste hervor. Die Körnchen sind also durch die Essigsäure, beziehungsweise Kalilauge gelöst worden und haben dadurch ihre Natur als Eiweissniederschläge documentiert. Das Wesen der trüben Schwellung besteht also in einer Aufspeicherung von feinen Eiweisspartikelchen in den Epithelzellen.

Taf. 80. Fig. II.

Im gefärbten Präparat sind diese charakteristischen Erscheinungen grösstenteils verschwunden, da die Eiweissgranula in den verschiedenen Reagentien eine sehr starke Aufhellung und teilweise Lösung erfahren. Als Zeichen tiefergreifender Störung sieht man nur einen partiellen Verlust der Kernfärbbarkeit und stellenweisen Continuitätstrennungen des Zellbelages, eine „Dissociation" der Harnkanälchenepithelien, welche an manchen Stellen zu einer Lösung von der Basalmembran und Einlagerung in deren Lumen geführt hat. Vielfach findet sich das Lumen der Harnkanälchen auch von netzartigen Strukturen aus geronnenen, fädigen Eiweissmassen bestehend erfüllt. Bei Behandlung sehr dünner und ganz frisch conservierter Schnitte nach der Altmann'schen Granulafärbungsmethode zeigt sich, dass die normalerweise darstellbaren Zellgranula bei der trüben Schwellung vermindert und ganz in den innern Teil des Zellkörpers verlagert sind

(Schilling), was darauf hinweist, dass dieselben mit den Eiweisskörnchen nicht identisch sind. Gelegentlich kann man an gut fixierten Präparaten Regenerationsvorgänge am Epithel der Harnkanälchen mit Auftreten von mitotischen Figuren in denselben beobachten.

## 2. Fettdegeneration.

Die Fettdegeneration der Niere geht sehr häufig aus der vorigen Veränderung hervor, sodass sich neben partieller trüber Schwellung manchmal gleichzeitig Fettentartung an bestimmten Stellen findet. Oft stellt sie sich infolge von entzündlichen Veränderungen ein, oder Entzündungen und Fettdegenerationen gehen nebeneinander her. Reine Fettdegeneration findet sich am häufigsten als Folge gewisser Vergiftungen und zwar Phosphor-, Arsenik-, Carbolsäure-, Jodoform-, sowie bei Schwammvergiftungen oder bei schweren Ernährungsstörungen infolge von perniciöser Anämie, manchmal auch bei Schwangerschaft. Auch hierbei zeigt das Organ makroskopisch auffällige und charakteristische Veränderungen, Vergrösserung, weiche Consistenz und hellgelbe Farbe. Uebersichtsbilder auf Gefrier- oder Doppelmesserschnitten in Wasser untersucht ergeben ebenfalls meist eine nicht gleichmässige Verteilung der Entartung; hauptsächlich ist die Rinde, seltener und in geringerem Grade die Marksubstanz befallen, am meisten pflegen auch hiebei gewöhnlich wieder die gewundenen Harnkanälchen zweiter Ordnung betroffen zu sein, namentlich subcortical finden sich dreieckige, dunkle Stellen in der Umgebung der stellulae Verheynii (Ribbert). In denselben lassen sich im ungefärbten Präparat bei schwacher Vergrösserung dunklere Bezirke, namentlich im Bereich der Rindenpyramiden erkennen; die glomeruli sind dagegen meist als hellere Lücken ausgespart.

Bei starker Vergrösserung erkennt man die Fetttröpfchen in Gestalt von feineren und gröberen, stark lichtbrechenden Kügelchen in den bedeutend vergrösserten Epithelzellen. In geringeren Graden sieht man, dass

hauptsächlich der äussere, der Basalmembran zugekehrte Teil der Zellen (in welchem normalerweise der Stäbchensaum erkennbar ist) von den Tröpfchen erfüllt wird, während die innere Zone freibleibt, aber meist wie bei der trüben Schwellung eine unscharfe Kontur aufweist. (Tafel 81.)

Taf. 81.

In den höchsten Graden von Fettdegeneration sind die Zellen der Harnkanälchen von ganzen Tropfenhaufen erfüllt, oder die einzelnen Fettkügelchen fliessen zu grösseren Tropfen zusammen.

Die Kerne der Zellen sind gewöhnlich vollständig verdeckt. Auf Essigsäurezusatz verschwinden die Tröpfchen nicht; auch hierbei treten die Kerne nur vereinzelt an den besser erhaltenen Partien auf. Im Lumen der Harnkanälchen liegen oft geronnene Eiweissmassen und Cylinder von zusammengesinterten und verfetteten Epithelien. Diese Cylinder erscheinen gelegentlich auch im Harn und ist dann in ihnen das Fett mit Sudan gut nachweisbar (R i e d e r). Bisweilen lässt sich auch an den glomeruli in der Epithelbedeckung von deren Gefässknäuel, sowie in abgeschuppten Epithelien der B o w m a n n 'schen Kapsel die Anwesenheit von Fetttröpfchen nachweisen.

In den hochgradigsten Fällen treten auch im Interstitium Inseln von Fettröpfchen auf in der Umgebung der Gefässe und in deren Lymphscheiden infolge von Resorption.

Die besten Uebersichtsbilder über die Verteilung der Fettröpfchen und ihre Lagebeziehungen zu dem Epithel liefern Schnittpräparate, welche mit Sudan III oder mit F l e m m i n g 'scher Flüssigkeit behandelt wurden. Im gehärteten und in Balsam eingeschlossenen Präparat ist das Fett natürlich extrahiert; an Stelle einzelner Tröpfchen sieht man massenhafte Lücken- und Vacuolenbildungen, sodass das Gewebe ein siebförmig durchbrochenes Aussehen gewinnt. An vielen Stellen sind Kerne nicht mehr nachweisbar oder sie sind durch die Fetteinlagerungen deformiert und an die Wand gedrückt.

Secundär finden sich Fettdegenerationen bei sehr vielen Entzündungsformen, bei Ikterus und bei der Amyloiddegeneration der Niere.

## Glycogen-Degeneration.

Bei Diabetes mellitus finden sich im Epithel der Harnkanälchen, hauptsächlich im Bereich der Schleifen Einlagerungen von mit Jodgummi braun färbbaren Tropfen. Die Zellen erscheinen vergrössert und verquollen, die Kerne sind deutlich erhalten. Um die Darstellung zu ermöglichen, ist es notwendig, dass die Schnitte sofort in absoluten Alkohol gelegt werden.

## Amyloid-Degeneration.

Die Amyloid-Degeneration pflegt in der Niere ganz isoliert, in den frühesten Stadien der Amyloidose aufzutreten, oft bevor noch eine gleiche Degeneration an den übrigen Organen des Körpers Platz greift. Schon die allerersten Anfänge des Processes sind makroskopisch bei einiger Uebung gut erkennbar und lassen sich bei Berücksichtigung der mikroskopischen Veränderungen leicht verstehen.

Das ganze Organ ist meist blass, derb, dabei etwas brüchig, sein Volumen vergrössert. Wie überall im Körper setzt auch in der Niere die Amyloidentartung ausschliesslich am Gefässapparat ein und, zwar sind es hier hauptsächlich die glomeruli, in denen sich die ersten Spuren der Veränderung etablieren. Man findet in frischen Gefrierschnitten auf einem solchen Stadium in dem Gefässknäuel der Malpighi'schen Körperchen einzelne glänzende, sehr stark lichtbrechende, homogene Schollen, welche sich bei Zusatz von Jodtinktur dunkelmahagonibraun färben lassen. Oft sind gleichzeitig in den gewundenen Harnkanälchen einige Fettkügelchen und vereinzelt Cylinderbildungen erkennbar. In vorgeschritteneren Stadien lässt sich schon makroskopisch die Vergrösserungen der glomeruli sehr deutlich erkennen, indem dieselben als eigentümlich glänzende, halbdurchscheinende helle Pünktchen auf der Schnittfläche der

## Tafel 82.

**Fig. I. Amyloiddegeneration der Niere. Färbung mit Jodgrün.** Vergr. 54.
1. Glomeruli mit amyloid degenerierten Gefässschlingen.
2 Hyaline Cylinder in Harnkanälchen.

**Fig. II. Amyloiddegeneration in einem glomerulus der Niere.** Vergr 280.
1. Vollkommen amyloid degenerierte Gefässschlingen mit hochgradig verdickten Wandungen und verlegtem Lumen.
2. Noch durchgängige Gefässschlinge, in deren Wandung die Entartung erst beginnt.

---

Rinde vorspringen. Bei vollständiger und ausgedehnter Amyloidentartung erscheinen die glomeruli auf dem Durchschnitt für das unbewaffnete Auge wie kleine, kugelige, aus einer durchsichtigen Masse hergestellte und ins Rindenparenchym eingesprengte Partikelchen.

Mikroskopisch sieht man in solchen Fällen eine Zunahme der scholligen Einlagerungen unter gleichmässiger Abnahme des Zell- und Kerngehaltes. Ausgedehnte Bezirke eines glomerulus sind gänzlich erfüllt von grossen, homogenen glänzenden Schollen, wodurch die Durchgängigkeit der Gefässschlingen manchmal aufgehoben wird und endlich die glomeruli völlig zur Verödung kommen. Gewöhnlich finden sich dann in solchen nur mehr wenige platte Kerne; oft ist eine Gefässschlinge vollkommen von der Degeneration ergriffen und verlegt, während die benachbarten erhalten oder wenig in Mitleidenschaft gezogen sein können (Tafel 82; Fig. II). Vielfach finden sich auf Durchschnitten durch die glomeruli auch breite homogene Ringe und Schleifen mit noch erhaltenem Lumen, aber verloren gegangenem Epithel. Die Degeneration tritt aber auch an den übrigen kleineren arteriellen Gefässen, sowie an den Capillaren der Rinden- und Marksubstanz auf, in den Arterien ihren Ausgangspunkt stets von Muskelzellen der Tunica media nehmend, daher finden sich auf Schnitten auch zwischen den Harnkanälchen die homogenen Ringe eingesprengt, welche den oft mächtig verdickten Gefässwandungen entsprechen und vielfach zu Compression der angrenzenden Parenchymbestandteile führen können. Bisweilen lassen sich

Taf. 82.

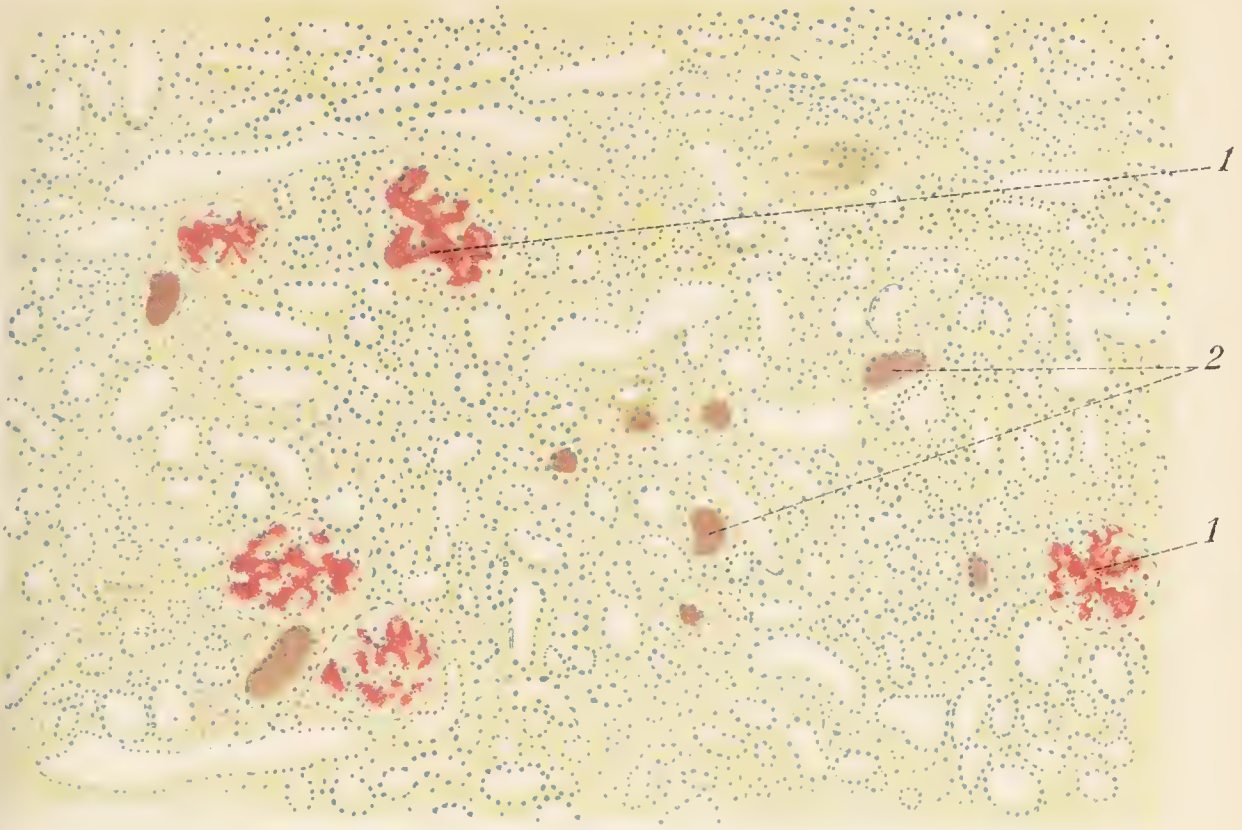


Fig. 1.

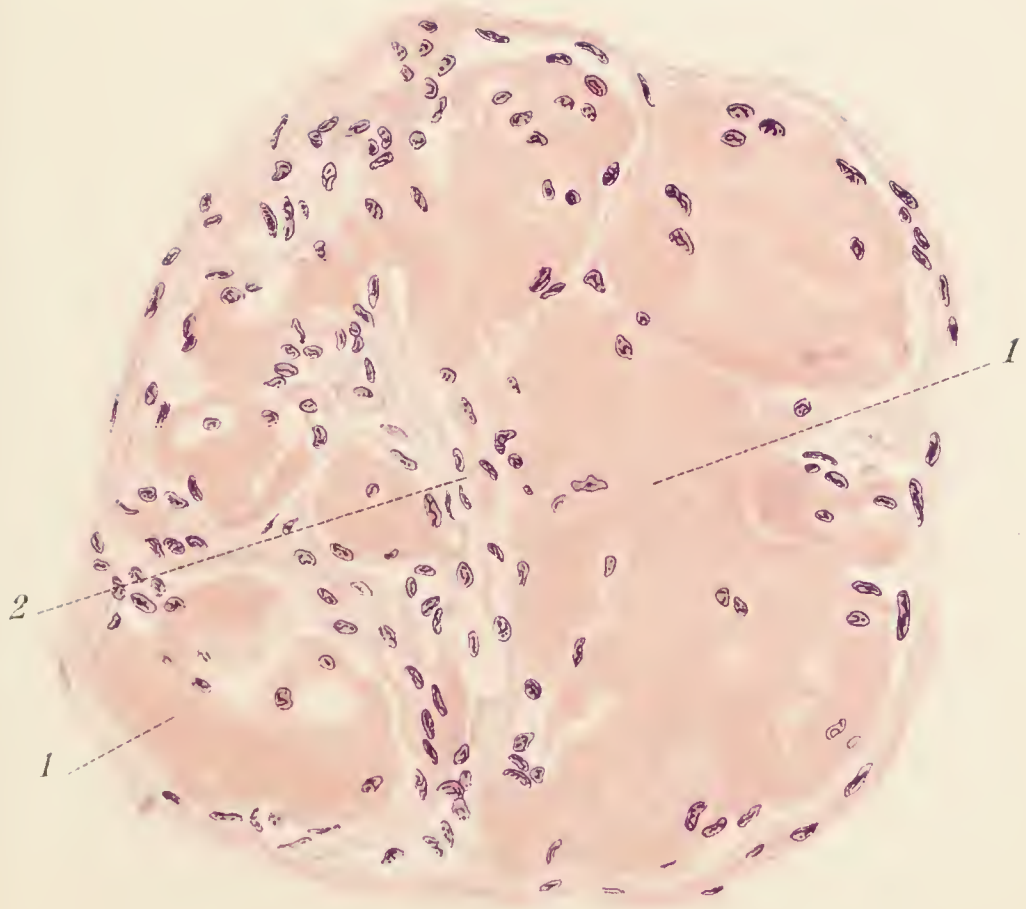


Fig. 2.

Lith. Anst F. Reichhold, München.

auf Zupfpräparaten amyloid entartete glomeruli mit ihrem vas afferens bis zu der nächstliegenden arteria interlobularis isolieren, deren Wandung dann ebenfalls die homogene Entartung und Verdickung mit Verengerung des Lumens zeigt. In manchen Fällen sind sämtliche Gefässe des Rindengebietes bis an die arcus renales heran amyloid entartet.

In den höchsten Graden pflegt die Degeneration auf die Basalmembranen der Harnkanälchen und der glomeruli überzugreifen, dieselben homogenisierend und verdickend unter Compression und zunehmendem Schwund der Harnkanälchenepithelien, niemals aber geht die Amyloidose auf die letzteren selbst über, vielmehr sind alle an denselben auftretenden Erscheinungen secundärer Natur. Neben der Atrophie und der Verschmälerung des Epithels greift in demselben oftmals eine mehr oder minder ausgedehnte Fettdegeneration Platz. Bisweilen hat es den Anschein, als ob die Amyloidentartung selbst sich erst secundär im Anschluss an chronisch verlaufende, degenerative und entzündliche Zustände der Niere etablierten. In den meisten Fällen sind für die Aetiologie der Amyloidentartung der Nieren dieselben Faktoren verantwortlich zu machen, wie für die Amyloidose im Allgemeinen, also chronische Lungen- und Darmtuberkulose, tuberkulöse Knochencaries mit langdauernder Eiterung, Krebskachexie und sonstige erschöpfende langdauernde Krankheiten. Auch experimentell ist es gelungen, durch fortgesetzte Injektion der Stoffwechselprodukte von Eiterbakterien bei Tieren Amyloidentartung der Nieren hervorgerufen.

Die besten Uebersichtsbilder über die Verteilung des Processes gewinnt man bei Färbung von Gefrierschnitten mit dem bekannten metachromatisch wirkenden Anilinfarbstoffen (Methylviolett, Gentianaviolett, Jodgrün etc.). Doch eignen sich diese Präparate nicht zum Studium der genaueren Structurverhältnisse, vielmehr sind hierzu Färbungen mit Haematoxylin und Eosin, sowie nach van Gieson vorzuziehen.

## Tafel 83.

**Fig. I.** **Kalkige Degeneration der Harnkanälchenpithelien bei Sublimatvergiftung. Färbung mit alkalischem Haematoxylin.** Vergr. 320.

Fast alle Harnkanälchen nekrotisch, grösstenteils kernlos und von der Unterlage losgestossen. In vielen dunkelblau gefärbte, aus einzelnen Körnchen bestehende Kalkschollen.

**Fig. II.** **Acute (sogen. parenchymatöse) Nephritis.** Vergr. 100.

1. Harnkanälchen mit geschwellten, zum Teil nekrotischen und kernlosen Epithelien.
2. Rundzellen-Anhäufungen im Interstitium. Die glomeruli erscheinen kernreicher als normal.

## Tafel 84.

**Fig. I.** **Acute (parenchymatöse) Nephritis.** Vergr. 200.

Harnkanälchen erweitert, Epithelien an vielen Stellen losgestossen. Zellgrenzen undeutlich. Im Interstitium an einigen Stellen und im Lumen von Harnkanälchen Anhäufungen von Leukocyten mit dunklen, fragmentierten Kernen.

**Fig. II.** **Subacute Nephritis.** Vergr. 100.

Harnkanälchen scheinbar erweitert, mit niedrigem Epithel, im Lumen lockere, geronnene Eiweissmassen. Das Interstitium überall fast gleichmässig stark verbreitert, in demselben viele spindelförmige und runde Kerne.

---

# Entzündungen der Niere.

Bei keinem andern Organ ist vielleicht die Divergenz der klinischen und der anatomischen Auffassung des Entzündungsbegriffes eine so grosse und weitgehende wie gerade bei der Niere. Schon bei Gelegenheit der Beschreibung der Degenerationen der Niere wurde darauf hingewiesen, dass die Degenerationen häufig gepaart sind mit Entzündungen; aber auch reine Degenerationen werden vom Kliniker häufig als „Nephritis“ bezeichnet, wenn sie mit den Symptomen der Eiweissausscheidung im Harn einhergehen. Dieses Phänomen sehen wir aber auch bei trüber Schwellung und bei fettiger Degeneration ohne jede Beimischung entzündlicher Vorgänge auftreten. Daher werden diese Zustände auch jetzt noch manchmal fälschlicherweise anatomisch als „parenchymatöse Nephritis“ bezeichnet. Es liegt in der Natur der Ent-

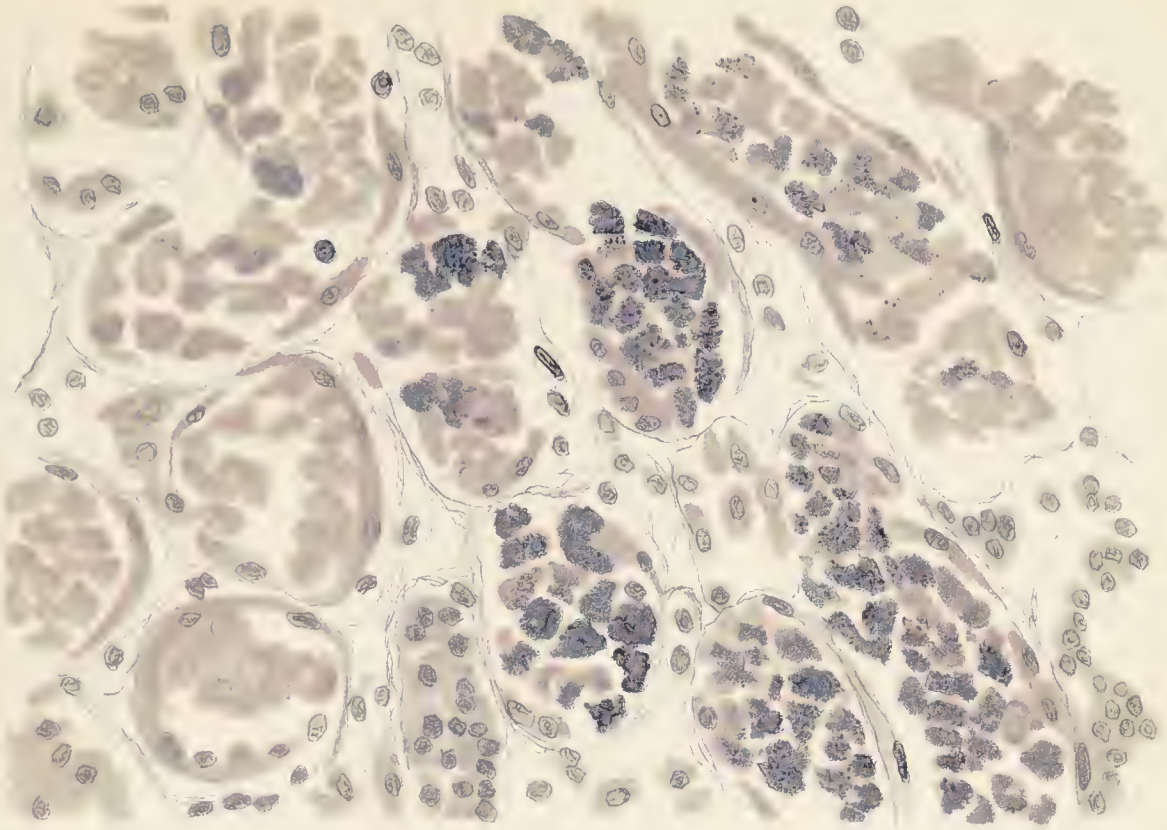

Fig. 1.




Fig. 2.

Lith. Anst F. Reichhold, München.

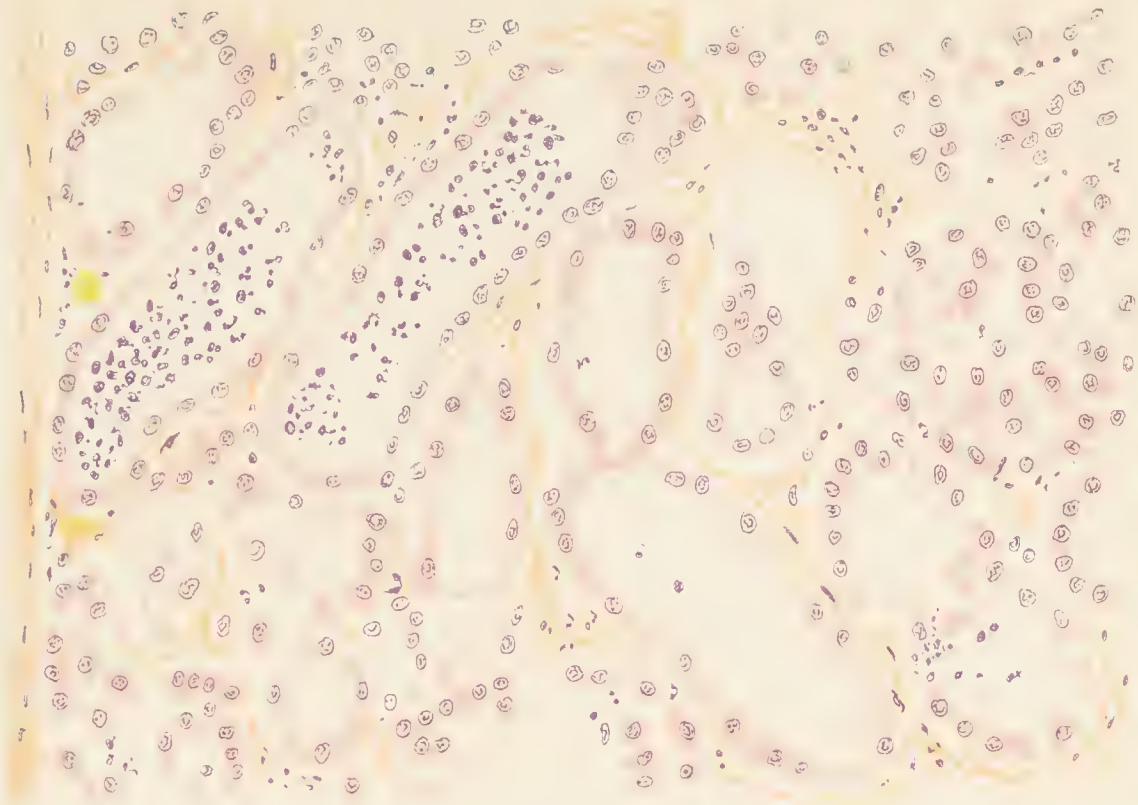

*Fig. 1.*

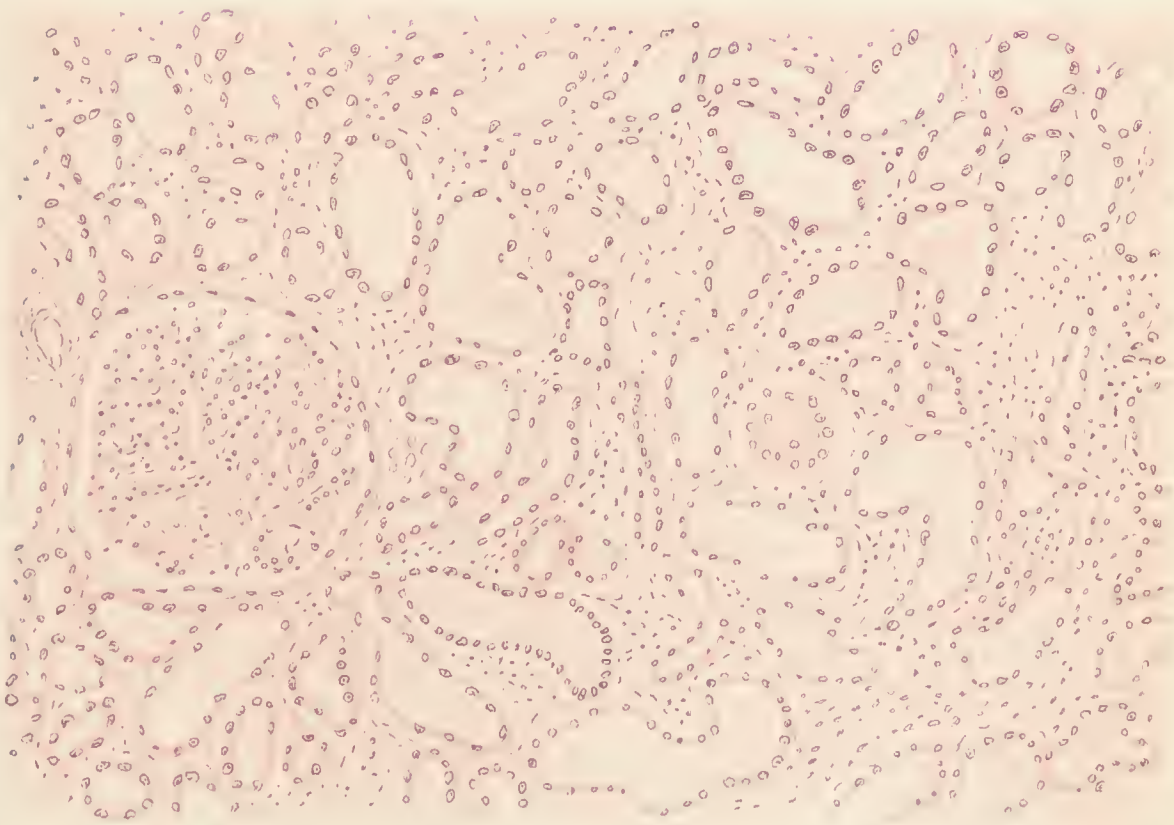

*Fig. 2.*

*Lith. Anst F. Reichhold, München.*

zündungsvorgänge, dass dieselben sich in jedem Organe vorwiegend an dessen Interstitium abspielen, jedenfalls sind sie nur unter einer Mitbeteiligung des letzteren denkbar, weil eben das Interstitium stets der Träger des Gefässapparates ist, von welchem die Entzündungserscheinungen in letzter Instanz grösstenteils ihren Ausgang nehmen müssen. Da aber der Ausdruck: „parenchymatöse Entzündung“ und speziell: „parenchymatöse Nephritis“ einmal eingebürgert ist, so muss er mindestens reserviert bleiben für gewisse Formen von Veränderungen des Organes, in welchen neben den entzündlichen Vorgängen auch Degenerationszustände sehr in den Vordergrund treten.

Anatomisch und speziell histologisch müssen wir nun strenge daran festhalten, eine „Nephritis“ nur dann zu diagnosticieren, wenn wir die elementaren Vorgänge der Entzündung, also Exsudation, Emigration und gesteigerte Cellulation auch wirklich vor uns sehen. Das anatomische Bild der Nephritis wird compliciert:

1. Dadurch, dass sich die entzündlichen Vorgänge an verschiedenen Gebilden des Organes, nämlich an den Harnkanälchen, an den glomeruli und am Interstitium vollziehen können;
2. dass eines der erwähnten Symptome vor den andern wesentlich praevalieren kann;
3. Dass die Intensität und Extensität der Entzündungserscheinungen grossen Schwankungen unterworfen sein kann;
4. endlich hauptsächlich dadurch, dass in nahezu allen Fällen die rein entzündlichen Vorgänge mit degenerativen combiniert sind, und dass letztere entweder dauernd oder zu gewissen Zeiten so sehr in den Vordergrund treten können, dass sie das eigentliche Entzündungsgebiet verdecken.

Da sich weiter an die degenerativen Zustände gewöhnlich Reparations- und Substitutionsvorgänge anschliessen, so fällt es dadurch oft noch schwerer, das Gebiet der Entzündung von denselben abzugrenzen.

Aus dem Gesagten geht schon hervor, dass wir somit der gewöhnlichen und klinisch kaum entbehrbaren Einteilung der Nierenentzündungen in „parenchymatöse" und „interstitielle" Formen bei der histologischen Betrachtung nicht folgen können, dass wir vielmehr alle Formen derselben von dem Standpunkt der Entzündungslehre aus beurteilen und höchstens nach dem Vorherrschen der einen oder der anderen Entzündungserscheinung unterscheiden müssen, mit anderen Worten, dass wir zwischen den verschiedenen Formen der Nephritis keine essentiellen, sondern nur graduelle und zeitliche Unterschiede anzuerkennen vermögen. Es wird sich für die Darstellung als praktisch erweisen, die acut verlaufenden Processe, beziehungsweise diejenigen, deren anatomische Ausbildung in kürzerer Zeit erfolgt, abzutrennen von denjenigen, zu deren Entwicklung längere Zeit notwendig ist und da die letzteren in jedem Falle zu mehr oder minder bedeutenden Wucherungen im Interstitium mit gleichzeitiger Verödung von Nierengewebe einhergehen, so wollen wir dieselben als „productive interstitielle Nephritis" abtrennen.

Die acute Nephritis kann in Formen zur Beobachtung kommen, welche entweder zu einer restitutio ad integrum sehr wohl zugänglich gewesen wären oder in solchen, die unaufhaltsam zu einer progredienten Destruction des Organes, gewöhnlich unter terminaler Bindegewebsneubildung, führen. Man bezeichnet letztere, seit John Bright das Wesen dieser Nierenerkrankung zuerst richtig erkannt hat, allgemein auch als morbus Brigthii und unterscheidet je nach der Ausbildung der Veränderungen verschiedene Stadien derselben.

Fassen wir zunächst diejenigen Formen von acuter (sog. „parenchymatöser") Nephritis ins Auge, wie solche nach zahlreichen Schädigungen haematogenen Ursprungs, vor allem nach den verschiedenartigsten Infektionskrankheiten vorkommen, so finden wir makroskopisch dabei das Organ geschwellt, weich, die Consistenzverminderung betrifft hauptsächlich die Rinde, welche auf dem Durchschnitt unregelmässig fleckig, überquellend, verbreitert,

von hyperaemischen Streifen durchzogen ist. Anschauliche Bilder einer solchen initialen Veränderung lassen gefärbte Gefrierschnitte erkennen von Stückchen, welche vorher einige Minuten kochendem Wasser ausgesetzt wurden. Man findet die Harnkanälchen weiter als sonst auseinandergerückt, ohne dass die intercanaliculären Gefässe besonders stark gefüllt zu sein brauchen, aber das Interstitium ist verbreitert und zwar ödematös verquollen, die zarten Bindegewebsfasern und die Wandungen vieler Gefässe scheinbar verdickt. An manchen Stellen, besonders subcortical in der Umgebung kleiner Venenstämme, zeigen sich Anhäufungen von Rundzellen mit kleinen, dunklen, runden oder gelappten Kernen, also Lymphocyten und Leukocyten. Vor allem erscheint in solchen Präparaten der Inhalt der Harnkanälchen und manchmal auch der Glomeruluskapseln verändert. In Beiden können sich geronnene, fädige oder homogene Eiweissmassen finden, Taf. 84. Fig. I. manchmal lässt sich in denselben auch Fibrin nachweisen, indem die geronnenen Eiweissmassen von einigen nach der Weigert'schen Färbungsmethode blau färbbaren Fäden durchzogen scheinen, oder es sind auch dem Inhalt der Kapselräume manchmal solche beigemischt. An einigen Stellen kann man auch im Innern von Harnkanälchen Ansammlungen von hauptsächlich fragmentiertkernigen Leukocyten nachweisen. Hier haben wir also zweifellos Entzündungserscheinungen und zwar Exsudation und Emigration von weissen Blutzellen vor uns. Feinere Mikrotomschnitte mit Kern- und Contrastfärbungen behandelt (Tafel 84, Fig. I) lassen jedoch auch am Epithel der Harnkanälchen schon deutliche Veränderungen erkennen; dasselbe erscheint überall im Bereich des Labyrinthes, also hauptsächlich in den tubuli contorti I. und II. Ordnung, manchmal auch in den Schleifen auf seiner Unterlage gelockert, vielfach ist bereits eine Losstossung desselben erfolgt, die desquamierten Epithelzellen liegen entweder in lockeren Haufen im Innern des oft erweitert scheinenden Lumens, oder sie sind bereits zu dichteren Massen verbacken, in welchen eine Abgrenzung der Einzelzellen nicht mehr möglich ist,

sodass es den Anschein gewinnt, als ob Riesenzellen manche der Kanäle erfüllten; bisweilen sind auch desquamierte Epithelien und Leukocyten neben einander im Lumen oder gemeinsam zu cylindrischen Massen verklebt. Hin und wieder können die membranae propriae stellenweise ganz von ihrem Zellbelag entkleidet erscheinen. In andern Fällen, besonders bei schon etwas längerer Dauer des Processes ist das Epithel auf einem oder mehreren Punkten des Harnkanälchenschnittes auffallend niedrig geworden, während wiederum an andern Stellen die Zellen zwar hoch, sogar geschwellt ins Lumen vorragen, aber von ihrem Stäbchensaum ist nichts mehr erkennbar und ihre innere Contur erscheint unregelmässig zackig, festonartig ins Lumen vorspringend. Man nennt diese Form wegen des Vorherrschens von Desquamationen am Epithel auch desquamative oder katarrhalische Nephritis. Frisch isolierte Zellelemente von solchen Fällen zeigen, dass trübe Schwellungen des Epithels und sogar geringgradige herdförmige Verfettungen namentlich an den losgestossenen Epithelien vielfach combiniert sein können, aber an gefärbten Schnitten von genügender Feinheit und guter Conservierung kann man sich mit Leichtigkeit überzeugen, dass es sich nicht um eine einfache Losstossung mit secundärem Untergang, sondern um wirkliche Wucherungszustände des Epithels handelt, indem man oftmals mitotische Figuren in den noch festsitzenden Epithelien, gelegentlich sogar zahlreiche solche in einem einzigen Harnkanälchenquerschnitt auffindet.

Oedem der Zwischensubstanz, Exsudation einer eiweisshaltigen Flüssigkeit in die Harnkanälchen, beziehungsweise die Kapselräume der glomeruli, Emigration weisser Blutelemente in's Interstitium und durch die Schlingen der glomeruli in die Harnkanälchen charakterisieren also diese Formen der akuten Nephritis.

Die Malpighi'schen Körperchen können dabei relativ intact sein d. h. mit Ausnahme geringer und bei der Kochmethode nachweisbarer Eiweisseinlagerungen sind Veränderungen an denselben nicht sicht-

bar. Werden aber die Ansammlungen von Leukocyten in den Harnkanälen dichtere, so sieht man selbstverständlich auch in den Schlingen der Glomerulusgefässe solche in vermehrter Anzahl. Bisweilen aber, besonders nach gewissen Infektionskrankheiten, unter denen Scharlach obenan steht, sind gerade die glomeruli bei den akuten Entzündungen der Niere in erster Linie mitbeteiligt. Nach den Untersuchungen von Ribbert werden überhaupt sehr viele, wenn nicht alle Formen dieser Nephritis hauptsächlich durch Veränderungen an den glomeruli eingeleitet. Man bezeichnet solche Formen auch als „Glomerulonephritis“. Diese ist wesentlich durch folgende Erscheinungen charakterisiert: Durch Siedehitze lassen sich manchmal grosse Mengen von geronnenem Eiweiss in den Kapselräumen nachweisen, welche dann auf Schnitten je nach der getroffenen Schnittfläche entweder als Ringe den ganzen Gefässknäuel umgeben und denselben von der Kapselwand abdrängen oder in Form von Halbringen und Halbmonden bis an den Gefässtiel heranreichend eingelagert sind, bisweilen lässt sich auf geeigneten Schnitten auch eine Fortsetzung des coagulierten Eiweis aus der Bowmann'schen Kapsel in den Anfangsteil des gewundenen Harnkanälchens erkennen. Diese Eiweissmassen können allerlei Beimengungen erfahren, selten ist Fibrin in demselben nachweisbar, häufiger rote und noch öfter weisse Blutkörperchen, vor allem aber sind sie oft gemischt mit abgeschuppten Epithelien von seiten der Bowmann'schen Kapsel und von seiten der Epithelbedeckung des glomerulus. An letzterem selbst fällt oftmals die starke Füllung der Gefässschlingen mit roten Blutkörperchen und das weite Vorragen einzelner Capillaren auf; sehr oft sind den roten Blutkörperchen unverhältnismässig viele weisse Blutkörperchen beigemengt, es kann zu förmlichen Thrombosen einzelner Schlingen oder selbst ganzer Knäuel mit dichtgedrängten Leukocyten kommen. Dadurch erscheint der ganze glomerulus schon bei schwacher Vergrösserung viel kernreicher als normal. Gleichzeitig kann sich an den

Wandungen der Gefässe eine eigentümliche Entartung und Verdickung bemerklich machen, dieselben quellen auf, nehmen ein homogenes Aussehen an, in ihr Lumen ragen einzelne mit Anilinfarben stark tingierbare Schollen ein, eine Umwandlung, die man als hyaline Degeneration von Glomerulusschlingen bezeichnet, die hiedurch natürlich teilweise oder völlig verlegt werden, wodurch wiederum die Stagnation des Inhaltes und die Bildung von Thromben begünstigt wird.

An dem die Schlingen überziehenden Epithel wie an der Wandauskleidung der Bowmann'schen Kapsel machen sich Epithelproliferationen in ähnlicher Weise wie an den Harnkanälchen bemerklich. Es findet eine fortwährende Losstossung von Epithelzellen gegen den Kapselraum zu statt, welche sich daselbst manchmal zu grossen der Oberfläche des Knäuels parallel-concentrisch geschichteten Massen anhäufen können, welche ähnlich wie die Eiweissabscheidungen einen förmlichen Mantel von auf dem Durchschnitt ring- beziehungsweise halbringförmiger Gestalt um den glomerulus darstellen können. An feinen Durchschnitten sieht man oftmals noch ein Ende oder eine Fläche einer solchen Zelle der Glomerulus-Oberfläche aufsitzen, während ihr anderer Teil bereits frei in den Kapselraum hineinragt. Auch hier lassen sich wie am Harnkanälchenepithel manchmal vereinzelt mitotische Figuren in den noch erhaltenen Epithelzellen nachweisen. Die Basalmembran der Bowmann'schen Kapsel erfährt dabei nicht selten eine Verdickung sowie eine eigentümliche concentrische Auffaserung, auf welche wir später noch einmal zurückkommen werden.

Taf. 86. Fig. I.

In manchen Fällen von acuter und subacuter Nephritis, besonders nach Scharlach sind die Glomerulusveränderungen, auch wohl als „Glomerulitis" bezeichnet, neben mehr oder minder ausgedehnter Eiweissabscheidung in den Harnkanälchen die einzigen anatomisch nachweisbaren Erscheinungen einer klinisch sehr in den Vordergrund tretenden Nephritis.

## Die acute haemorrhagische Nephritis.

Haemorrhagische Entzündungen der Niere meistens combiniert mit tiefgreifenden degenerativen Zerstörungen werden namentlich bei verschiedenen Formen schwerster haematogener Schädigung des Organes beobachtet, so bei septischen und pyaemischen Allgemeinerkrankungen, bei ulceröser Endocarditis, bei puerperaler Sepsis, bei Milzbrand etc.

Makroskopisch pflegt in solchen Fällen die Niere gross, weich und buntfleckig zu sein, an der Oberfläche sowie auf der Schnittfläche der Rinde fallen zahlreiche dunkelrote Punkte und Streifen in dem blassgrauen Parenchym auf, vereinzelnt lassen sich solche durch die Marksubstanz hindurch bis an die Papillenspitzen verfolgen. Die glomeruli sind auf der Schnittfläche gewöhnlich besonders deutlich und springen oft als dunkelrote Pünktchen und Kügelchen vor.

Auch mikroskopisch zeigt sich der Process nicht gleichmässig über das ganze Parenchym verteilt, sondern in fleckiger Entwicklung. Die corticalen und subcorticalen Gefässe sind hochgradig ausgedehnt und strotzend mit roten Blutkörperchen gefüllt. Oftmals finden sich in denselben Epithelläsionen der Intima; abgeschuppte Epithelien (Endothelien) liegen zwischen den roten Blutkörperchen, manchmal sind zusammenhängende Epithellamellen abgehoben.

Im Interstitium finden sich sehr oft ausgedehnte Anhäufungen von roten Blutkörperchen, manchmal untermischt mit kleinen Gruppen von Rundzellen, besonders in der Umgebung der kleineren venösen Gefässe. Diese Blutaustritte sind offenbar durch Zerreissungen von Gefässen im Stroma entstanden. Als Ausdruck der Wandveränderungen der letzteren sieht man bisweilen rote Blutkörperchen in den auseinander gedrängten Gefässwandungen, namentlich in den Lymphscheiden der Adventitia. Dabei sind oft Fibrinabscheidungen in Form zierlicher Fadennetze zwischen den roten Blutkörperchen nachweisbar. In der glomeruli zeigt sich extreme Blutfüllung; die Spalträume der Bowmann'schen Kapseln

sind gewöhnlich aufgehoben. Sehr vielfach sind zahlreiche Blutkörperchen durch die Gefässwandung hindurchgetreten und frei im Kapselraum oft zu grossen Massen angehäuft, so dass ganze Blutringe zwischen den beiden Blättern der Bowmann'schen Kapsel eingelagert sind. Gleichzeitig können damit Epitheldesquamationen, wie sie oben geschildert wurden, verbunden sein. Der Kapselrauminhalt besteht dann aus einer Mischung von roten Blutkörperchen und losgestossenen Epithelzellen, dazwischen manchmal etwas feinfädigem Fibrin. Manche Gefässschlingen zeigen wiederum die Erscheinung hyaliner Thrombosierung mit gleichzeitigem Verlust des Gefässepithels.

Vor allem aber erscheinen die Harnkanälchen an zahlreichen Stellen mit Blut gefüllt, in den gewundenen Stücken pflegen dabei die roten Blutkörperchen noch frisch, von normaler Gestalt und guter Färbbarkeit zu sein, in den tieferen Partien der geraden Harnkanälchen backen dieselben aber zu dichteren Haufen und Cylindern zusammen, welche diffus mit Haemoglobin imbibiert sind und in denen sich die Structur der einzelnen roten Blutkörperchen kaum noch nachweisen lässt; oft sind diese gekörnten Blutcylinder mit lossgestossenen, zum Teil nekrotischen Epithelien vermischt. Durch diese verschiedenartigen Einlagerungen ist das Lumen des Harnkanälchens im Allgemeinen erweitert, besonders manche gewundene Abschnitte, die ganz mit roten Blutkörperchen ausgestopft sind; das Epithel derselben wird dadurch zusammengepresst und erscheint abgeflacht und niedrig.

Sehr vielfach ist der Epithelbelag der Harnkanälchen abgelöst, oftmals in zusammenhängenden Zeilen losgestossen und den roten Blutkörperchen beigemischt, aber auch da, wo es noch erhalten ist, sitzt es seiner Unterlage nicht mehr fest auf, sondern zwischen Basalmembran und Epithel haben sich rote Blutkörperchen eingeschoben und drängen letzteres ab, bisweilen kann dies in der ganzen Circumferenz eines Harnkanälchens vorkommen, so dass auf Querschnitten auf die membrana propria

zunächst ein continuierlicher Ring von roten Blutkörkörperchen und dann die gefaltete und zusammengepresste, abgehobene Epithellage folgt. Vereinzelt sieht man in blutgefüllten Harnkanälchen in dem inneren Teil der geschwellt ins Lumen einragenden Zellen rote Blutkörperchen in den Zelleib selbst aufgenommen. Auch hier lassen sich natürlich in den Anfangsstadien Regenerationserscheinungen im Epithelbelag durch die Anwesenheit von mitotischen Figuren nachweisen.

Bei längerem Bestand des Prozesses können sich in's Gewebe eingelagerte rote Blutkörperchen in Pigmentmassen umwandeln, welche dann namentlich im Interstitium und den verdickten Gefässcheiden nachweisbar sind; die in das Lumen von Harnkanälchen ergossenen Blutkörperchen aber werden grösstenteils als solche oder nach Eindickung der Blutflüssigkeit und Verklebung der Erythrocyten als Cylinder abgeführt.

## Die subacuten und chronischen Entzündungen der Niere.

Kommen Entzündungsprozesse der Niere zur Beobachtung, welche längere Zeit bestanden haben, so machen sich in allen Fällen productive Vorgänge im Interstitium bemerklich, aber es können dabei bedeutende Unterschiede in Bezug auf den Erhaltungszustand des Parenchyms, der Harnkanälchen und der glomeruli obwalten. Sind letztere realtiv gut erhalten, und hat sich viel Bindegewebe zwischen denselben neugebildet, so müssen die Interstitien stark verbreitert, die Parenchymteile auseinander gedrängt, das makroskopische Resultat der Veränderung also eine Vergrösserung des Organes sein; sind aber Harnkanälchen, beziehungsweise glomeruli in grösserer Ausdehnung zu Grunde gegangen und durch das Bindegewebe bloss substituiert worden, welches natürlich immer eine Neigung zu narbiger Schrumpfung besitzt, so wird die Niere dadurch verkleinert und derb werden. Dabei können Unterschiede in Bezug auf die Ausdehnung des Prozesses vorkommen, je nachdem derselbe gleichmässig das ganze Organ oder

## Tafel 85.

**Fig. I. Aus einer „grossen weissen" Niere.** Vergr. 330.
Das Epithel der Harnkanälchen ist überall von der Unterlage losgestossen, die Zellen von schaumartiger Structur, viele derselben kernlos, im Lumen der Harnkanälchen losgestossene Zellen und geronnene Eiweissmassen.

**Fig. II. Chronische (parenchymatöse) Nephritis.** Vergr. 160.
Harnkanälchen wie in Fig. I verändert. In vielen derselben eine homogene Ausfüllungsmasse, Bildung von hyalinen Cylindern. Interstitium stellenweise verbreitert.

---

nur an einzelnen Stellen zu narbigen Schrumpfungen und damit zur Bildung von Einziehungen an den zerstörten, von Höckern an den relativ intacten Partien führt.

Wir betrachten zunächst diejenige Form, welche sich bei fortdauerndem Bestand der oben geschilderten Entzündungszustände ausbildet: Da die Regenerationsfähigkeit des Epithels offenbar eine sehr weitgehende ist, so kann selbst bei wiederholter Losstossung ein neuer Zellbelag in den Harnkanälchen entstehen. Von ganz wesentlichem Einfluss ist dafür offenbar die Mitbeteiligung der glomeruli; geht in denselben die Exsudation und Zellproliferation, beziehungsweise der Untergang der losgestossenen Epithelien so weit, dass die Gefässschlingen dadurch selbst eine Schädigung erfahren und durch hyaline Thrombose, durch Compression von seiten des Exsudates oder durch Collaps ausgeschaltet werden, so erfährt das aus dem Malpighi'schen Körperchen hervorgehende Harnkanälchen natürlich keine Inanspruchnahme mehr, es wird inactivitäts-atrophisch und degeneriert unter fettigem Zerfall seiner Zellen. Sind dagegen die glomeruli gut erhalten, so werden durch das von ihnen gelieferte Harnwasser die desquamierten Epithelien sowie das eiweisshaltige Exsudat und allenfallsige schon gebildete Cylinder aus dem abhängigen Harnkanälchen wieder ausgeschwemmt; das lädierte Epithel kann sich regenerieren, und der betreffende tubulus bleibt erhalten. Wir sehen daher im allgemeinen, dass bei denjenigen Formen der Nephritis, in welcher von vornherein ausgedehntere und

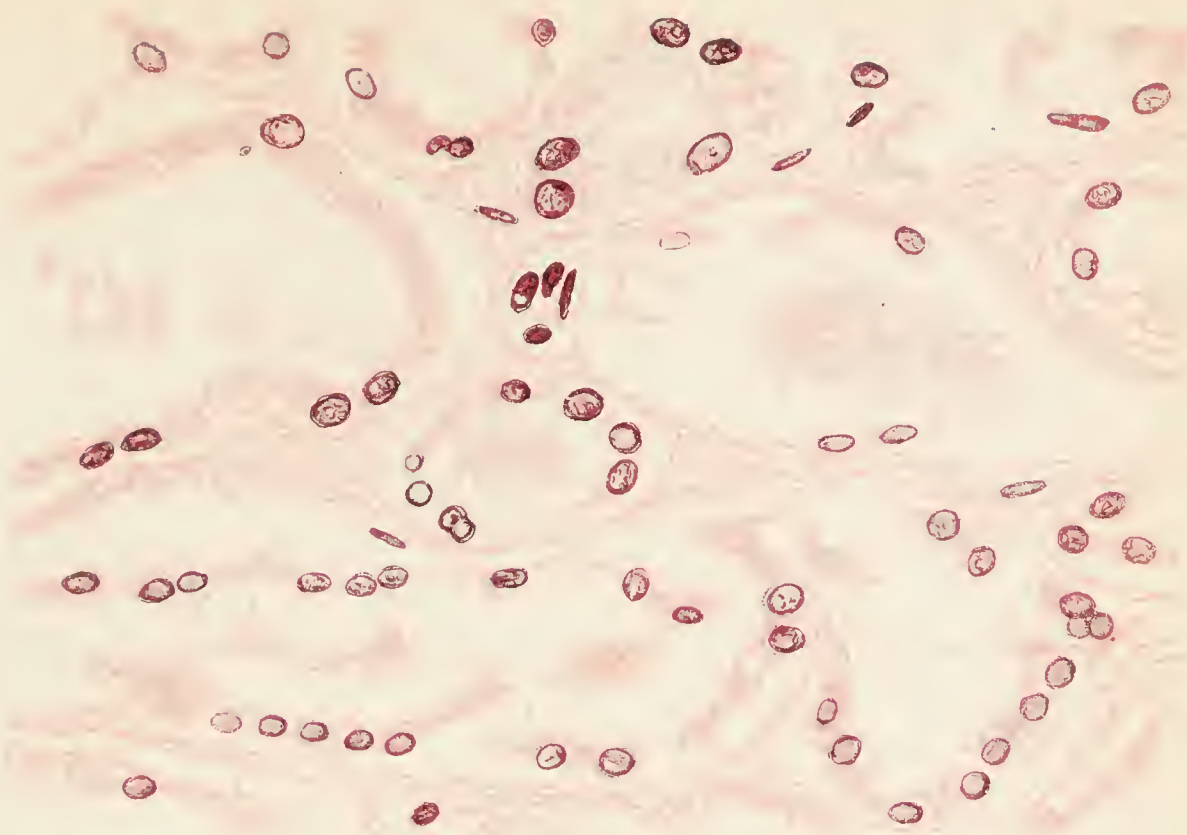

Fig. 1.

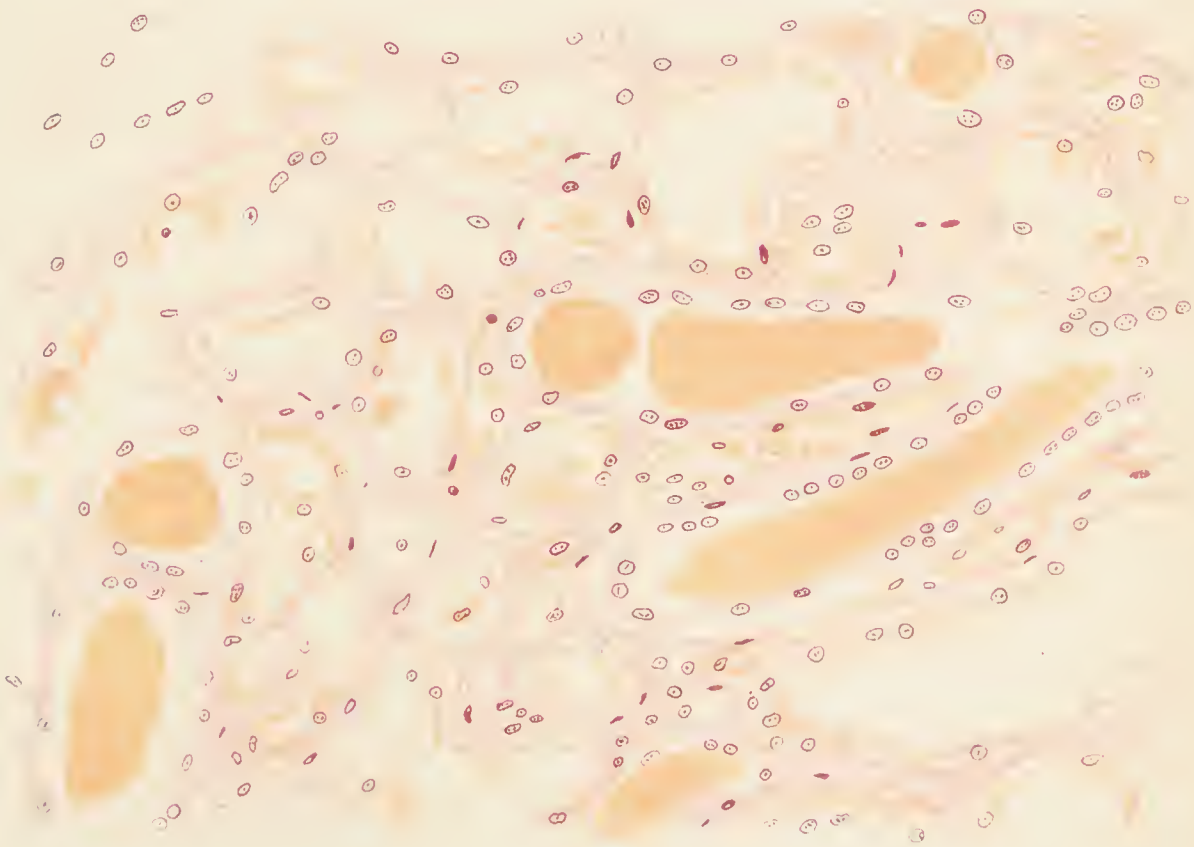

Fig. 2.

Lith. Anst. F. Reichhold, München.

schwerere Läsionen der glomeruli gesetzt werden, die degenerativen Zustände in rascherem Verlauf sich abspielen, und wenn das Leben längere Zeit erhalten bleibt, eher eine narbige Schrumpfung eintritt, während bei geringerer Mitbeteiligung der glomeruli oder bei längerem Intactbleiben derselben selbst ausgedehnte Entartungs- und Exsudationsvorgänge am Parenchym für relativ lange Zeit gut ertragen werden.

Im letzteren Fall sieht man also am Harnkanälchenepithel Losstossungen, körnigen Zerfall, Cylinderbildung und Abscheidung eiweisshaltiger Exsudatmassen ins Lumen der Harnkanälchen; die regenerierten Epithelien erreichen aber schliesslich nicht mehr die Höhe und Grösse der ursprünglich vorhandenen, sie werden flach und niedrig, manchmal fast endothelartig; dadurch erscheint das Lumen dieser Harnkanälchen erweitert, obgleich der absolute Querschnitt derselben nicht grösser geworden ist. Taf. 84. Fig. II.

Das Zwischengewebe hat aber in solchen Fällen meist schon eine bedeutende Vermehrung erfahren; an Stelle der einzelnen Rundzellenanhäufungen und des verquollenen Interstitiums sind grössere junge Bindegewebszellen, spindelförmige Fibroblasten getreten, die nur vereinzelt von Rundzellenhäufungen durchsetzt werden (Tafel 84, Fig. 2). Hiedurch wird natürlich eine Vergrösserung der Niere bewirkt. Da das Organ infolge der Fortdauer der fettigen Epithelentartung und der Compression der Blutgefässe meistens sehr blass aussieht, so entsteht das Bild der „grossen weissen Niere“; sind an einzelnen Stellen Blutungen vorhanden, so werden Ober- und Schnittfläche gefleckt, „grosse, bunte Niere“. Immer aber wird dabei die Oberfläche verhältnismässig glatt bleiben, wenn nicht Substanzverluste des Parenchyms durch Degenerationen und nachfolgende Obliteration von Harnkanälchen gesetzt werden.

Sehr häufig aber wird von diesem Stadium ab (II. Stadium des morbus Brigthii) die Degeneration des Epithels eine unaufhaltsame und führt dann rasch zu ausgedehnteren Destructionen. Das niedrige Epithel

## Tafel 86.

**Fig. I.** **Acute „Glomerulonephritis“** Vergr. 320.

1. Losgestossene Glomerulusepithelien, welche, in concentrischen Lagen angeordnet, den Kapselraum fast ganz ausfüllen. Inmitten derselben der verkleinerte glomerulus.

Bei 2. mitotische Figur an Epithelzellen.

**Fig. II.** **Chronische Glomerulonephritis.** Vergr. 320.

Kapsel aufgefasert und bindegewebig verdickt (5). Von derselben bindegewebige Septen zwischen die losgestossenen Epithelien (3) und Leukocyten (4) einwachsend.

2. Innerste Lage des Bindegewebes, welches den hochgradig verkleinerten Gefässknäuel (1) umgibt. An demselben losgestossene Epithelien, in seinem Lumen Leukocyten.

## Tafel 87.

**Fig. I.** **Herdförmige interstitielle Nephritis.** Vergr. 70.

1. Erhaltene Harnkälchen.
2. Schrumpfungsherd mit stark verbreitertem und an vielen Stellen „kleinzellig infiltriertem“ Interstitium.
3. Geschrumpfte und bindegewebig verödete glomeruli.

**Fig. II.** **Secundäre Schrumpfung nach sogen. chronischer parenchymatöser Nephritis.** Vergr. 60.

Die Harnkanälchen in den erhaltenen Partien mit äusserst niedrigem, atrophischem Epithel und scheinbar erweitertem Lumen. In der oberen Partie des Bildes das Parenchym fast ganz verschwunden, das Interstitium sehr verbreitert und zellreich; an Stelle der glomeruli bindegewebige, kernarme Kugeln, Gefässe stark injiziert.

---

verfällt abermals einer fettigen Entartung, nimmt dabei im gefärbten Präparat oft eine schaumige oder grobwabige Structur an, die Kerne gehen an vielen Stellen zu Grunde, gewöhnlich unter vorheriger Verdichtung und Verklumpung ihres Chromatins; losgestossene Schollen und geronnene Eiweissmassen geraten in das erweiterte Lumen der Kanälchen, zuweilen sind auf Schnitten von solchen an einzelnen Stellen überhaupt keine zelligen Gebilde mehr nachweisbar. Die Basalmembran der Kanälchen scheint dabei ebenfalls einem Auflösungsprocess anheimzufallen und es grenzt dann das bindegewebig verdickte Interstitium unmittelbar an das erweiterte Lumen an. Durch Eindickung der geronnenen Eiweissmassen entstehen homogene, hyaline Cylinder, auf deren Aussenfläche noch vereinzelte Epithelien gleichsam aufgeklebt erscheinen können (Tafel 85, Fig. I und II).

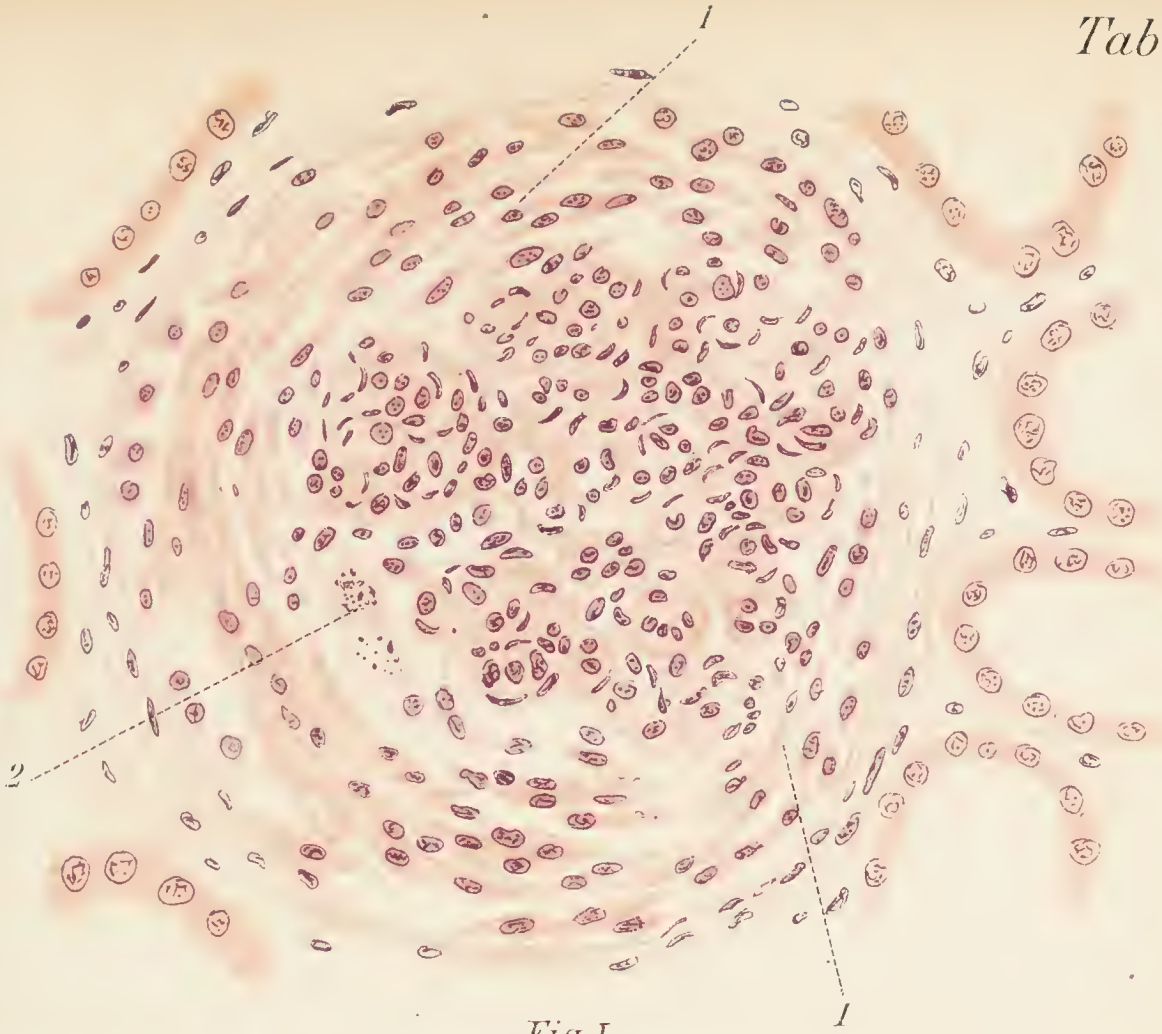


Fig. I.

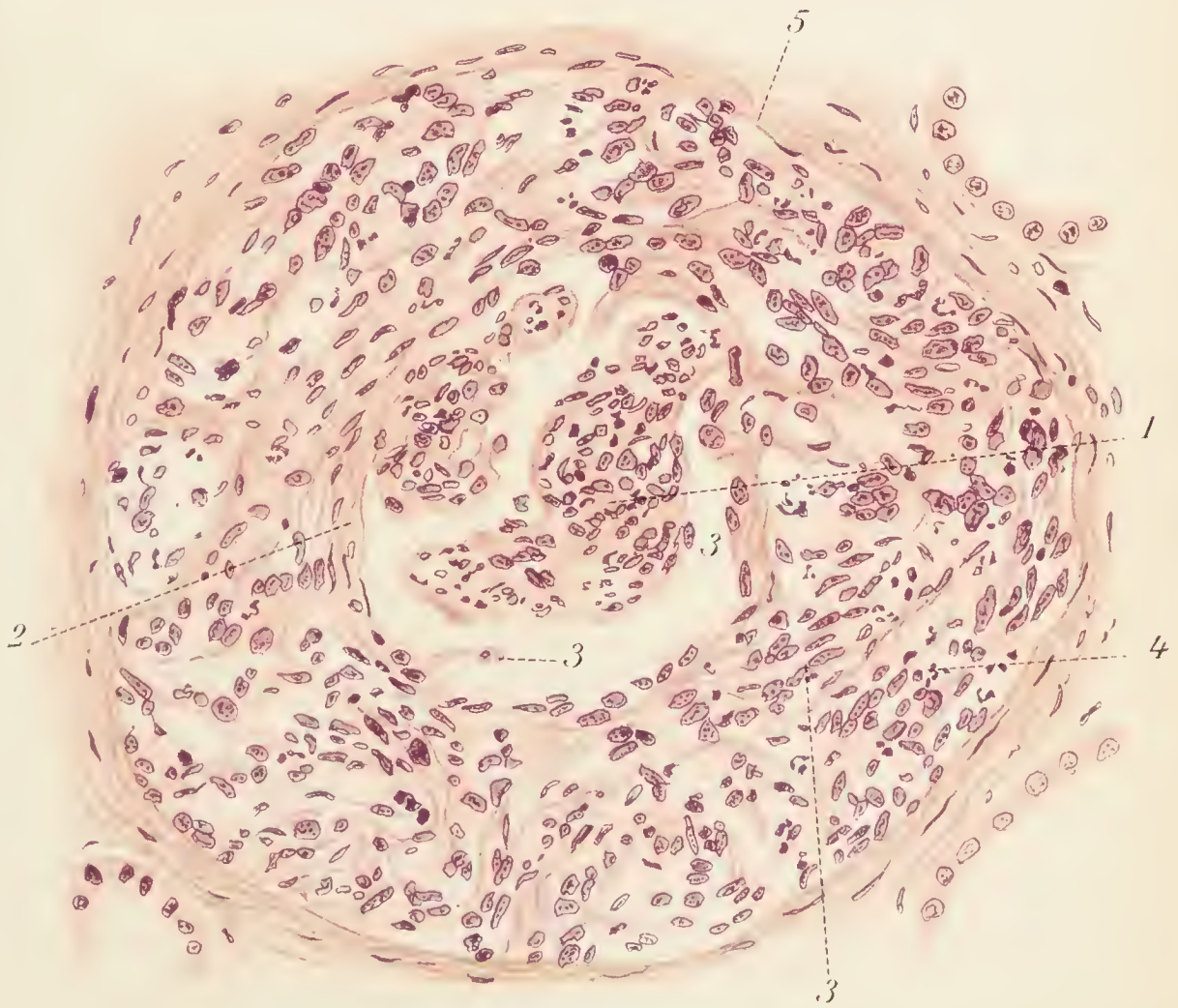


Fig. II.

Lith. Anst F. Reichhold, München.

Fig. I.

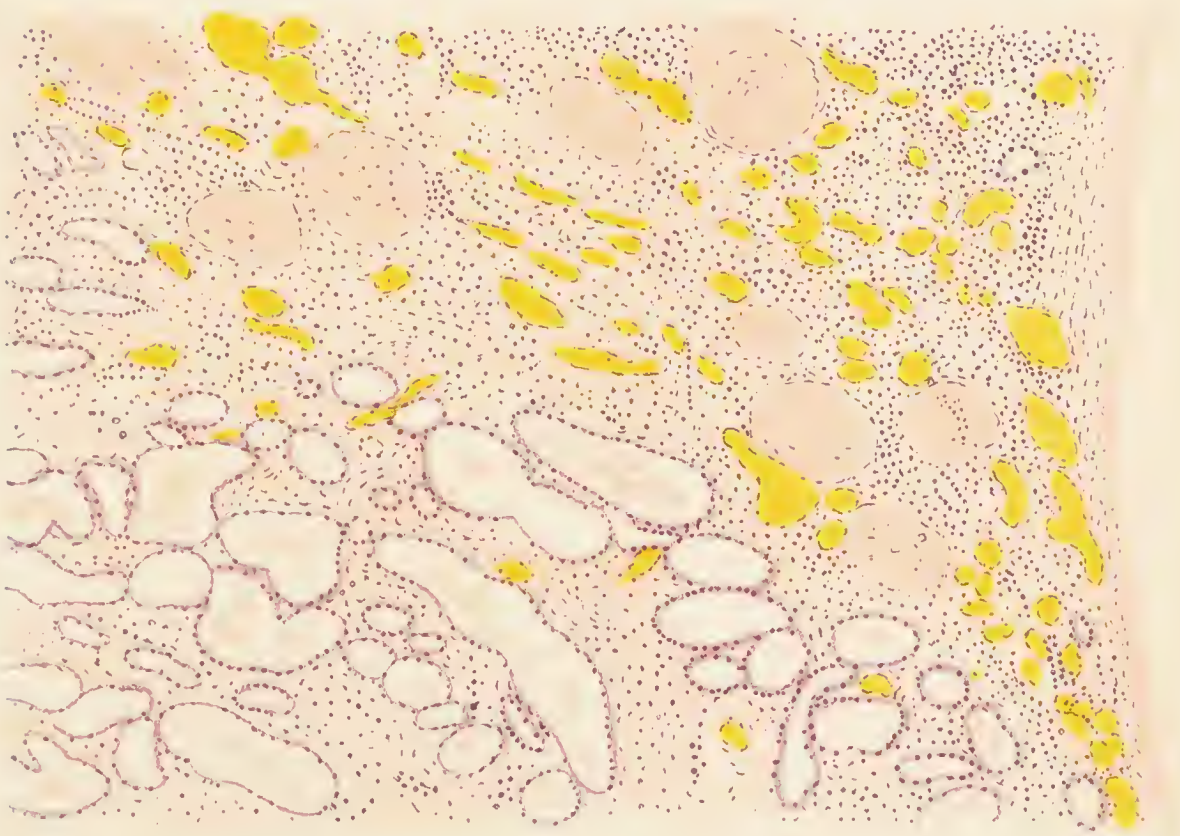

Fig. II.

Lith. Anst F. Reichhold, München.

Endlich collabieren die so veränderten Harnkanälchen, das umgebende Bindegewebe wächst nun schrankenlos gegen die Lumina vor, presst dieselben zusammen, scheidet Fasern aus und schrumpft endlich zusammen unter Verarmung an Zellen und Kernen und Reicherwerden an Fasern, die durch Verklebung miteinander oft einen hyalinen Charakter annehmen können. (Secundäre Schrumpfniere.) Sind diese Vorgänge diffus und gleichmässig über das ganze Organ ausgebreitet, so kann auch jetzt noch nach vollzogener bindegewebiger Substitution der entstandenen Lücken und Schrumpfung der neugebildeten Gewebsmassen die Oberfläche eine grösstenteils glatte bleiben; ist der Prozess ungleichmässig verteilt, und bleiben einzelne Parenchyminseln von demselben verschont, so werden diese intacten Partien auf der Oberfläche als granula vorragen, während ihre verödete Umgebung eingesunken erscheint. (Tafel 87, Fig. I.)

An den glomeruli spielen sich bei allen Formen chronischer Nephritis, welche (entweder primär oder secundär) mit weitgehenden productiven Processen im Interstitium verbunden sind, charakteristische Veränderungen ab, welche hier Besprechung finden sollen.

Die Kapsel der glomeruli ist verdickt, an die Stelle der homogenen Basalmembran tritt ein concentrisch streifiges Gewebe von anfangs lockerem Gefüge, mit langen, spindelförmigen Zellen und sehr schmalen stäbchenförmigen, an den Enden zugespitzten Kernen. Die Fasern dieses jungen Bindegewebes liegen nicht unmittelbar fest aufeinander, sondern lassen feine Lücken zwischen sich, die im Leben offenbar mit Flüssigkeit gefüllt sind. Wird eine solche derartig verdickte Kapsel tangential angeschnitten, so entsteht das Bild einer aus lockerem, myxomatösem Gewebe bestehenden Scheibe. Diese Zellen nehmen ihren Ausgangspunkt von dem normaler Weise ausserordentlich feinen und spärlichen pericapsulären Bindegewebe, während die tunica propria des Malpighi'schen Körperchens offenbar frühzeitig einer Auflösung anheimfällt. Allmählich wird

Taf. 86. Fig. II.

dieses lockere Bindegewebe immer fester und straffer, die Zellen werden kurzspindelförmig, der Kern dunkel, die Fasern verlängern sich und legen sich dicht an einander. Auf einem solchen Stadium sieht man sonst oft nahezu normale glomeruli von hochgradig verdickten Bindegewebskapseln umgeben; das Epithel der Bowmann'schen Kapsel kann erhalten sein und grenzt unmittelbar an die innerste Bindegewebslage an. Dann setzen gewöhnlich gleichzeitig Desquamationsprocesse am Epithel der Gefässschlingen und am Kapselepithel ein; dieselben geraten in grossen Mengen in den Kapselraum, an frisch isolierten glomeruli sieht man Verfettungen ihrer Protoplasmaleiber, gerade so, wie wir dies bei der acuten Glomerulonephritis gesehen haben. Von diesem vermehrten Kapselbindegewebe treten weiterhin radiäre Septen in das Innere des Malpighi'schen Körperchens hinein und schieben sich zwischen die abgeschuppten Epithelien ein; allmählich werden ganze Haufen derselben von einzelnen feinen Bindegewebssprossen umwachsen; durch Vereinigung mehrerer solcher Septen miteinander entstehen in den peripheren Teilen des glomerulus an der Innenseite der verdickten Kapsel oft zahlreiche alveolär gebaute Räume, welche in ihrem Innern losgestossene Glomerulusepithelien umschliessen und manchmal selbst von Epithel ausgekleidet erscheinen.

Der Kapselraum wird dadurch also in mehrere, von einander durch Bindegewebe geschiedene Hohlräume zerlegt und vielfach abgesackt. Der innerste Raum wird durch den atrophischen Gefässknäuel eingenommen, der an einer Stelle entsprechend seinem Stiel noch mit der verdickten Kapsel in Verbindung steht. Dieser Stiel ist nun seinerseits wiederum der Ausgangspunkt von Gewebswucherungen bindegewebiger Natur; man findet um denselben herum meist eine stärkere Anhäufung von Leukocyten und Fibroblasten. Diese letzteren dringen am Glomerulusstiel entlang in den Kapselraum ein und breiten sich in demselben um die übrig gebliebenen Gefässschlingen herum aus, indem sie sich an die bindegewebigen Alveolen anlegen und so ihrerseits wiederum zu

einer Gewebsvermehrung im Innern des Glomerulusraumes beitragen. Sind Desquamationsvorgänge nicht vorhanden, so kommt durch dieses vom Gefässknäuelstiel her eindringende Bindegewebe die hauptsächliche Obliteration des glomerulus zu stande, während die Perforation der Kapsel durch das umgebende Bindegewebe dann eine untergeordnete Rolle spielt. Man findet an längs geschnittenen Gefässknäueln oft dicke, kappenförmige Beläge von faserigem Gewebe, welches über die Glomerulusschlingen gleichsam hinübergestülpt ist. Dadurch kommt der Kapselraum mehr und mehr zum Schwund, der Gefässknäuel wird natürlich auch immer mehr zusammengepresst und zur Atrophie gebracht, oft sieht man einen solchen, nur mehr aus einer einzigen Gefässschlinge bestehend, in den stark verengten Kapselraum einragend. Uebrigens muss durchaus nicht immer die Compression von aussen die Gefässschlingen zur Atrophie bringen, denn man sieht bisweilen hochgradig geschwundene und nur mehr aus einzelnen fingerförmigen Prominenzen bestehende Glomerulusschlingen in Kapselräume einragend, die durch die Atrophie sogar stark erweitert erscheinen; in solchen Fällen sammelt sich gewöhnlich eiweisshaltige Flüssigkeit in den letzteren an. Die Atrophie des glomerulus wird hier durch Collaps der Gefässe infolge bindegewebiger Umrahmung am Glomerulushilus bewirkt. Durch hyaline Thrombose und Losstossung ihres Epithels gehen endlich auch die letzten Schlingen zu grunde und damit ist der glomerulus definitiv untergegangen. Das desquamierte Epithel verfällt einer regressiven Metamorphose, verfettet, wird in einen körnigen Detritus umgewandelt und schliesslich resorbiert. Die Bindegewebszellen scheiden immer mehr und immer grössere Fasern aus, welche sich dicht an einander legen, schliesslich zu einer der Knorpelgrundsubstanz ähnlichen hyalinen Masse verkleben und zuletzt den glomerulus zu einer äusserst zellarmen, glänzenden Bindegewebskugel umwandeln. Diese hyaline Entartung des neugebildeten Bindegewebes scheint ganz regelmässig vorzukommen, hat aber natürlich mit der hyalinen Thrombose der Ge-

Taf. 86. Fig. II.

## Tafel 88.

**Fig. I. Genuine Schrumpfniere.** Vergr. 65.

1. Bezirk mit erhaltenen Harnkanälchen. Darüber und darunter das Parenchym fast ganz geschwunden. Das Interstitium stark infiltriert. Die glomeruli bindegewebig geschrumpft, einander scheinbar stark genähert; arterielle Gefässe (links unten) mit verdickten Wandungen.

**Fig. II. Chronische interstitielle Nephritis mit Cystenbildungen.** Vergr. 75.

1. Erhaltene Harnkanälchen.
2. Cystisch erweiterte Harnkanälchen, in welchen das Epithel verloren gegangen ist.
3. Colloider Inhalt von Cysten.
4. Schrumpfungsherd mit hochgradig comprimierten Harnkanälchen.

## Tafel 89.

**Fig. I. Arteriosklerotische Schrumpfniere.** Vergr. 80.

1. Erhaltene Harnkanälchen mit sehr niedrigem, zum Teil abgestossenem Epithel.
2. Bindegewebig geschrumpfte glomeruli.
3. Arterielle Gefässe mit hochgradig verdickter Wandung.
4. Schrumpfungsherd, in dessen Bereich die Harnkanälchen grösstenteils geschwunden und durch Bindegewebe ersetzt.

**Fig. II. Embolischer Abscess in der Niere bei Septicopyaemie.**

1. Glomerulus, in dessen Gefässschlingen Kokkenemboli liegen.
2. Eitrig infiltriertes Nierengewebe.
3. Haufen von Staphylokokken.

---

fässschlingen nichts zu thun. Manchmal können nachträglich Kalksalze eingelagert werden, und so entstehen die feinen sandkornartigen Kügelchen, welche man bisweilen schon makroskopisch an der Oberfläche und auf der Schnittfläche stark atrophischer Nieren wahrnehmen kann.

### Die genuine Schrumpfniere.

Als genuine Schrumpfniere oder chronische interstitielle Nephritis wird eine Form sehr langsam verlaufender Nierenentzündungen bezeichnet, welche sich in ihrem Endresultat und namentlich bezüglich der histologischen Verhältnisse von der secundären Schrumpfniere nicht wesentlich zu unterscheiden braucht, beson-

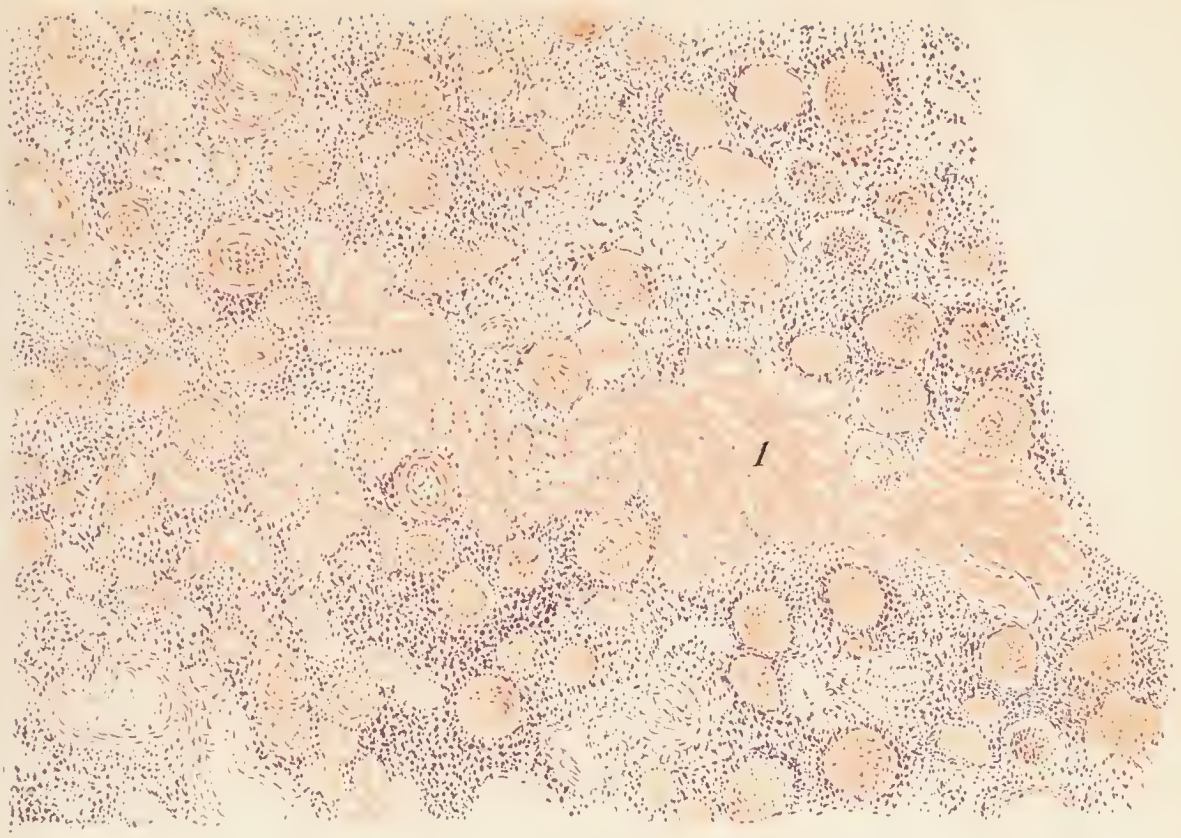


Fig. I.

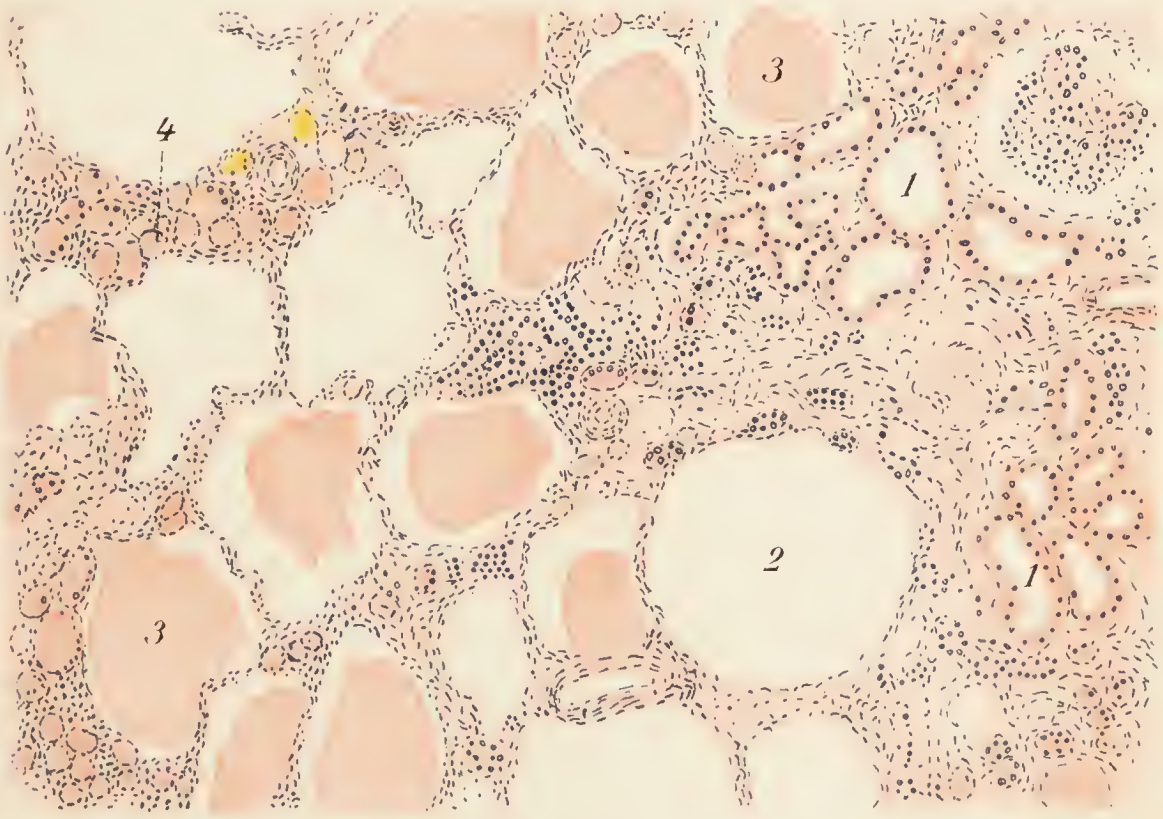


Fig. II.

Lith. Anst. F. Reichhold, München.

Fig. 1.

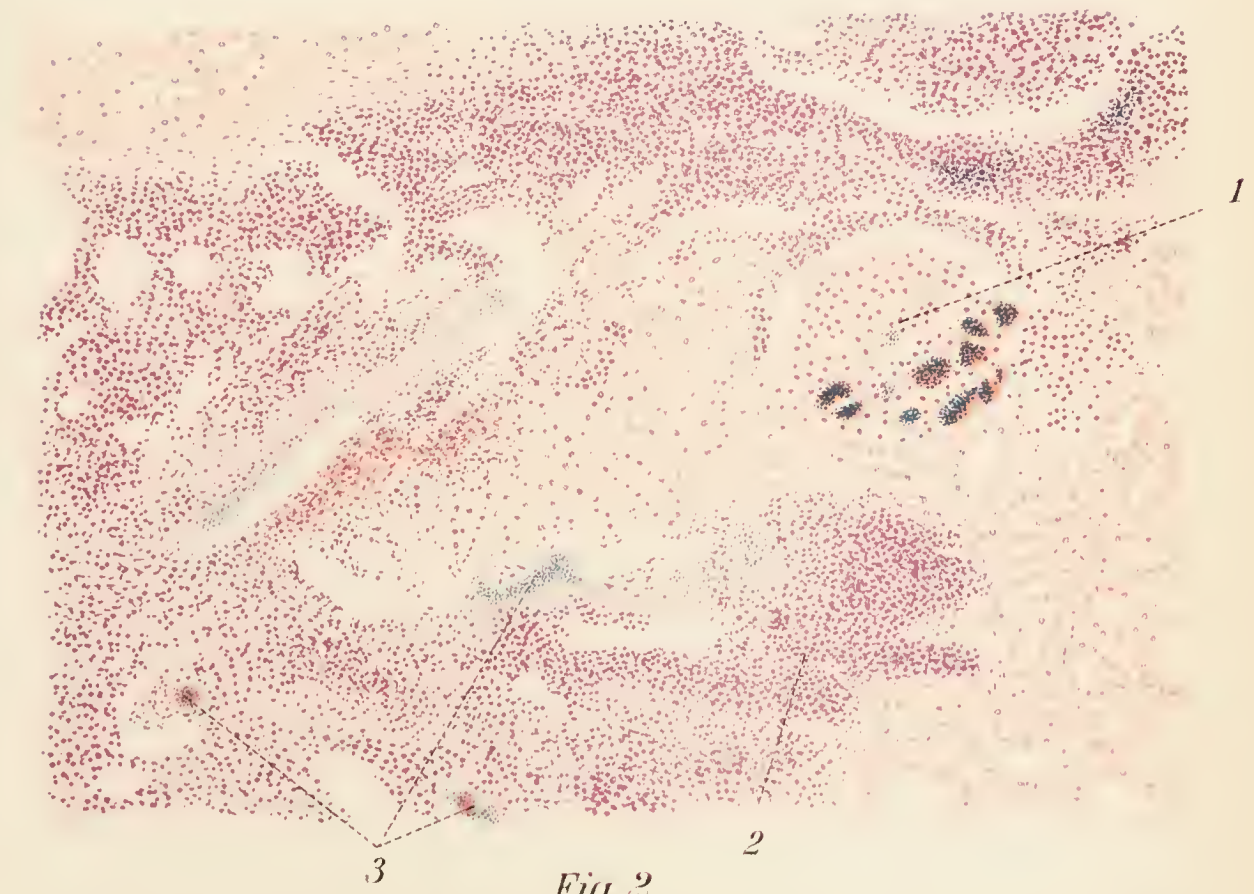


Fig. 2.

Lith. Anst F. Reichhold, München

ders wenn in letzterer eine gründliche Zerstörung des Parenchyms erfolgt ist. Aber die Entstehung dieser Form zeichnet sich von vorn herein durch starke Gewebsneubildung im Interstitium aus, ohne dass dabei zu irgend einer Zeit Degenerationsvorgänge im Parenchym in den Vordergrund zu treten brauchen. In Frühstadien ist das Organ nicht wesentlich verkleinert, späterhin aber wird durch die sich ausbreitende Substitution des specifischen Organgewebes durch mehr und mehr der Schrumpfung anheimfallendes Bindegewebe eine zunehmende Verkleinerung der Niere bewirkt. Da der Process besonders an der Oberfläche niemals ganz gleichmässig eintritt und abläuft, so werden auch hier mehr oder weniger veränderte, beziehungsweise atrophische Organpartien mit einander abwechseln, wodurch die Granulierung der Oberfläche entsteht, die um so gleichmässiger und feinkörniger ist, je ausgedehnter und vorgeschrittener der Schrumpfungsprocess sich abgespielt hat. Das Volumen wird in solchen Fällen stark verkleinert, manchmal bis auf kaum ein Drittel der Norm, die Consistenz ist sehr vermehrt, der Blutgehalt meistens minimal infolge der gleichzeitigen Compression der Gefässe, das Organ daher blass. Auf dem Durchschnitt imponiert vor allem der Schwund der Rinde, welche zuweilen auf ein Minimum reduciert erscheint, die Markkegel werden verkürzt, stumpf, ihre Basis verhältnismässig breit, das Nierenbecken ist oft etwas erweitert, das Fettgewebe des Hilus und der Kapsel gewuchert.

Mikroskopisch findet man das Bild beherrscht durch die kolossale Bindegewebsablagerung zwischen den Harnkanälchen. An dem Bindegewebe sind alle Stadien vom jungen, kernreichen aus Fibroblasten bestehenden, bis zum derben, schwieligen und selbst hyalinen Gewebe wahrnehmbar. Stellenweise finden sich Rundzellenanhäufungen, besonders in der Umgebung von Gefässen (Verheyen'sche Venen und arteriolae rectae). Das Parenchym tritt bei vorgeschrittenen Fällen sehr zurück, die Harnkanälchen sind einfach zusammengepresst, von concentrischem Bindegewebe umgeben, ihr Lumen enge,

manchmal selbst ganz aufgehoben, dabei können die Epithelien niedriger als normal sein. Streckenweise erscheint das Parenchym ganz verschwunden oder man nimmt nur hie und da in einzelnen Maschenräumen des Bindegewebes noch sehr enge tubuli oder selbst nur einige lose Epithelzellen wahr. Das Gefässbindegewebe des Stromas ist ebenfalls überall vermehrt und verdickt. Alle Arterien haben stark verdickte Adventitialscheiden; auch an ihrer Intima sind vielfach bedeutende Wucherungszustände erkennbar mit Verengerung des Lumens und Verdickung der Wand, eine typische Endarteriitis, ohne dass sonst im Körper arteriosklerotische Processe vorhanden zu sein brauchen. In der Rinde können streckenweise die Harnkanälchen ganz untergehen und scheinbar spurlos verschwinden. Die Reste der Glomeruli aber bleiben in den vollständig atrophierten Bezirken stets in Form der oben erwähnten bindegewebigen oder hyalinen Kugeln liegen. Diese Glomeruliresiduen liegen oft ausserordentlich dicht an einander, so dass man in einem Gesichtsfeld, in welchem normalerweise zwei bis drei Glomeruli liegen könnten, bei vorgeschrittenen Schrumpfnieren manchmal die sechs- bis zehnfache Anzahl findet. Diese Erscheinung erklärt sich einmal aus dem Schwund des zwischenliegenden Labyrinthgewebes und der narbigen Schrumpfung des an seine Stelle getretenen Bindegewebes, weiter aus der bedeutenden Verkleinerung, welche die glomeruli selbst erfahren haben. Die hyalinen Kugeln sind ihrerseits wiederum oftmals von dicken concentrisch-streifigen Fasermassen umschlossen. Den Granula der Oberfläche entsprechen Partien, in denen natürlich auch im mikroskopischen Bild noch Reste von Nierengewebe mehr oder weniger gut erhalten geblieben sind. Die Grenze, von gänzlich destruiertem und verhältnismässig erhaltenem Nierengewebe ist oftmals eine ganz scharfe, wodurch an der Oberfläche auch scharfe Winkel der Einsenkungen gegen die prominenten Partien entstehen.

Natürlicherweise ist in vorgeschrittenen Fällen auch die Marksubstanz verändert. Auch hier sind die Harn-

kanälchen verengt, bis auf die Sammelröhren stellenweise gänzlich zu Grunde gegangen, das Interstitium sehr verbreitert und faserreich. Gerade hier hat das neugebildete Bindegewebe eine ausgesprochene Neigung zu homogen-hyaliner Entartung.

Sehr häufig findet sich an der Oberfläche sowie in den Resten des Rindengewebes von Schrumpfnieren die Bildung von manchmal multiplen cystischen Hohlräumen, welche entweder von eiweisshaltiger Flüssigkeit oder mit hyalinen Massen oder selbst mit kugeligen Colloidklumpen gefüllt sind. Manchmal werden diese Cysten sehr gross, ragen vereinzelt bis zu Haselnussgrösse an der Oberfläche vor und enthalten eine dunkle Flüssigkeit oder bräunliche, schmierige, leimartige Massen. Mikroskopisch kann man ihre Genese sehr gut verfolgen; sie gehen aus erweiterten Abschnitten einzelner Harnkanälchen, noch häufiger aus dilatierten Kapselräumen Malpighi'scher Körperchen hervor. Gelegentlich trifft man in solchen Cysten noch ganz spärliche Reste der Gefässschlingen, die kleineren sind oft noch von einem ganz niedrigen, platten Epithel ausgekleidet; in den grösseren stösst der Inhalt gewöhnlich direkt an die bindegewebige Wand. Die offenbar durch Eindickung der Flüssigkeit entstandenen Colloidmassen erscheinen im mikroskopischen Schnitt als concentrisch-streifige, manchmal ganz homogene Schollen, welche die gleichen tinctoriellen Eigenschaften aufweisen wie die Colloideinlagerungen in der Schilddrüse und oft dieselben festonartig ausgezackten Ränder zeigen wie dort.

Die arteriosklerotische Schrumpfniere weist im mikroskopischen Bild ausser sehr augenfälligen Veränderungen am Gefässapparat (I. Band, Seite 19—25), welche oft bis in die kleinsten Arterienverzweigungen hinein verfolgbar sind, keine wesentlichen Verschiedenheiten gegenüber der genuinen Schrumpfniere auf. Auch die sogenannte Bleiniere (bei chronischer Bleiintoxication) präsentiert sich mikroskopisch unter dem Bilde der chronischen interstitiellen Nephritis mit ausgedehnter obliterierender Endarteriitis. Taf. 89. Fig. I.

## Tafel 90.

**Fig. I. Ascendierende, eitrige Pyelonephritis.** Vergr. 80.

1. Comprimierte Sammelröhren.
2. Stark erweiterte Sammelröhren mit Leukocyten und dunklen Bakterienhaufen gefüllt, Epithel erhalten, aber sehr niedrig.

**Fig. II. Staphylokokken in einem glomerulus bei Pyaemie.** Vergr. 520. In den Gefässschlingen des glomerulus liegen einzelne grosse Staphylokokkenhaufen, vereinzelte Kokken in der Bowmann'schen Kapsel.

---

## Hydronephrose.

Auch die Hydronephrose stellt sich unter dem Bilde der Schrumpfniere dar; der Schwund des Nierengewebes ist aber hiebei durch Druck von seiten des erweiterten Nierenbeckens veranlasst. Mark und Rinde sind verschmälert, in erster Linie trifft aber der Druck und damit auch der Schwund die Markkegel, welche infolge dessen abgestumpft und verkürzt erscheinen. Bei längerer Dauer wirkt natürlich einerseits der Druck, andererseits die schwerere Durchgängigkeit der geraden Harnkanälchen auch auf das Rindengewebe und führt hier ebenfalls zu einer Schrumpfung.

Im mikroskopischen Präparat sieht man ebenfalls die hochgradigsten Veränderungen in der Marksubstanz. Zwischen den comprimierten Sammelröhren hat sich Bindegewebe von dem bekannten homogenen Aussehen neugebildet, die Harnkanälchen selbst zeigen gleichfalls oft eine eigentümliche, glasige Structur.

In den höheren Teilen der tubuli, also im Rindengewebe treten infolge der Compression der abführenden Wege oft partielle Erweiterungen mit Cystenbildungen auf, und da eiweisshaltige Flüssigkeit in denselben sich staut und eingedickt wird, so kommt es zur Ablagerung von ähnlichen colloiden Massen, wie wir sie bei der gewöhnlichen Schrumpfniere gesehen haben. Die glomeruli bleiben bei dieser Form der Nierenschrumpfung am längsten intact, aber sie werden von sehr dichten concentrisch gestreiften Bindegewebskapseln umgeben und erscheinen infolge des Schwundes des zwischenliegenden Gewebes hochgradig einander genähert.

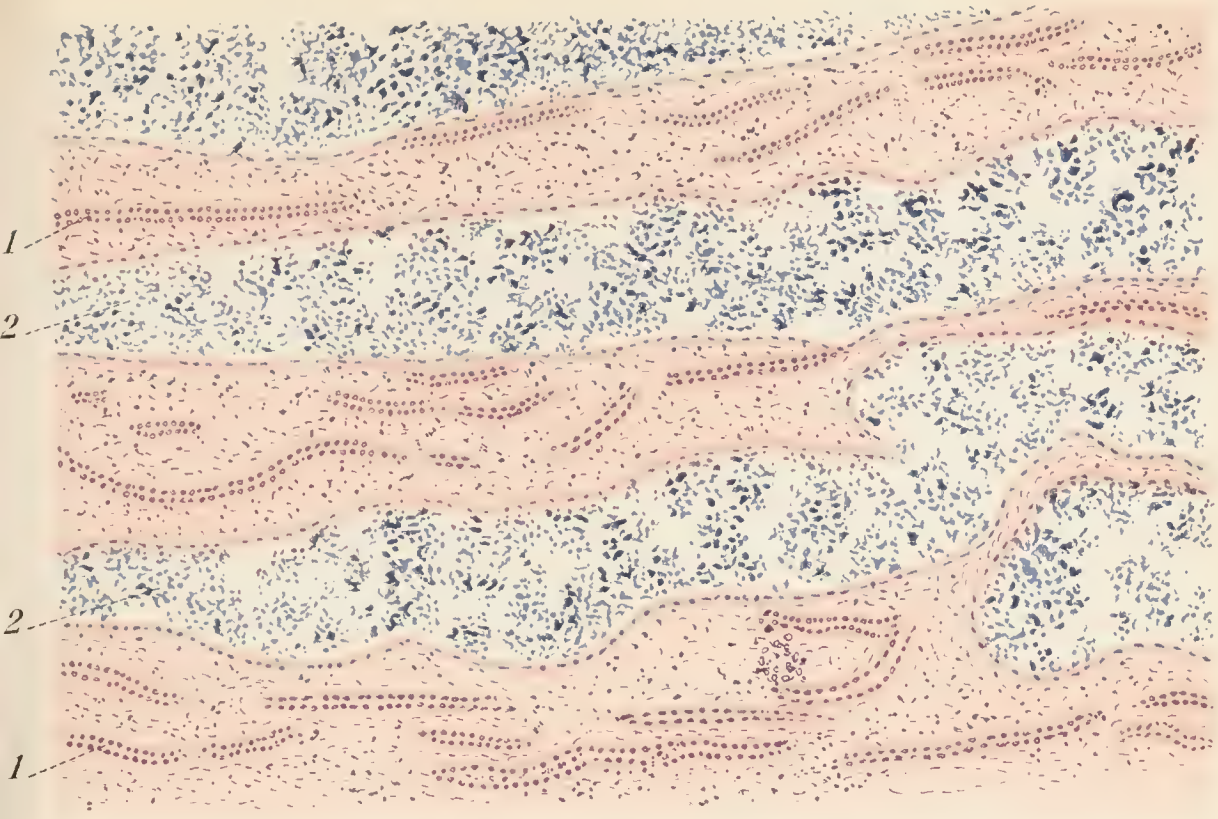


Fig. 1.

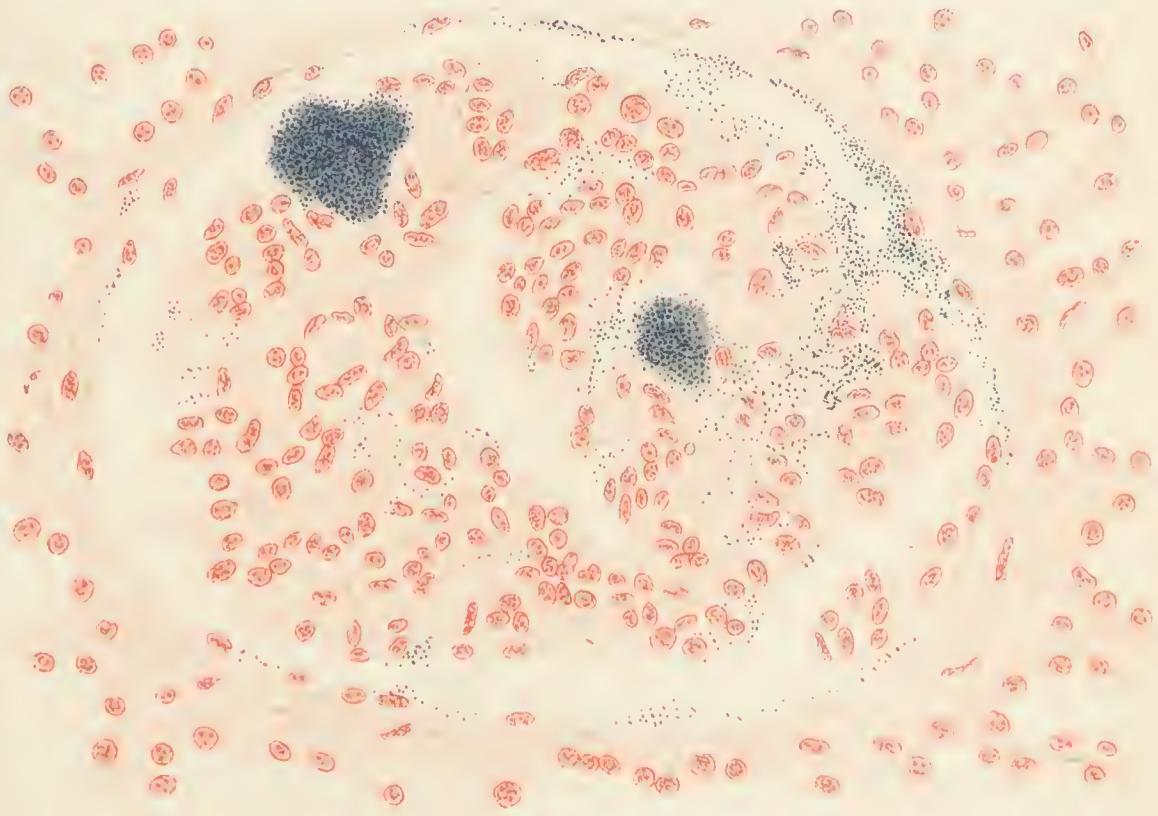

Fig. 2.

Lith. Anst F. Reichhold, München.

## Pyelonephritis.

Entzündliche Processe der Niere können sich endlich auch von dem Nierenbecken, beziehungsweise von den tieferen harnabführenden Wegen auf die Niere fortsetzen; sie sind zumeist eitriger Natur und werden in der Mehrzahl der Fälle durch das bacterium coli commune veranlasst. Das Nierenbecken kann dabei wie bei der Hydronephrose erweitert sein und infolgedessen combinieren sich die entzündlichen Vorgänge mit einer mehr oder minder ausgesprochenen Compression des Nierengewebes, welche naturgemäss auch hier wieder zunächst die Marksubstanz treffen müssen. Die eitrigen und zu Geschwürsbildung führenden Processe setzen sich auf die Oberfläche der Papillen fort und geben hier oft Veranlassung zur Auflagerung grünlicher Schorfe aus nekrotischem Gewebe, Eiterkörperchen und Fibrin bestehend (sogen. „Diphtherie der Papille"). Dann greift die Eiterung in den geraden Harnkanälchen, und zwar in den Sammelröhren beginnend, nach aufwärts, überschreitet oftmals die arcus renales und setzt sich von hier aus in die Markstrahlen der Rinde fort (ascendierende Pyelonephritis). Es erscheinen dann von den Spitzen der Papillen bis in die Rindensubstanz hineinreichende gelbliche Streifen mit haemorrhagischen Höfen, welche manchmal an die Nierenoberfläche herantreten und sich selbst auf die Kapsel und das umgebende Gewebe fortleiten können (Perinephritis).

Mikroskopisch interessieren uns hauptsächlich die Anfangsstadien der Erkrankung, in welchen ausgedehntere, eitrige Einschmelzungen noch nicht erfolgt sind. Die Sammelröhren sind zum Teil dicht erfüllt von massenhaften Leukocyten mit fragmentierten Kernen, dazwischen finden sich dunkle wolkige und klumpige Haufen von Bakterien, welche manchmal zu förmlichen Cylindern anwachsen können. Taf. 65. Fig. I.

Aber nicht alle geraden Harnkanälchen der Papillen sind befallen. Zwischen stark ausgedehnten bleiben einige meist verschont und erscheinen dann sehr enge

## Tafel 91.

**Fig. I. Niere bei acuter Leukaemie.** Vergr. 80.
Harnkanälchen und glomeruli auseinandergedrängt. Interstitium fast gleichmässig von massenhaften dichtgedrängten Lymphocyten infiltriert.

**Fig. II. Embolische Tuberkulose der Niere.** Vergr. 60.
Subcortikal eine Reihe von Tuberkeln mit Riesenzellen, deren käsige Centren aneinander stossen. Die Peripherie von Rundzellen dicht infiltriert. Venensterne sehr injiziert.

---

und hochgradig comprimiert, die Zwischensubstanz ist meistens oedematös, in späteren Stadien ebenfalls von weissen Blutkörperchen infiltriert. Bei längerem Bestande des Processes werden die Epithelien der ausgedehnten Harnkanälchen losgestossen, auf weitere Strecken schieben sich zwischen Epithel und Basalmembran Leukocyten ein, die Basalmembran zerfällt, die Eiterkörperchen dringen in die Umgebung und veranlassen zunehmende Gewebseinschmelzung. Da auch die Bakterienhaufen durch ihre Stoffwechselprodukte eine nekrotisierende Wirkung auf das Gewebe ausüben, so kann es zu einem Confluieren der eitrigen Streifen in Form von grossen eitererfüllten, röhrenförmigen Hohlräumen kommen; selbst ganze Papillen können schliesslich eitrig exfoliiert werden. Auch im Rindengewebe schreitet die Eiterung und Gewebseinschmelzung concentrisch von den Markstrahlen auf die Umgebung fort; manchmal findet man auch die entsprechenden glomeruli mit Eiterkörperchen gefüllt.

### Tuberkulose der Niere.

Die Tuberkulose kann in der Niere in drei verschiedenen Formen auftreten:

1. Als haematogene, embolische oder Miliartuberkulose,
2. als Ausscheidungstuberkulose und
3. als vom Nierenbecken und von dessen Kelchen auf die Niere fortgeleitete Tuberkulose (Phthisis renalis tuberculosa).

Die erste Form ist entweder Teilerscheinung allgemeiner Miliartuberkulose oder sie entsteht durch Filtration von den in den Kreislauf geratenen Tuberkelbacillen

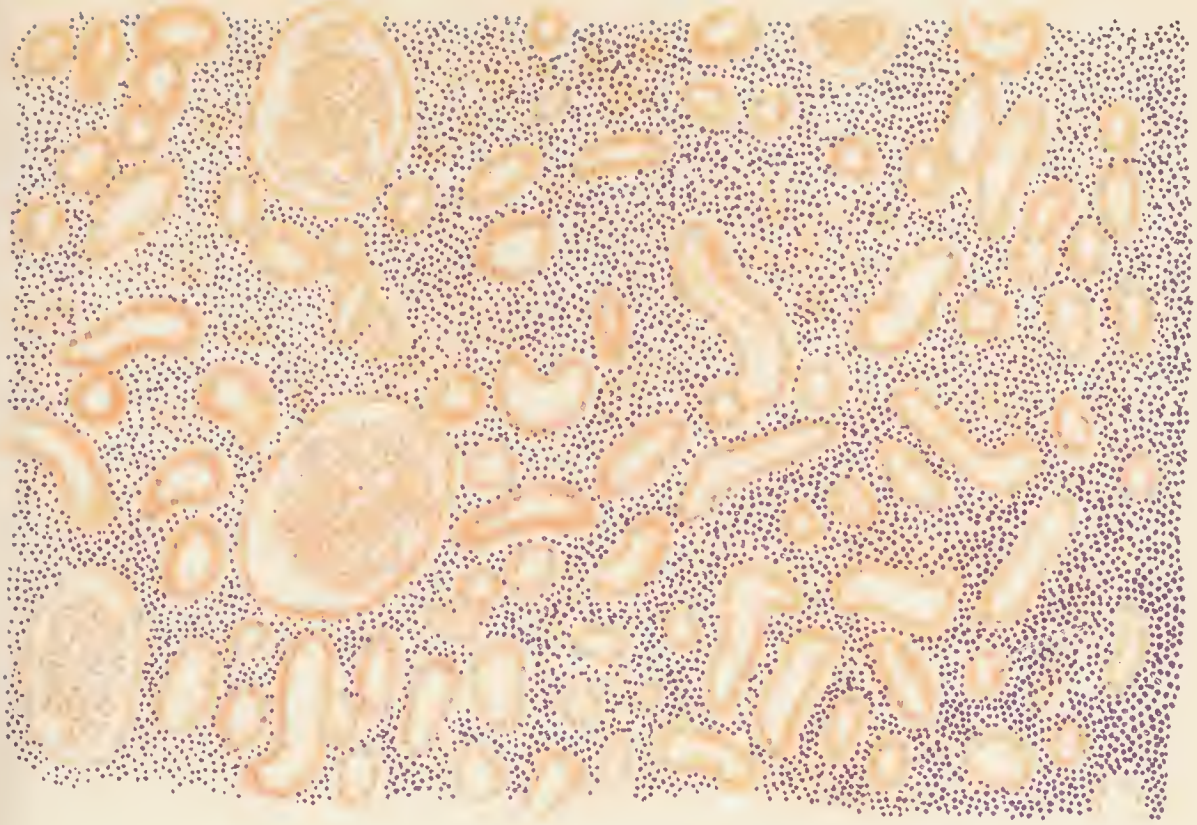

Fig. 1.

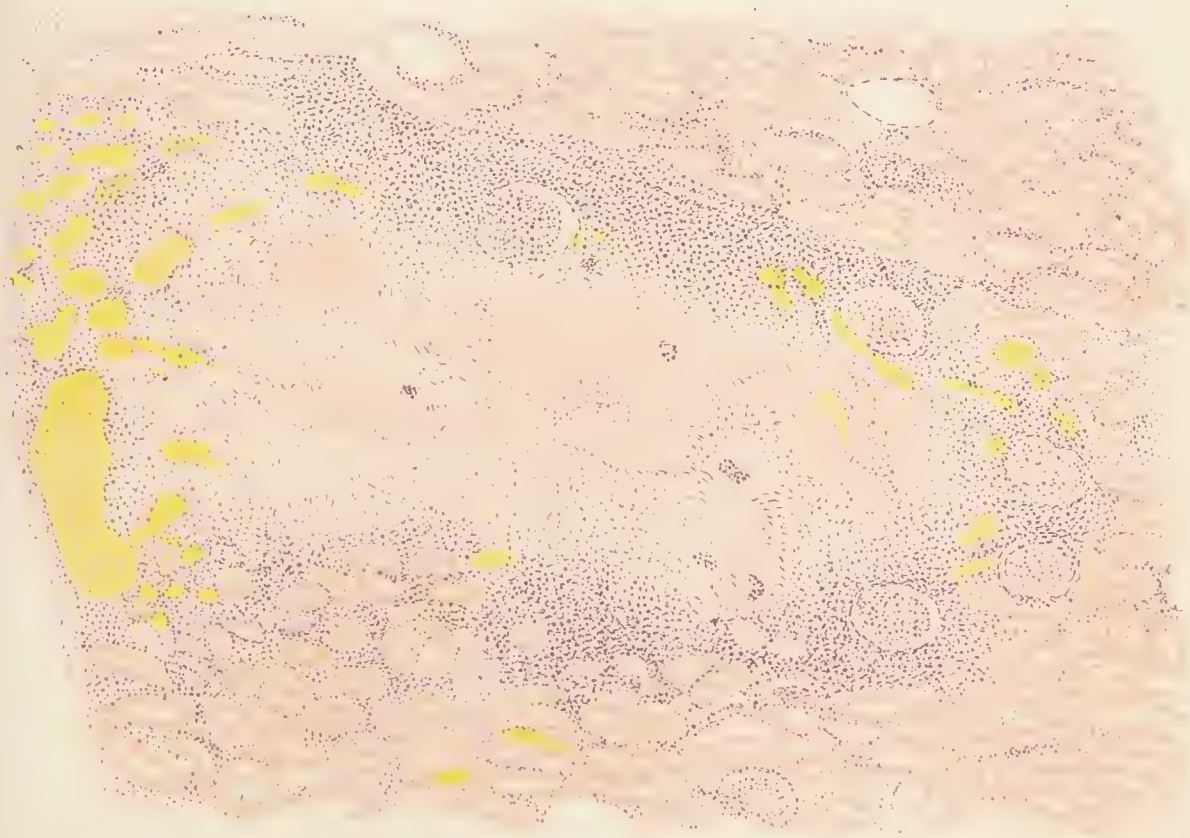

Fig. 2.

Lith. Anst. F. Reichhold, München.

durch die engen Gefässschlingen und namentlich die glomeruli der Rinde als localisierte miliare oder disseminierte Tuberkulose der Niere. Wir haben in ihr also in jeder Beziehung ein Analogon der embolischen Abscesse oder der sogen. apostematösen eitrigen Nephritis.

Im Stadium der Knötchenbildung sieht man dann gewöhnlich wenigstens in frischeren Fällen einen glomerulus oder ein Capillargefäss, in welchem Tuberkelbacillen stecken geblieben waren und von hier aus ihre spezifische Thätigkeit entfaltet haben. Rings um dieselben vollzieht sich der Aufbau des tuberkulösen Granuloms und zwar beteiligen sich an demselben nicht nur die Abkömmlinge der fixen Bindegewebszellen sowie Rundzellen, sondern auch die Epithelzellen der Harnkanälchen und der glomeruli, die manchmal in lebhafter mitotischer Kernteilung begriffen sind. Besonders die Riesenzellbildung kann man gelegentlich von diesen Parenchymteilen ihren Ausgangspunkt nehmen sehen und zwar macht es häufig den Eindruck, als ob dieselben auch durch Verschmelzung von bereits von ihrer Unterlage losgestossenen Tubulusepithelien entstehen könnten (vgl. Allgem. Teil. Tuberkel). So lange gomeruli in der Zellwucherung enthalten sind, trifft man gelegentlich auch intrakapsulär aus desquamierten und gewucherten Epithelien gebildete Riesenzellen. Sehr bald zeigt das Centrum des Knötchens Zerfallserscheinungen und eine concentrisch sich ausbreitende Verkäsung, um so schneller, je mehr Tuberkelbacillen von Anfang an vorhanden waren, wie auch die Bildung von Riesen- und epithelioiden Zellen bekanntlich im umgekehrten Verhältnis zur Anzahl der vorhandenen Tuberkelbacillen zu stehen pflegt. Sind zahlreiche Knötchen nahe aneinander gelagert, so confluieren sie, allmählich verbinden sich auch ihre käsigen Centren und es entstehen auf diese Weise manchmal sehr ausgedehnte käsige Knoten, sogenannte Conglomerattuberkel, wenn nicht die Ausbreitung einer generalisierten Miliartuberkulose den Tod vorher herbeiführt, also vorzugsweise in den Fällen von localisierter disseminierter Nierentuberkulose (Taf. 91, Fig. 2).

Die zweite Form, die Ausscheidungstuberkulose der Niere, entsteht in genau der gleichen Weise wie die Ausscheidungsabscesse (vgl. dieselbe Seite 66).

Die Tuberkelbacillen durchbrechen in diesem Falle das Filter der glomeruli, geraten in die Bowmann'sche Kapsel, werden mit dem Harnwasser abgeschwemmt und bleiben infolge irgend eines Hindernisses, meistens eines Cylinders, vorzugsweise in den geraden Harnkanälchen der Marksubstanz stecken, von wo aus sie dann durch ihre eigene Wachstumsenergie sich nach der Umgebung zu ausbreiten können. Die Tuberkelbildung vollzieht sich in diesem Falle also nicht von einem Blutgefäss, sondern von einem Harnkanälchen aus. Die Knötchen weisen meist von vornherein eine mehr längliche Form auf, sind aber im übrigen wie bei der haematogenen Tuberkulose gebaut, insbesondere beteiligen sich auch hier die Harnkanälchenzellen an der Bildung von epithelioiden Elementen. Zunächst erfolgt die Ausbreitung bei dieser Form meist in der Längsrichtung der geraden Harnkanälchen, so dass hiedurch in der Marksubstanz oft vollständig bis an die Spitze der Papillen hindurchziehende, aus einzelnen confluierten Knötchen oder schon aus verkästen Massen bestehende Streifen zu stande kommen. Durch Confluieren mehrerer solcher Streifen können ganze Papillen zur Verkäsung gebracht werden. (Nephritis papillaris caseosa.)

Die dritte Form der Nierentuberkulose wird durch ein Uebergreifen der Krankheit aus den abführenden Harnwegen, also aus den Ureteren und vom Nierenbecken veranlasst. Der Ablauf ist im wesentlichen derselbe wie er bei gewöhnlicher eitriger Pyelonephritis sich abspielt, nur compliciert durch die Bildung der specifisch tuberkulösen Knötchen. Dieselben etablieren sich zunächst an der Spitze der in die verkästen Kelche eintauchenden Papillen. Die Bacillen dringen zwischen den Harnkanälchen oder nach Verlegung von solchen und Aufhebung des entgegenwirkenden Harnstromes auch in denselben gegen die Nierenbogen nach aufwärts, können dieselben selbst überschreiten und durch die

Markstrahlen in die Rinde vordringen. Auf diese Weise entstehen wiederum radiär gestellte käsige Streifen wie bei der Ausscheidungstuberkulose, aber auf umgekehrtem Wege. Manchmal wird die tuberkulöse Infektion der Niere vom Nierenbecken aus durch das gleichzeitige Eindringen von Eitermikrobien compliciert (Mischinfektion) und dabei das histologische Bild gewöhnlich in erster Linie von der Eiterung beherrscht.

## Syphilis.

Verschiedene Formen chronischer und degenerativer Nephritis werden klinischerseits als Folgezustände syphilitischer Allgemeininfektion beobachtet, ohne dass sie anatomisch einen specifischen Charakter tragen. Manchmal kommen in Schrumpfnieren strahlige Narben vor, aus deren Anwesenheit man im Zusammenhalt mit einer etwa gleichzeitig bestehenden obliterierenden Endarteriitis mit einiger Wahrscheinlichkeit auf eine Genese des Processes auf syphilitischer Grundlage schliessen kann. Specifisch luetische Produkte in Form von Gummabildungen sind in der Niere selten. Der Aufbau derselben unterscheidet sich in nichts von dem sonstigen histologischen Verhalten gummöser Knoten (vgl. Allgem. Teil, Syphilis). Von den differential-diagnostisch in Betracht kommenden Conglomerattuberkeln lassen sie sich durch die fast immer sehr stark ausgebildete fibröse Umscheidung und die in der Umgebung niemals fehlende obliterierende Endarteriitis trennen.

Auch bei congenitaler Lues zeigen die Nieren manchmal specifische Veränderungen in Form von Infiltrationen an Rindengefässen sowie atrophischen und degenerativen Vorgängen am Epithel der Harnkanälchen und glomeruli (R. Hecker), manchmal bis zu totaler Schrumpfung einer oder selbst beider Nieren. Die Gefässe lassen in solchen Fällen vorgeschrittene Obliterationserscheinungen erkennen.

## Leukaemie.

Die Leukaemie localisiert sich in der Niere in Form cirumscripter Lymphombildungen oder diffuser leukaemi-

Taf. 91. Fig. I. scher Infiltration. Anfänglich zeigen nur die Gefässe infolge des abnorm vermehrten Gehaltes an weissen Blutkörperchen die Einlagerung von zahlreichen Leukocyten und Lymphocyten und erscheinen dadurch auf Schnitten als besonders kernreiche Bezirke. Später wird das Interstitium mehr und mehr von Lymphocyten infiltriert, dadurch sehr kernreich, verbreitert, die Harnkanälchen und glomeruli auseinander gedrängt (makroskopisch erscheint eine solche Niere auf diesem Stadium vergrössert, derb und sehr blass). (Taf. 91, Fig. I.) Weiterhin dringen diese Rundzellen durch die Basalmembranen hindurch, infiltrieren die Harnkanälchen und glomeruli selbst und können dieselben auf weitere Strecken förmlich zusammenpressen und zum völligen Schwunde bringen. So entstehen die meist herdförmigen leukaemischen Infiltrate, in deren Bereich man oft nur mehr vereinzelte Reste von Nierengewebe antrifft.

## Geschwülste der Niere.

Von typischen Geschwulstbildungen kommen in der Niere sehr häufig Fibrome vor, meist als nicht über hanfkorngrosse Knötchen sowohl in die Rindensubstanz wie auch in die Markkegel eingesprengt. Zuweilen treten solche multipel auf und können dann makroskopisch leicht Veranlassung zu Verwechslungen mit infectiösen Granulomen geben. In sehr seltenen Fällen sind grosse Fasergeschwülste in der Niere beobachtet worden.

Auch kleine Lipome werden in der Niere verhältnismässig häufig bemerkt. Sie haben ihren Sitz meistens in den äusseren Schichten der Rinde und bauen sich ganz aus typischen Fettzellen auf. Die angrenzenden Harnkanälchen erscheinen durch die kleine Einlagerung etwas zur Seite geschoben.

Sarkome werden namentlich bei Kindern, zuweilen sogar als angeborene Geschwülste, in der Niere beobachtet (diese Tumoren sind früher vielfach als Carcinome gedeutet worden). Es handelt sich dabei meistens um kleinzellige Rundzellensarkome, zwischen deren Elementen noch vereinzelt Reste von Harn-

kanälchen erhalten sein können. Dieselben erreichen manchmal Mannskopfgrösse und darüber und sind von markartig weicher Consistenz. Von mehreren Seiten ist auf den Glycogengehalt der Nierensarkome hingewiesen worden. Zuweilen finden sich Combinationen von Sarkomen mit myomatösen Bildungen und zwar sowohl mit glatten als auch mit quergestreiften Muskelfasern (Leiomyosarkom und Rhabdomyosarkom).

Als häufigste epitheliale Neubildungen in der Niere kommen Geschwülste vor, deren Abstammung von abgesprengten und verlagerten Nebennierenkeimen zuerst von Grawitz richtig erkannt wurde, nachdem dieselben früher teils als Lipome teils als Carcinome bezeichnet worden waren. Ihrer Genese entsprechend benennt man dieselben als Hypernephrome oder als struma lipomatodes renis aberrata. Sie kommen in Form hanfkorngrosser Knötchen bis zu mannskopfgrossen Tumoren vor und zeichnen sich gelegentlich durch ihre Bösartigkeit aus, die sich in multipler Metastasenbildung in den verschiedensten Körperorganen kundgibt. Mikroskopisch zeigen dieselben im Allgemeinen einen adenomatösen Bau, sie setzen sich zusammen aus sehr grossen epithelialen Zellen mit grossen blassen, bläschenförmigen Kernen. Ihr Protoplasmaleib ist gewöhnlich von zahllosen Fetttropfen dicht durchsetzt, da sie eine exquisite Neigung zu fettiger Degeneration besitzen (wesshalb auch die vielfache Verwechslung mit Lipomen). Ihr Stroma ist meist sehr zart, von vielen dünnwandigen Gefässen durchzogen, in denen oft Zerreissungen zu grossen Blutungen Veranlassung geben.

Von sonstigen epithelialen Geschwülsten kommen primär in der Niere Adenome und Carcinome vor (bezügl. des histolog. Baues vergl. Allg. Teil, Geschwülste).

## Harnblase.

Als häufigste Veränderung trifft man in der Harnblase katarrhalische Zustände, welche auf

## Tafel 92.

**Fig. I. Tuberculose der Nebenniere.** Vergr. 65.

1. Erhaltenes Nebennierengewebe.
2. Zusammengeflossene, käsige Centren.
3. Randzone der confluierten Tuberkel mit Rundzellen, epithelioiden- und Riesenzellen.

**Fig. II. Diphtheroide Cystitis.** Vergr. 92.

1. Erhaltenes Epithel.
2. Oberflächlichste Muskellage.
3. Infiltrierte Submucosa.
4. Ueber das Schleimhautniveau überragender, aus nekrotischen Massen, Leukocyten und Fibrin bestehender Schorf.

---

ein Eindringen von Mikroorganismen von der Urethra her zurückzuführen sind. Die Schleimhaut erscheint dabei diffus geschwellt, insulär gerötet, namentlich in der Umgebung des Trigonum. Der die Blase erfüllende Harn pflegt besonders in den tieferen Schichten dick und trüb zu sein.

Die einfache katarrhalische Cystitis zeichnet sich bei der mikroskopischen Untersuchung durch hochgradig vermehrte Desquamation der Epithelien und einen auffallend vermehrten Gehalt der ganzen Schleimhaut an Leukocyten aus. Oft trifft man solche sehr zahlreich auf der Durchwanderung zwischen den Epithelzellen liegend. In der Submucosa sind grosse follikelähnliche Bildungen von Rundzellenanhäufungen zu sehen; die Gefässe sind maximal dilatiert und mit roten Blutkörperchen gefüllt.

Unter der Einwirkung von gewissen chemischen Agentien, namentlich aber bei langdauernden Harnstauungen in der Blase durch behinderten Harnabfluss in Folge von Stricturen etc. sowie bei der Bildung von Concrementen in der Blase kommt es zu einer nekrotisierenden Entzündung der Blasenschleimhaut, welche vielfach auch als diphtheritische oder besser diphtheroide Cystitis bezeichnet wird. Sie geht stets mit grösseren oder kleineren Verschorfungen der Mucosa einher; die Schorfe heben sich als dunkelrote oder, nach ihrem Zerfall graurote, geschwellte Partien von ihrer Umgebung ab und zeigen auf der Oberfläche oftmals sandkorn-




Fig. 1.

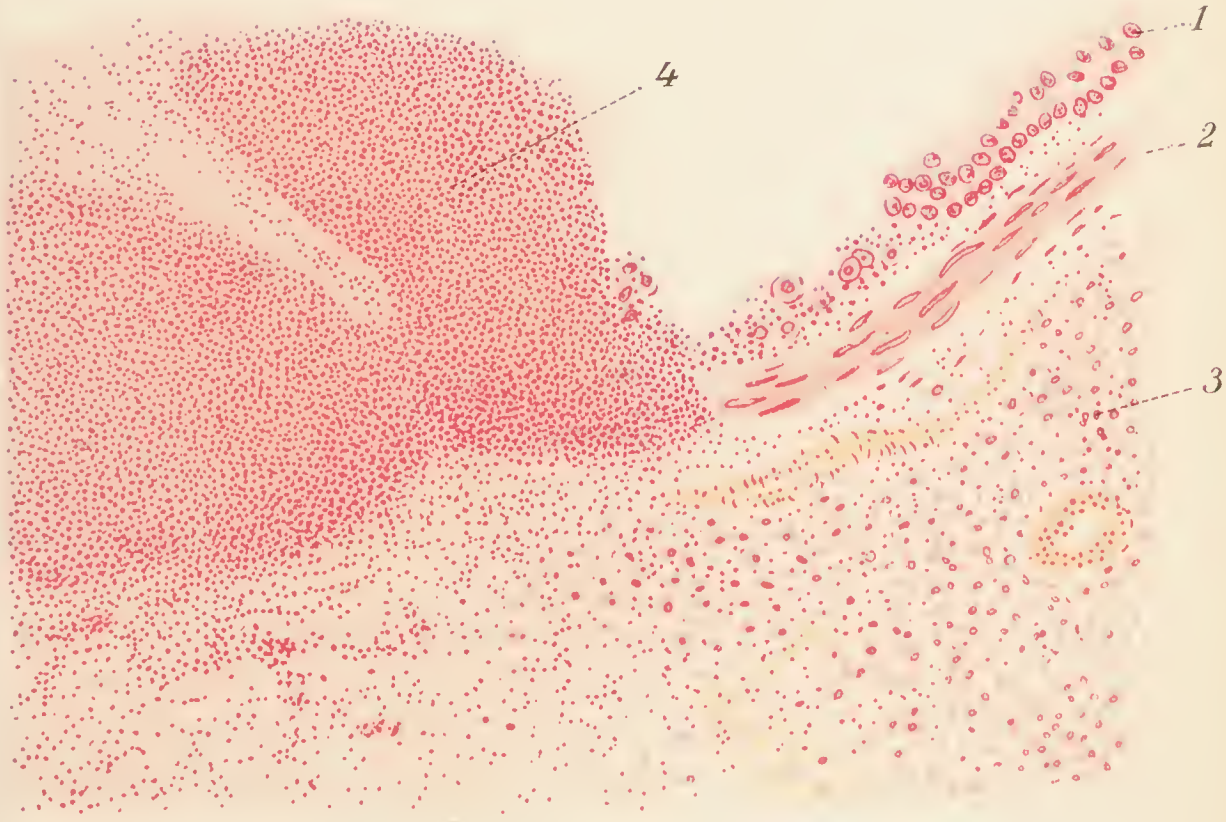


Fig. 2.

Lith. Anst F. Reichhold, München.

artige Concretionen durch Niederschläge von Tripelphosphaten. Im mikroskopischen Bild (Taf. 92, Fig. II) findet sich meistens eine ziemlich scharfe Grenze zwischen der annähernd normalen Schleimhaut und den veränderten Partien. Im Bereich des letzteren ist die mucosa und gewöhnlich auch die muscularis mucosae sowie auch ein Teil der submucosa vollkommen nekrotisch, die Zellkerne hier nicht mehr erkennbar, an ihrer Stelle liegt eine ungeheure Anhäufung von Leukocyten, zwischen denen oft ein ziemlich dichtes Fibrinnetz nachweisbar ist. Auch die tieferen Schichten der submucosa und selbst die muscularis können von Leukocytenanhäufungen dicht durchsetzt sein. Zuweilen wird der so gebaute Schorf durch beigemischte rote Blutkörperchen in Folge von Arrosion oberflächlicher Gefässe dunkelrot gefärbt. Unter fortdauernder Infiltration von Leukocyten an den Rändern kann die ganze nekrotische Schleimhautpartie weiterhin demarkiert und losgestossen werden, so dass eine geschwürige Fläche entsteht. Taf. 92. Fig. II.

Nicht selten wird in der Blase Schleimhauttuberculose beobachtet und zwar sowohl bei allgemeiner Miliartuberculose wie besonders bei localisierter Tuberculose des uropoëtischen Systems. Im ersteren Falle kommt es meistens zur Bildung von multiplen, feinen Knötchen von subepithelialem Sitz. Bestehen dieselben längere Zeit, so haben sie die Neigung mit ihren käsigen Centren sich nach der Oberfläche auszubreiten, gegen dieselbe durchzubrechen und geben so Veranlassung zur Bildung von „lenticulären“ Geschwürchen. Bei allgemeiner Urogenitaltuberculose finden sich ganz gewöhnlich grössere tuberculös-geschwürige Flächen mit käsigem Grunde, in dem durch fortschreitende Knötchenbildung der Process in die Tiefe greift. Selbst die muscularis der Blasenwand kann von der Tuberkelbildung invadiert werden.

Auch bei Leukämie finden sich sehr häufig typische Veränderungen in der Blase in der Form von manchmal ziemlich ausgedehnten leukämischen Infiltraten der Schleimhaut, durch die es bis zu einer vollständigen

stellenweisen Verdrängung des Epithels kommen kann. Man sieht dann das stratum proprium der Blasenmucosa sehr dicht von Lymphocyten infiltriert, die Epithelien von eben solchen durchsetzt, auseinandergedrängt, gelegentlich vollkommen durchwuchert, so dass die Lymphomknötchen frei an die innere Oberfläche heranragen.

Von Geschwülsten kommt in der Blase am häufigsten das papilläre Fibrom vor, welches seinen Ausgangspunkt von einer Wucherung des Bindegewebes des stratum proprium nimmt.

Durch das Längswachstum derselben wird das Epithel an einer Stelle in die Höhe gehoben und durch die baumförmige Verzweigung der Fasern vielfach handschuhfingerförmig eingestülpt, wodurch ein ziemlich complicierter, zierlich verästelter Bau dieser Tumoren zu Stande kommt. Das Stroma ist gewöhnlich der Träger von zahlreichen, ausserordentlich feinwandigen Gefässen, durch deren Zerreissung es manchmal zu sehr ausgedehnten, selbst lebensgefährlichen Blutungen kommen kann.

Losgestossene Stückchen von der Oberfläche solcher Zottenpapillome können mit dem Harn nach aussen entleert werden, wodurch die mikroskopische Diagnose intra vitam sicher gestellt werden kann. Das Epithel ist an solchen Fetzen häufig nicht mehr in ganzer Ausdehnung intact, sondern partiell abgeschuppt und die Oberfläche mit Incrustationen von Erdsalzen bedeckt. Soweit das Epithel aber noch vorhanden ist, zeigt es den typischen mehrschichtigen Bau wie in der normalen Blase.

Unter Umständen können sich aus diesen an und für sich gutartigen Zottenpapillomen durch Wucherung des Epithels nach der Tiefe zu gegen die muscularis papilläre Carcinome entwickeln.

## Harnröhre.

Eine der häufigsten Veränderungen der männlichen Harnröhre, welche allerdings verhältnismässig selten Gegenstand anatomischer Untersuchung wird, ist die

acute katarrhalische Urethritis, welche durch Invasion der Schleimhaut durch die specifischen Erreger der Gonorrhoe bedingt wird.

Der acute Harnröhrentripper praesentiert sich bei mikroskopischer Untersuchung als heftiger Katarrh, verbunden mit eitriger Entzündung der Schleimhaut. Die Erscheinungen pflegen in den verschiedenen Abschnitten der Harnröhre verschieden stark ausgeprägt zu sein. Während der vordere Teil, die fossa navicularis, welche mit vielschichtigem Plattenepithel ausgekleidet ist, der Invasion der Gonokokken erheblichen Widerstand entgegensetzt, vermögen dieselben in den hinteren Abschnitten, welche geschichtetes Cylinderepithel tragen, leichter zwischen die einzelnen Zellen einzudringen. In Folge dessen findet hier eine sehr lebhafte Losstossung sowohl der oberflächlichen Lagen als auch der tieferen, sogenannten Ersatzschichten statt; die einzelnen Zellen erscheinen in ihrem Zusammenhang gelockert, die oberen sind getrübt, ihre Kerne zum Teil verschwunden, vielfach sind im Innern ihres Zellleibes Haufen von typischen Gonokokkenpärchen nachweisbar. Die letzteren lassen sich durch das ganze Epithel hindurch bis in das stratum proprium hinein verfolgen; überall sind grosse Anhäufungen von Leukocyten um dieselben herum sichtbar, wie solche auch massenhaft auf der Durchwanderung durch die Deckzellenlage begriffen sind. Besonders die Littre'schen Drüsen sind häufig der Sitz von grösseren Anhäufungen der Mikroorganismen, weil dieselben hier durch den die Harnröhre berieselnden Harnstrahl nicht so leicht fortgespült werden können.

Man findet ihr Lumen oft von desquamierten Epithelien und Leukocytenanhäufungen ganz ausgefüllt, in beiden Zellarten sind Gonokokken bisweilen in grossen Mengen eingeschlossen.

Viel häufiger werden chronische Entzündungszustände, wie solche sich im Anschluss an acute Urethralblennorrhoeen entwickeln, in der Leiche angetroffen. Die mucosa der Urethra erscheint dann an einzelnen

Stellen verdickt, fühlt sich derb an, unter derselben sind knötchenförmige Einlagerungen abtastbar, zuweilen finden sich circuläre Verengerungen des Urethrallumens, namentlich im Bereich der pars membranacea; in hochgradigen Fällen können diese Stricturen zu fast vollständigem Verschluss der Harnröhre führen. Mikroskopisch lassen sich in diesen Fällen besonders bedeutende Veränderungen im Bereich der tieferen Schleimhautschichten manchmal bis an das corpus cavernosum urethrae heranreichend constatieren in Form von schwieligfibrösen Einlagerungen, An Stelle des lockeren, an elastischen Fasern reichen Bindegewebes treten oft ziemlich scharf umschriebene Lager von kernarmem, dichtfaserigem, fibrösem Gewebe, in dessen Bereich die elastischen Elemente nahezu ganz untergegangen sind. In der Umgebung dieser Schwielen finden sich bisweilen noch Infiltrate von Rundzellen. Aber auch an dem Epithelüberzug sind gewöhnlich Veränderungen vorgegangen. Manchmal erscheint derselbe über ausgedehnteren Narben abgeflacht, glatt, atrophisch, sehr niedrig, die Zelllagen verringert, die Einzelzellen abgeplattet; bisweilen aber findet eine eigentümliche Metaplasie des Epithels mit partieller Verhornung desselben statt. Aus dem bindegewebig verdickten stratum proprium erhebt sich ein förmlicher Papillarkörper, der das Epithel vor sich hertreibt, so dass es über das Niveau seiner Umgebung vorragt. An Stelle der oberflächlichen Cylinderzellenschicht in der pars pendula der urethra sind grosse platte Epithelien vom Charakter der Zellen aus dem rete Malpighii getreten, die in den oberen Schichten Einlagerungen von feinen Keratohyalinkörnchen und -Klümpchen zeigen und sich nach oben in ganz dünne Hornplättchen fortsetzen, so dass das Mucosaepithel hier von einem wirklichen stratum corneum überlagert wird. Diese Keratosis urethrae, wie der Process genannt wird, kommt oft ganz scharf umschrieben vor. Makroskopisch erscheinen die befallenen Stellen als circumscripte weisse Flecken, welche beim ersten Anblick Veranlassung zu Verwech-

selungen mit pseudomembranösen Auflagerungen geben können, doch lassen sie sich natürlich nicht von der Unterlage abheben.

Von Geschwülsten kommen sowohl an der männlichen wie an der weiblichen Harnröhre und zwar in der Nähe deren äusserer Mündung, gewöhnlich im Anschluss an länger dauernde Reizzustände, wie sie durch gonorrhoische Infektion unterhalten werden, papilläre Fibrome vor, welche hier meistens als spitze Condylome bezeichnet werden. Dieselben bestehen aus einem fingerförmig verzweigten Stroma, welches oftmals sehr gefässreich ist und aussen von einem vielschichtigen Plattenepithel bedeckt wird. In demselben sind gewöhnlich die Stachel- und Riffzellen des rete Malpighii besonders schön ausgebildet, vielfach sind zwischen den Epithelien durchwandernde Leukocyten anzutreffen.

## Nebennieren.

Die Nebennieren bestehen aus einer bindegewebigen Kapsel und aus dem eigentlichen Parenchym; erstere sendet trabeculäre Bälkchen in das Innere des Organes hinein. Das Parenchym lässt sich schon makroskopisch in eine hellere Rindensubstanz und eine dunklere Marksubstanz scheiden. In der Rinde erkennt man im Schnitt 3 Zonen:

Eine äussere aus rundlichen Zellballen bestehende, die sog. zona glomerulosa, eine breite mittlere, in welcher die Parenchymzellen zu langen parallelen säulenförmigen Strängen angeordnet sind, die zona fascicularis und eine innere schmale Zone, in welcher kleinere Zellhäufchen regellos von einem netzförmigen Bindegewebe umschlossen sind, die zona reticularis. Die Zellen selbst sind grosse, rundliche, protoplasmareiche Gebilde mit hellen Kernen. Die Marksubstanz zeichnet sich durch die Ablagerung von Pigment aus und wird gebildet aus feinkörnigen, polygonalen Zellen, von denen man annimmt, dass sie dem sympathischen Nervensystem angehören Sie sind in runden oder länglichen Strängen angeordnet und diese netzartig untereinander verbunden. In der Marksubstanz liegt ein ausserordentlich dichtes Nervengeflecht aus dem plexus coeliacus stammend.

Die häufigste Veränderung der Nebennieren, welcher wir am Sectionstisch begegnen, ist die Tuberculose dieser Organe. Bekannt ist die Coincidenz dieser Veränderung mit intensiver bräunlicher Pigmentierung

der Haut, ein Symptomencomplex, welcher als morbus Addisonii bezeichnet wird. Die Tuberculose kommt entweder in Form umschriebener, kleiner Knötchen bei allgemeiner Miliartuberculose oder noch häufiger als grossknotige Tuberculose mit der Neigung zu ausgedehnter Verkäsung vor. Zumeist nehmen die Granulome ihren Ausgangspunkt von der inneren Rindenschicht und breiten sich von hier aus gleichmässig gegen die äussere Rinde und die Marksubstanz aus (Taf. 92, Fig. I). Auch hier kann man in jungen Stadien deutlich verfolgen, dass die Parenchymzellen selbst zur Bildung von epithelioiden Tuberkelzellen mitverwandt werden. Die grossknotige Tuberculose mit ausgedehnter Verkäsung ist histologisch ohne Interesse.

Taf. 92. Fig. I.

Auch die Syphilis kann namentlich bei der congenitalen Form der Nebenniere charakteristische Veränderungen setzen. Man trifft bisweilen bei hereditär luetischen Neugebornen am Uebergang der Rindensubstanz in die Marksubstanz circumscripte miliare Knötchen mit käsigem Zerfall im Innern, ferner zwischen den Schläuchen des stratum fasciculare zellreiches, neugebildetes Bindegewebe sowie aus epithelioiden Zellen aufgebaute Granulome (Oberndorfer).

## Männliche Genitalien.

Die Prostata besteht aus einem bindegewebigen Stroma, in welches glatte Muskelfasern in beträchtlicher Anzahl eingebettet sind, jedoch normaler Weise so, dass die Fasern nirgends zu grösseren Bündeln und Conglomeraten zusammentreten, sondern ziemlich isoliert verlaufen. Dazwischen sind Drüsen von verzweigt tubulösem Bau eingesenkt, deren Ausführungsgänge im colliculus seminalis münden. Die Drüsenzellen bestehen aus niedrigen Cylinderzellen, welche in einfacher Lage einer Basalmembran aufsitzen. Die Ausführungsgänge besitzen mehrschichtiges, cylindrisches Epithel wie die Harnröhre.

### Hoden und Nebenhoden.

Die Hoden sind tubulöse Drüsen, welche von einer sehr festen Bindegewebskapsel, der tunica albuginea, umschlossen werden. Die innere Schicht der letzteren ist reich an Blutgefässen und wird deshalb auch als tunica vasculosa bezeichnet. Von der Kapsel strahlen bindegewebige Septen in das Innere, durchsetzen

das ganze Organ und vereinigen sich schliesslich in einer dichteren Anhäufung von fibrillärem Gewebe, dem sogenannten Mediastinum testis. Von den Septula geht ein feineres reticuläres Gewebe aus, welches als Zwischensubstanz die Saamenkanälchen selbst umspinnt. Das Stroma enthält ausser den Bindegewebsfasern und Zellen grosse protoplasmareiche Zellelemente in wechselnder Zahl, die sogenannten Zwischenzellen (von Jakobson als Plasmazellen bezeichnet), welche bei erwachsenen Männern häufig Fett- und Pigmentkörnchen sowie auch crystallähnliche Körper beherbergen können. Die Hoden- oder Saamenkanälchen verlaufen zwischen den Septula, indem sie wahrscheinlich mit blinden Enden beginnend in zahlreichen Windungen als tubuli contorti die Zwischenräume ausfüllen und an deren dreieckigen Spitzen in die tubuli recti übergehen, welche sich im rete testis Halleri sammeln. Die tubuli contorti bestehen aus einer äussern bindegewebigen Wand, einer homogenen membrana propria und aus einer inneren mehrschichtigen Epithellage. Letztere zeigt einen complicierten Bau. Zu äusserst, der Basalmembran am nächsten liegen die hellen Sertoli'schen Zellen, an diese grenzen im thätigen Organ die Saamenfäden producierenden Zellen, die Spermatogonien, grosse cubische Elemente, deren Kerne häufig in mitotischer Teilung getroffen werden. Sie wachsen gegen das Lumen vor und vermehren sich zu den Spermatocyten, diese wiederum schieben ihre Abkömmlinge, die Spermatiden, gegen das Innere des Kanälchens und aus ihnen werden durch Umwandlung des Kernes und Protoplasmaleibes die Spermatozoen oder Spermatosomen.

Die tubuli recti haben nur eine Basalmembran und ein einschichtiges cubisches Epitel.

Aus den ductuli efferentes geht der Nebenhoden hervor, dessen Gänge sich aus einer Schicht cubischer und cylindrischer Zellen mit Flimmern und aus einer mit glatten Muskelfasern untermischten Bindegewebslage aufbauen. Auch der ductus deferens epididymidis trägt flimmerndes Cylinderepithel.

## Prostata.

Schon normaler Weise findet man namentlich bei älteren Leuten in der Prostata und zwar entweder in erweiterten Drüsentubuli oder noch häufiger in den Ausführungsgängen Concremente von sehr verschiedener Grösse. Ihr Umfang schwankt zwischen mikroskopisch kleinen bis zu über hirsegrossen Körnchen. Dieselben zeigen auf dem Durchschnitt einen deutlich concentrisch geschichteten Bau. Sie sind von rundlicher ovaler oder wetzsteinähnlicher Form und geben eine der

## Tafel 93.

**Fig. I. Hypertrophie der Prostata.** Vergr. 54.
1. Reste von Prostatadrüsen.
2. Stark verbreiterte und sehr vermehrte Muskelbündel.

**Fig. II. Tuberculose der Prostata.** Vergr. 65.
1. Erweiterter Drüsengang.
2. Concentrisch geschichtete Prostataconcremente (sogenannte corpora amyloidea).
3. Riesenzellen.
4. Confluierte Tuberkel mit epithelioiden, radiär gestellten Zellen.

---

amyloiden Substanz ähnliche Reaction (Taf. 93, Fig II). Zuweilen sind diese Concremente in sehr grosser Anzahl vorhanden, die erweiterten Drüsenlumina mit denselben förmlich ausgestopft. Grössere Prostatasteine können die Ausführungsgänge vollständig verlegen.

Acute Entzündungen der Prostata entwickeln sich sehr häufig im Anschluss an gonorrhoische Infection der Harnröhre. Sie äussern sich durch diffuse Volumszunahme und stärkere Succulenz des Organes. Mikroskopisch findet man dabei das Bild eines eitrigen Katarrhs in den Drüsentubuli; dieselben sind mit desquamierten Epithelien und Leucocyten gefüllt. Auch im Stroma und in der Musculatur können sich Leukocyten anhäufen, ja es kann zu circumscripten eitrigen Einschmelzungen, zum Prostataabsceß kommen, wenn die Infection eine besonders heftige, oder die Entleerung der verstopften Drüsen unmöglich ist.

Im höhern Alter kommt es sehr häufig zur Vergrösserung der Prostata, welche unter Umständen erhebliche Schwierigkeiten für den Abfluss des Harnes bereiten kann, namentlich wenn der mittlere Prostatalappen (Home'scher Lappen) ergriffen wird. Die Prostatahypertrophie kann bedingt sein entweder durch eine Zunahme der Drüsensubstanz bei vermehrtem Längenwachstum der tubuli, wobei dieselben sich in Windungen legen können, oder noch weit häufiger durch eine Zunahme der musculären Elemente. An Stelle der isolierten Muskelfasern und Bündel trifft man dann sehr ausgedehnte Lagen glatter Muskelsubstanz. Auch

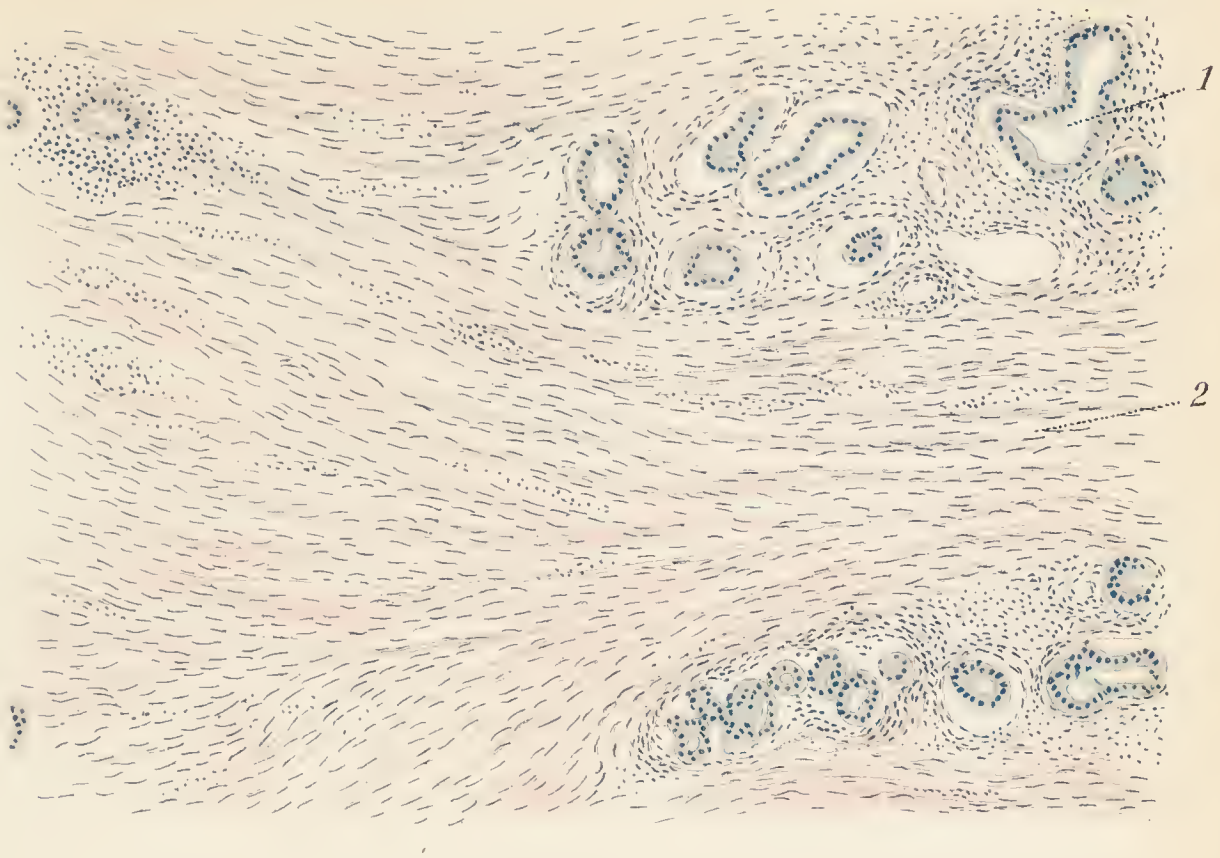


Fig. 1.

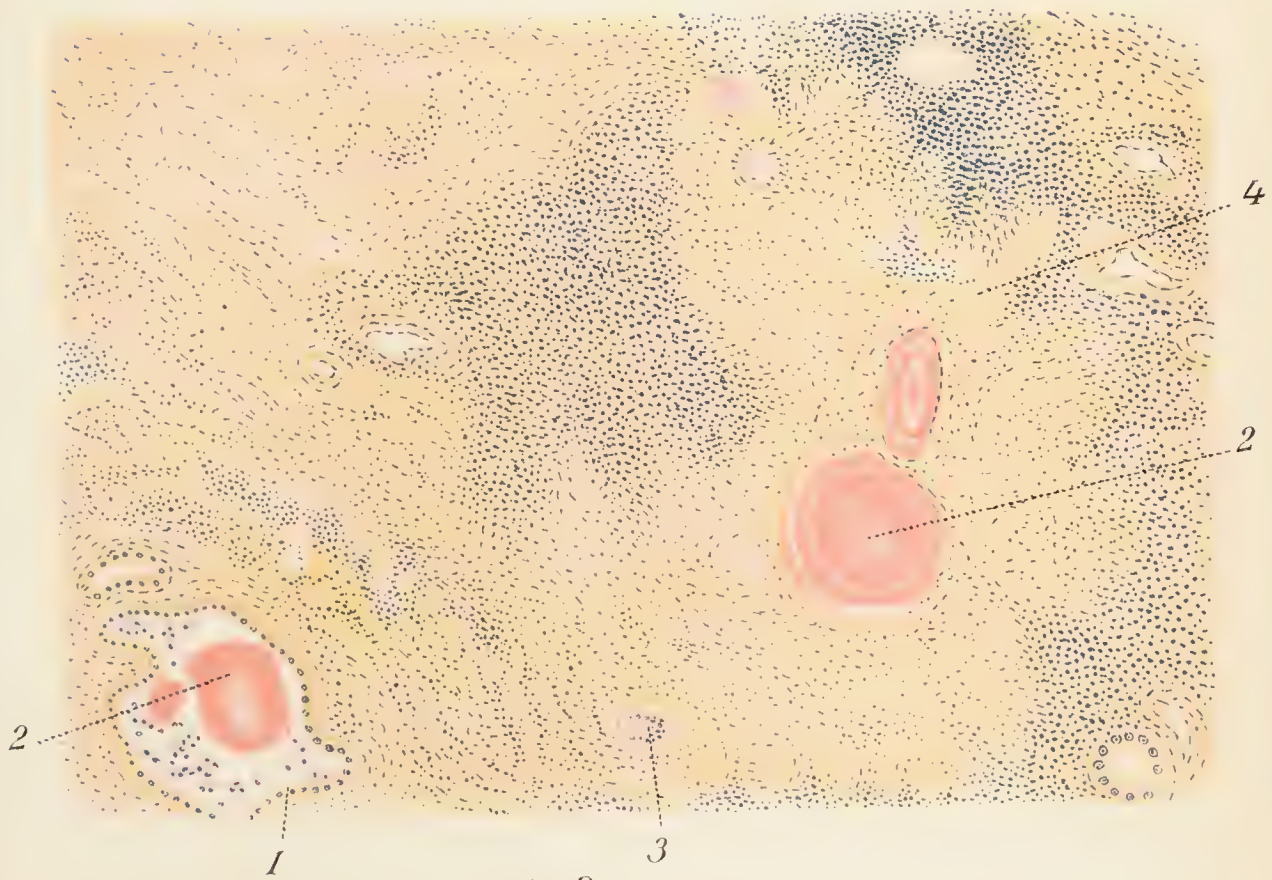


Fig. 2.

Lith. Anst. F. Reichhold, München.

können die einzelnen Muskelfasern selbst vergrössert sein. Unter dem Einfluss dieser Muskelzellwucherung kommt es natürlich zu einer relativen oder auch zu einer absoluten Abnahme der Drüsensubstanz; man sieht dann in vielen Gesichtsfeldern nur mehr glatte Musculatur; durch concentrische Schichtung der Muskelfasern bilden sich förmliche umschriebene Myome aus, während die Drüsensubstanz ausserordentlich zurücktritt, die einzelnen tubuli eng und zusammengepresst erscheinen (Taf. 93, Fig. I). Taf. 93. Fig. I.

Bei gleichzeitiger Urogenitaltuberculose wird häufig auch die Prostata tuberculös inficiert, wobei die Knötchen ihren Ausgangspunkt manchmal von dem Inneren von Prostatadrüsen zu nehmen scheinen, nachdem die Bakterien durch die Ausführungsgänge in dieselben eingedrungen sind. Bisweilen können grosse käsige Einlagerungen, ja selbst Verkäsungen eines ganzen Prostatalappens zu Stande kommen.

Auch entzündliche Processe im Hoden kommen bisweilen bei Infectionskrankheiten vor, namentlich entsteht gelegentlich bei epidemischer Parotitis auf metastatischem eine acute Orchitis, welche mit diffuser Infiltration des Zwischengewebes beginnt, allmälig zu einer eitrigen Einschmelzung und Abscedierung führen kann. Es finden sich zuerst im Zwischengewebe Ansammlungen von Leukocyten, welche weiterhin auf die Basalmembran der Saamenkanälchen übergreifen. Eiterkörperchen schieben sich zwischen tunica propria und das Epithel ein, durchsetzen letzteres, dann findet eine Lockerung von Epithelzellen auf ihrer Unterlage statt. Das Lumen wird von desquamierten Epithelien und Eiterkörperchen erfüllt und schliesslich die Saamenkanälchen vollkommen zerstört. Es kann auch zu einem Durchbruch der Abscesse nach aussen und zu einer Verlötung der beiden Blätter der tunica vaginalis kommen. Umgekehrt können eitrige Processe bisweilen sich von der Scheidenhaut des Hodens auf dessen Parenchym fortsetzen, namentlich wenn infolge von Offenbleiben des Inguinalkanales bei bestehender Peritonitis eine Senkung des eitrigen Ex-

## Tafel 94.

**Fig. I. Atrophie des Hodens mit Wucherung der „Zwischenzellen".** Vergr. 80.

1. Sehr stark vermehrte, zu zusammenhängenden Inseln confluierte Zwischenzellen. Das Stroma verdickt, die Saamenkanälchen sehr geschwunden.

**Fig. II. Altersatrophie des Nebenhodens.** Vergr. 80.
Stroma vermehrt, Saamenkanälchen geschwunden, ihr Epithel an der dem lumen zugekehrten Seite mit reichlich bräunlichem Pigment erfüllt.

---

sudates gegen das Skrotum zu stattfindet. Die tunica albuginea ist dabei stark aufgelockert, zwischen den Fibrillen finden sich reihenförmig gestellte Leukocyten, welche in den Septula fortschreiten und von hier allmälig in das Stroma und selbst auf die Hodenkanälchen übergehen.

Eine eigentümliche Form von Hodenentzündung hat Chiari bei Variola gefunden. Diese Orchitis variolosa zeichnet sich durch die Bildung multipler Nekroseherde in den Hoden aus, welche schon makroskopisch als gelbliche Flecken von Hirsekorn- bis zu Erbsengrösse deutlich erkennbar sind. Im mikroskopischen Präparat finden sich im Centrum dieser Herde vollkommen kernlos gewordene Saamenkanälchen, in denen das Epithel desquamiert und in einzelnen Schollen in's Lumen der Basalmembran verlagert ist. Gegen die Peripherie zu finden sich Ansammlungen von feinen Kerntrümmern und dichte Anhäufungen von Leukocyten, ohne dass es aber dabei zu einer eigentlichen Abscedierung zu kommen braucht. Auch das Zwischengewebe ist im Centrum der Herde kernlos und nekrotisch, gegen die Peripherie zu von Leukocyten auf weitere Strecken durchsetzt. In seltenen Fällen finden sich in Gefässen Ansammlungen von Kokken.

Entzündliche Processe in den Nebenhoden sind am häufigsten fortgeleitet von der Urethra und Prostata nach gonorrhoischer Infection. Auch hier kann es zur Bildung von Abscessen mit ausgedehnter eitriger Einschmelzung kommen; dieselben können eindicken und stellen dann eine trockene, käsige Masse dar, welche

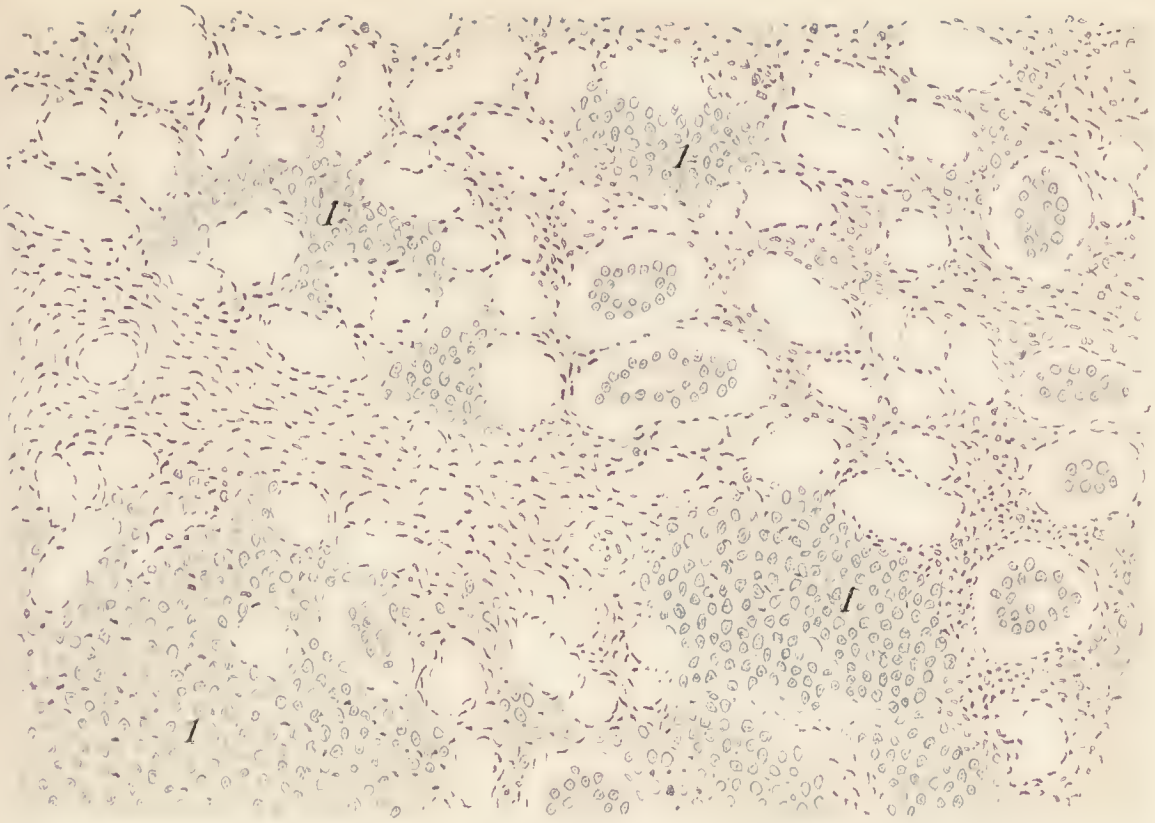


Fig. 1.

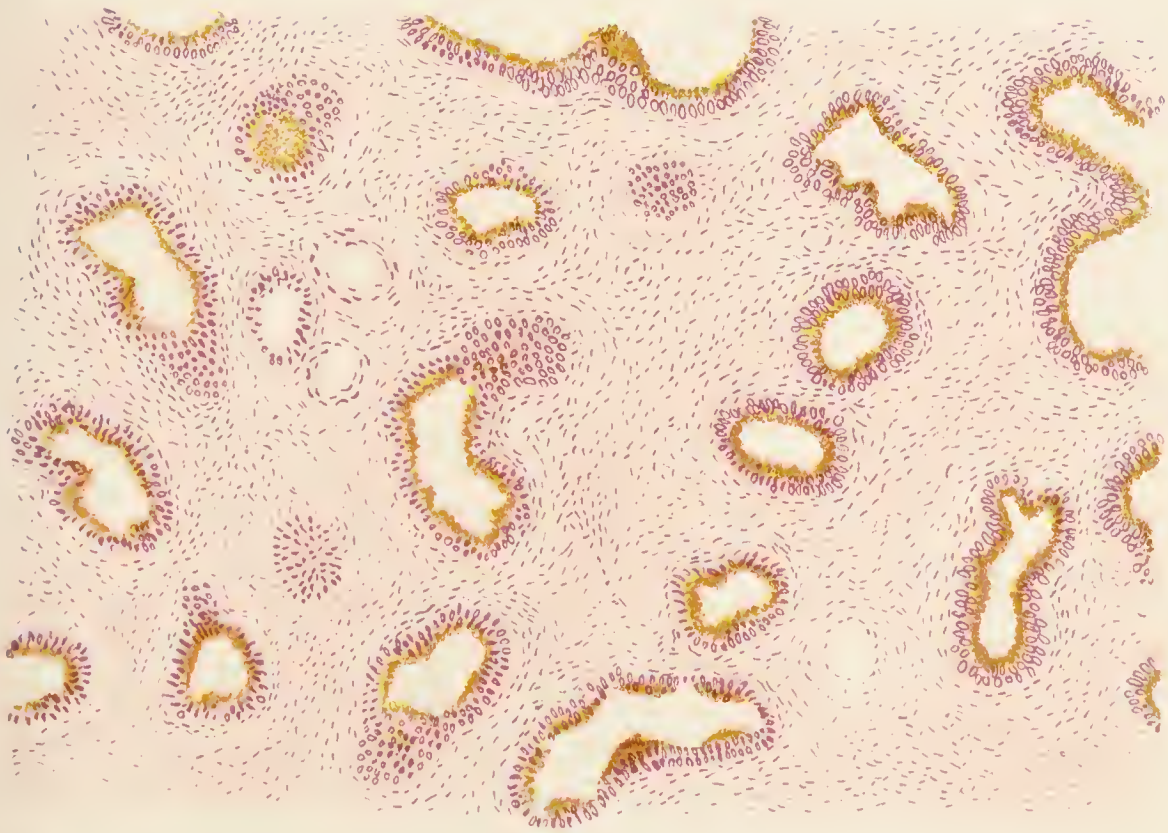

Fig. 2.

Lith. Anst F. Reichhold, München.

von fibrillärem Gewebe umgeben wird (sogenannte „Trippertuberkel“). Sehr häufig kommt es dabei zu interstitiellen Entzündungen im Stroma der Epidydimis mit Compression der Nebenhodenkanälchen bis zur vollständigen Unwegsamkeit der abführenden Saamenkanäle. Manche Fälle von Azoospermie verdanken ihre Entstehung einer derartigen chronischen Entzündung im Gewebe der Nebenhoden.

Im höhern Alter verfällt das Hodengewebe häufig atrophischen Processen. Dieselben äussern sich bei mikroskopischer Untersuchung in fortschreitender Zunahme des interstitiellen Gewebes mit Umschnürung der Saamenkanälchen und allmäliger Atrophie derselben.

Die membrana propria der Saamenkanälchen geht zu Grunde, das Bindegewebe wuchert in deren Lumen ein und bringt das meist schon vorher stark atrophische Epithel zum vollständigen Schwund. Zuweilen sieht man in solchen atrophischen Hoden vereinzelte Saamenkanälchen noch erhalten, aber an Stelle der Basalmembranen sind dicke, concentrisch faserige Bindegewebslamellen getreten. Das Hodengewebe wird hiedurch sehr derb; infolge der Ablagerung von bräunlichen Farbstoffkörnchen oft dunkel pigmentiert, die Hodenkanälchen lassen sich von der Schnittfläche nicht mehr ausziehen. Taf. 94. Fig. II.

Auch im Nebenhoden treten altersatrophische Erscheinungen mit Vermehrung des Zwischengewebes, Schwund und Abplattung des Epithels und Ablagerung bräunlicher Pigmentkörnchen im letzteren auf. (Taf. 94; Fig. II.)

Eine besondere Form der Atrophie des Hodens wird bedingt durch eine hochgradige Zunahme der normalerweise im Interstitium gelegenen, oben erwähnten „Zwischenzellen“. Während dieselben in dem gesunden Organ nur vereinzelt oder in kleinen Häufchen in das Interstitium eingestreut erscheinen, finden sich bisweilen sehr grosse inselförmige Anhäufungen dieser protoplasmareichen, hellkernigen Zellen. Dieselben verlieren dabei ihre ursprünglich rundliche Gestalt, platten sich gegenseitig zu polygonalen Formen ab, so dass

## Tafel 95.

**Fig. I. Tuberculose des Hodens.** Vergr. 65.
1. Erhaltenes Hodengewebe.
2. Confluierte Tuberkel mit zahlreichen Riesenzellen. Dazwischen noch Reste (3) von zerstörten Saamenkanälchen.

**Fig. II. Gummöse Orchitis.** Vergr. 25.
1. Stark geschwundene, verödete und comprimierte Saamenkanälchen.
2. Fibröse Scheide des verkästen Gummaknotens.
3. Arterielle Gefässe mit hochgradig gewucherter Intima.

---

ihre Ansammlungen ein leberähnliches Gefüge aufweisen. Sie können weitaus den grössten Teil des Organgewebes ausmachen; ihre Anhäufungen sind von sternförmiger Gestalt, die Ausläufer verlieren sich in das umgebende
Taf. 94. Fig. I. Stroma; die Hodenkanälchen selbst können in höheren Graden nur mehr ganz vereinzelt vorhanden sein, ohne dass aber Atrophieerscheinungen an ihnen sichtbar zu sein brauchen. Zuweilen findet sich diese merkwürdige Wucherung schon bei jugendlichen Individuen. Ueber ihre Genese und Bedeutung ist nichts bekannt. Bei perniciöser Anämie und bei allgemeiner Haemochromatose können die vermehrten Zwischenzellenlager ähnlich wie bei gewissen Tieren (Eber) mit Pigmentkörnchen dicht beladen sein und dem Organ schon makroskopisch ein dunkelbräunliches Aussehen verleihen. Hansemann fand bei winterschlafenden Tieren während des Schlafes einen Schwund und nach Ablauf desselben eine Vermehrung der Zwischenzellen.

Hoden und Nebenhoden sind häufig der Sitz von infectiösen Granulomen, wobei Tuberkel sich primär vorzugsweise im Nebenhoden etablieren und erst später auf den Hoden übergreifen, während gummöse Einlagerungen häufiger im Hodengewebe selbst primär beobachtet werden.

Die Tuberculose des Hodens präsentiert sich in zwei verschiedenen Formen je nach ihrem Ausgangspunkt. Bei allgemeiner Miliartuberculose entstehen embolische Hodentuberkel, die ihren ursprünglichen Sitz natürlich im Interstitium haben und erst bei weiterem

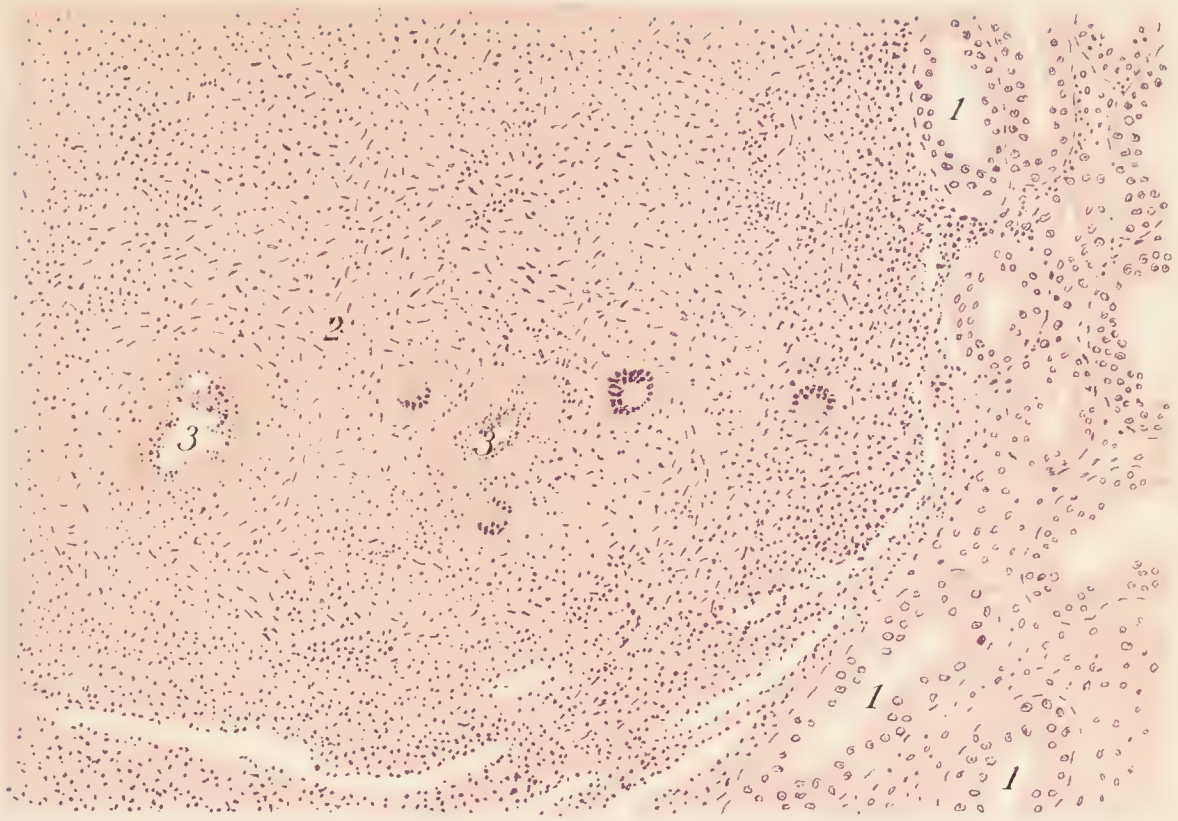


Fig. 1.

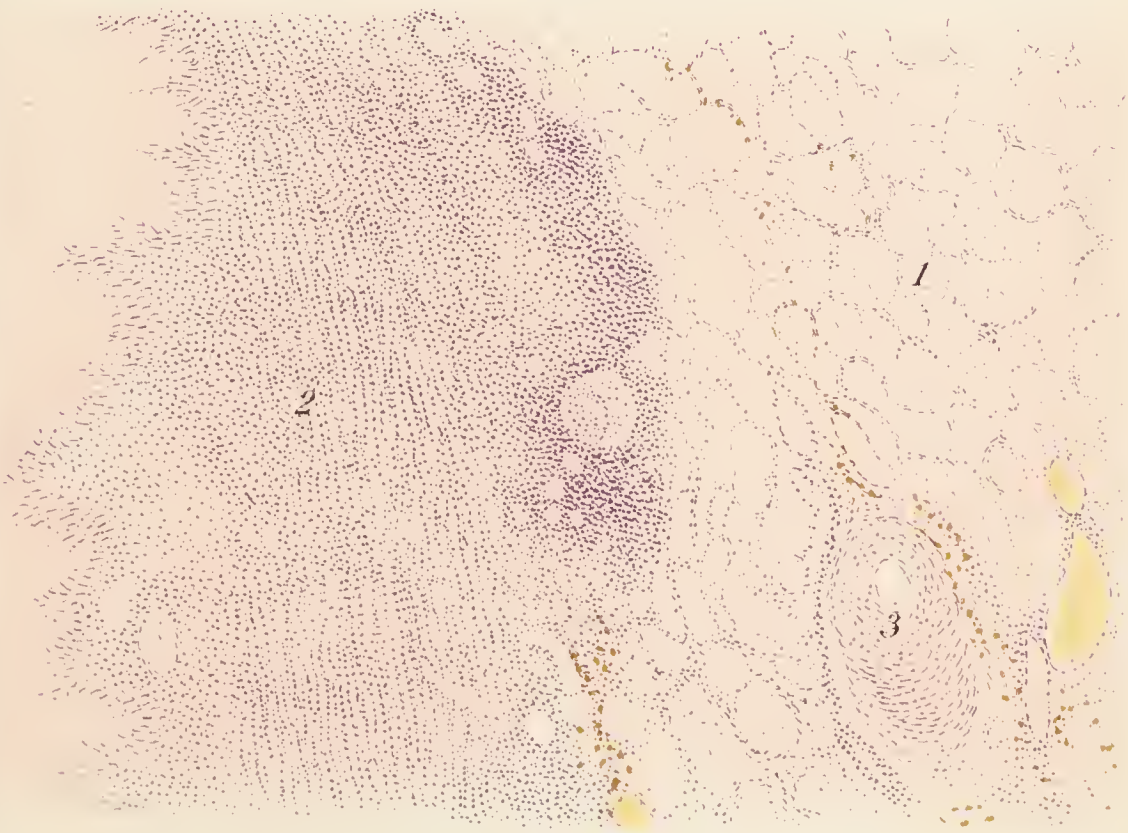


Fig. 2.

Lith. Anst F. Reichhold, München.

Wachstum auf die Saamenkanälchen übergreifen. Bei der weit häufigeren, fortgeleiteten Hodentuberculose, bei bestehender Urogenitaltuberkulose, erfolgt die Infection von den ableitenden Saamenwegen aus und der primäre Sitz der Knötchen ist die Wandung der Hodenkanälchen selbst. Man kann dabei auf das Schönste in frühen Stadien des Processes den Umbau der Hodenkanälchen in Epithelioidzellentuberkel verfolgen. (Gaule.) Das Epithel wird gelockert, desquamiert; es tritt starke Proliferation ein; durch Verschmelzung können im Lumen sehr grosse Exemplare von Riesenzellen auftreten. Dann wird die Basalmembran zerstört, die Wucherung greift auf das umgebende Gewebe über, aber im Centrum kann noch lange Zeit, selbst nach Verkäsung und nach Confluieren benachbarter Knötchen die Form der Hodenkanälchen erhalten bleiben. Die angrenzenden Parenchymteile zeigen Compressionserscheinungen. (Taf. 95, Fig. I.) Taf. 95. Fig. I.

Syphilitische Entzündungen der Hoden werden häufig beobachtet und treten auf in Form diffuser zur Atrophie und Cirrhose des Organes führender Bindegewebsneubildung, oder es etablieren sich umschriebene Granulome, in deren Umgebung strahlige Narbenbildungen getroffen werden. Das Centrum der Herde ist meist gleichmässig verkäst, bisweilen die allgemeinen Structurformen trotz der Verkäsung noch undeutlich erkennbar. Die nekrotischen Herde werden durch dichtfaseriges und von Rundzelleninfiltrationen durchsetztes Bindegewebe abgegrenzt; Riesenzellen sind selten. Das umgebende Parenchym ist durchwuchert von faserigem Gewebe und bietet dieselben Erscheinungen wie bei hochgradiger Atrophie. Die Gefässe lassen meistens Proliferationserscheinungen in der Adventitia und Intima, manchmal bis zur vollständigen Obliteration des Lumens erkennen. (Taf. 95; Fig. II.) Taf. 95. Fig. II.

# Weibliche Geschlechtsorgane.

Ovarium. Das Ovarium trägt an den Teilen, welche nicht vom Peritoneum überzogen sind, einen Belag von Cylinderepithelzellen, das Keimepithel. Dieselben sitzen der tunica albuginea, einer derb fibrösen, zellarmen Bindegewebsschicht auf. Die äussere Zone oder zona parenchymatosa trägt die Eifollikel, von denen man bei der geschlechtsreifen Frau drei Typen unterscheiden kann: 1. das Jugendstadium, die Primordialfollikel, 2. die reifenden Follikel und 3. die reifen, sprungfertigen Follikel.

Die Primordialfollikel bestehen aus einer einfachen Lage niedrigen Epithels, welche die primäre Eizelle direct umgeben (es können in einem Follikel auch gelegentlich zwei Eizellen angetroffen werden).

Weitaus die Mehrzahl dieser Primordialfollikel geht atretisch zu Grunde d. h. die Eizellen zerfallen, ebenso die Follikelepithelzellen und das umgebende Bindegewebe füllt die entstandene Lücke aus. Bei den reifenden Follikeln wird das ursprünglich einschichtige Follikelepithel mehrschichtig, seine innersten Zellagen producieren durch Verflüssigung den liquor folliculi. Das den Follikel umgebende Bindegewebe bildet eine mehrschichtige Faserhülle, die theca folliculi, die sich nach innen durch die Glashaut abgrenzt. Durch Zunahme des liquor folliculi vergrössert sich der Follikel, die Eizelle selbst ist eingebettet in eine mehrfache Schicht von grossen Follikelzellen, den discus oder cumulus proligerus oder oophorus und besteht aus einer von dem Follikelepithel gebildeten zona pellucida, welche indessen der Eizelle nicht unmittelbar anliegt, sondern von demselben durch einen capillären Spaltraum, den perivitellinen Spaltraum, getrennt ist. Der Zellinhalt lässt eine deutliche Scheidung in Protoplasma und Deutoplasma erkennen, der Kern heisst Keimbläschen und enthält ein amöboid bewegliches Kernkörperchen. Der Durchbruch des Follikels nach der Oberfläche erfolgt durch zunehmende Steigerung des intrafollikulären Druckes und durch fettige Degeneration des Follikelepithels. Die innere Lage der theca folliculi producierte durch Vergrösserung ihrer Elemente die sogenannten Luteïnzellen. Im Uebrigen besteht das Ovar aus einem bindegewebigen Stroma, welches in der Rindensubstanz zellreicher und kurzfaseriger ist als in der Marksubstanz, in letzterer liegen auch einzelne aus dem ligamentum latum stammende, glatte Muskelfasern.

Nach Berstung des Follikels füllt sich derselbe mit Blut und bildet nunmehr das sogenannte corpus luteum. Unter Resorption des Blutes und allmäliger Umwandlung desselben in Pigment wuchern in die Höhle nach und nach die sich stark vermehrenden Luteïnzellen aus der inneren Lage der theca folliculi, vielleicht auch aus dem Follikelepithel abstammend. Bei ein-

tretender Schwangerschaft wird das corpus luteum sehr gross (corpus luteum verum), geht aber das ausgestossene Ei unbefruchtet zu Grunde, so wird das kleinere corpus luteum spurium gebildet, welches allmälig immer mehr schwindet. Das Pigment tritt ganz zurück und die Luteïnzellen verfallen einer hyalinen Degeneration. Es entstehen homogene glänzende Wülste und Bänder nur von spärlichen Bindegewebssträngen durchzogen, das sogenannte corpus albicans oder corpus fibrosum. (Taf. 98, Fig. 2.) Im höheren Alter tritt infolge des atretischen Zugrundegehens der Follikel und der Follikelberstung eine Erschöpfung des Organes ein. Das Stroma nimmt allmälig eine narbige Structur an und das ganze Ovar stellt zuletzt nur mehr eine derbfibröse Masse dar, welche von Einziehungen durchsetzt ist. Taf. 98. Fig. II.

Tuben. Die Tuben bestehen aus dem Peritonealüberzug, aus einer zweischichtigen muscularis mit einer äussern longitudinalen und einer inneren circulären Lage und einer Schleimhaut. Letztere setzt sich zusammen aus hohen, flimmernden Cylinderepithelien (Richtung der Wimperbewegung gegen den Uterus zu) und einem aus runden und spindelförmigen Bindegewebselementen bestehenden stratum proprium. Gegen das abdominale Ostium erhebt sich die Schleimhaut in zahlreichen Falten, welche auch die Fimbrien bilden.

Zwischen den Blättern des ligamentum latum im äusseren Teile des letzteren liegt das Parovarium oder Epoophoron, ein rudimentäres Organ. Es besteht aus Strängen von dichten cylindrischen Zellmassen, in deren Axe ein feines Lumen liegt und die aussen von musculären und Bindegewebsfasern umgeben werden.

Uterus. Der Uterus trägt einen Peritonealüberzug aus fibrösem Gewebe, mit platten Epithelien bedeckt. Das eigentliche Uterusgewebe besteht aus glatten Muskelfasern, welche sich in den verschiedensten Richtungen durchkreuzen und nur in der Peripherie parallel zur Oberfläche verlaufen. In der Umgebung der grossen Gefässe finden sich Ansammlungen von Bindegewebe. Im cervix uteri überwiegt in allen Altersstufen das Bindegewebe untermischt mit elastischen Fasern. Bei älteren Frauen nach dem Klimakterium besteht die Uteruswand selbst aus vorwiegend fibrösem Gewebe. Eine Submucosa existiert im Uterus ebenso wenig wie in den Tuben. Die Schleimhaut setzt sich aus einem zellreichen, weichen, lymphadenoiden stratum proprium und dem Epithel zusammen. Das Oberflächenepithel der Corpusmucosa besteht aus einer einfachen Lage niedriger Cylinderzellen, welche einer keimhaltigen Basalmembran aufsitzen und basal gelegene Kerne aufweisen. Im geschlechtsreifen Alter tragen die Epithelzellen einen Wimperbesatz mit nach aussen gerichteter Flimmerbewegung.

Von der Schleimhautoberfläche senken sich die einfachen tubulösen (sogenannte Utricular-) Drüsen in die Tiefe des stratum proprium, welche im höhern Alter niedrig werden. Im cervix

sind die Drüsen nicht einfach schlauchförmig, sondern zusammengesetzt tubulös oder selbst acinös. Im Oberflächenepithel der cervix kommen Becherzellen vor.

Während der Menstruation findet eine bedeutende Congestion der mucosa mit Bildung von subepithelialen Haematomen und Durchbruch derselben durch das Epithel statt, aber normalerweise keine Abstossung von Epithel.

Bei Eintritt der Schwangerschaft bilden die Zellen des Schleimhautstromas die Deciduazellen durch starke Zunahme ihres Protoplasmagehaltes und Vermehrung ihrer Kerne. Auch in den bindegewebigen Teilen der Uteruswand selbst, in der Umgebung der Gefässe, werden solche Deciduazellen gebildet. Derjenige Wandteil des Uterus, an welchem sich das Ei anheftet, wird zur decidua serotina, die gewucherte Partie der Uterusmucosa, welche sich über dem Ei zusammenschlägt, zur decidua reflexa.

Vagina. Die Vagina betsteht aus einer äussern bindegewebigen, mit elastischen Elementen untermischten Faserhaut, einer muscularis mit einer äusseren longitudinalen und einer inneren circulären Lage von glatten Muskelfasern und der Schleimhaut. Letztere setzt sich zusammen aus einem mehrschichtigen Plattenepithel und aus einer Papillen tragenden tunica propria. Drüsen kommen normalerweise in der Scheide nicht vor.

Der Hymen besteht aus einer doppelten Lage mehrschichtigen Plattenepithels auf einem stratum proprium mit besonders hohen Papillen aufsitzend.

## Ovarium.

Im Ovarium kommen einfache degenerative Zustände vor bei acuten Infectionskrankheiten, welche (wie die analogen Zustände der Niere) als parenchymatöse Oophoritis bezeichnet werden. Die Zellen der Follikel werden vergrössert und getrübt, in ihrem Inneren finden sich Ablagerungen von Eiweiss- und Fettkörnchen, auch der liquor folliculi wird milchig trübe. Schliesslich zerfallen die Follikelzellen und das ovulum zu einer feinmolekulären Masse; das Keimbläschen verschwindet. Der Follikelinhalt wird resorbiert und von der theca folliculi wächst nachträglich Bindegewebe ein.

Interstitielle Oophoritis. Chronische Entzündungen des Ovars kommen namentlich bei chronischer gonorrhoischer Infektion von den Tuben her fortgeleitet vor, ferner bei Chlorose, bei Circulationsstörungen infolge von Herzfehlern, Tumoren der Becken-

organe oder schädlichen Einflüssen während der Menstruation, sowie nach mangelhafter Involution der Genitalien im Puerperium. Mikroskopisch findet sich daher eine oft sehr hochgradige Verdickung der Albuginea und eine zellige Zunahme des Stroma durch Vermehrung von spindelförmigen Elementen; durch narbige Schrumpfung kann eine Verkleinerung des Organes zu Stande kommen. An den Gefässen besteht gewöhnlich Verdickung bei Wucherung und namentlich hyaliner Degeneration der Intima. In Folge des Schrumpfungsprocesses kommt es zu einer allgemeinen Sklerose des Organes, es treten an demselben die Erscheinungen eines Senium praecox ein mit Untergang sämmtlicher Follikel. Bleiben die Follikel intact und reifen solche noch heran, so können sie sich häufig in Folge der Verdickung und Sklerose der Albuginea nicht durch Platzen entleeren, der liquor folliculi vermehrt sich immer weiter und es kommt dadurch zu einer kleincystischen Degeneration des Ovars. Durch besonderes Wachstum eines einzelnen Follikels entstehen auf diese Weise auch manchmal grosse einkammerige Cysten.

Eine acute infectiöse Oophoritis kann durch verschiedene Bacterienarten, durch Staphylokokken und namentlich im Puerperium durch Streptokokken, durch Gonokokken, seltener durch Pneumokokken, durch bacterium coli, durch Typhusbacillen sowie durch eine Reihe anaërober Saprophyten erzeugt werden. Die Bacterien dringen meist auf dem Lymphweg ein und rufen oft zunächst eine eitrig-fibrinöse Perioophoritis hervor. Nach Untergang des Keimepithels durchsetzen die Mikrobien die Albuginea, dringen in das Stroma ein und veranlassen hier die Bildung von Abscessen mit Einschmelzung von kleineren oder grösseren Organpartien (apostematöse Oophoritis). Auch mit Eiterkörperchen ganz ausgefüllte Follikel können dabei gefunden werden. Selbst in corpora lutea können sich Eitererreger, namentlich Gonokokken, ansiedeln und von hier aus die Bildung von Abscessen veranlassen (Corpus luteumabscess).

Auch Tuberculose des Ovars wird beobachtet bei generalisierter Miliartuberculose, sowie bei localisierter Genitaltuberculose. Die Knötchen sind sowohl in der Mark- wie in der Rindensubstanz zerstreut, über denselben zeigen sich bisweilen Wucherungszustände an dem Keimepithel, indem sich von demselben zapfenförmige, solide oder unregelmässige schlauchförmige Epithelmassen in das Stroma einsenken. Ausser in den umschriebenen Knötchen finden sich epithelioide und Riesenzellen auch vereinzelt und zerstreut im Ovarialgewebe. Die Follikel in der Umgebung der Tuberkel gehen zu Grunde, ihr Epithel wird losgestossen und zerfällt. Durch Confluieren kleiner Knötchen können grosse Käseherde entstehen.

Von Geschwülsten kommen im Ovar namentlich cystöse Bildungen vor, deren Bau ebenso wie derjenige der Carcinome, Sarkome, Dermoide und Teratome im Allgemeinen Teil Besprechung findet.

## Tuben.

Bei Behinderung des venösen Abflusses, namentlich auch in Folge von Torsionen der Tuben kommt es häufig zu Blutaustritten in das Gewebe der Tubenschleimhaut und ihre übrigen Wandungen. Mikroskopisch findet man ausser grösseren und kleineren Apoplexien zahlreiche Leukocyten, deren Leiber mit Blutfarbstoff beladen sind, auch die Bindegewebs- und Muskelzellen der Tubenwand können in Folge von älteren Blutaustritten mit umgewandelten Blutkörperchen und körnigem Farbstoff vollgestopft sein. Gelegentlich kommt es auch zu hyalinen Gefässwanddegenerationen und damit zu umschriebenen Nekrosen in der Tube.

Katarrhalische Entzündungen des Eileiters äussern sich durch starke Durchsetzung der Schleimhaut mit Leukocyten und hochgradige Dilatation der Gefässe; am Epithel findet sich eine vermehrte Becherzellbildung mit schleimiger Umwandlung des Zellprotoplasmas, teilweise Losstossung, Schwellung und Verfettung einzelner Epithelien. In den tieferen Schichten

können Haemorrhagien auftreten, das stratum proprium ist oedematös, seine Saftlücken verbreitert, die Schleimhautfalten dadurch verquollen. Bei lang andauernden katarrhalischen Zuständen verdicken sich die Falten immer mehr, berühren sich gegenseitig und nach Losstossung oder Atrophie des Epithels kommt es zu Verwachsungen und bandförmigen Adhäsionen, welche zu Verengerungen und selbst zur völligen Verlegung des Tubenostiums führen können. Es werden dadurch manchmal in der Tiefe der verwachsenen Tubenwandungen mit Epithel ausgekleidete Buchten und Hohlräume abgeschnürt, welche durch Secretstauungen zu erbsengrossen Cysten heranwachsen können (Salpingitis pseudofollicularis, Martin). Durch die Verlegung des Uterinostiums kann es zu umschriebenen Hypertrophien der Musculatur kommen, wodurch förmliche Myome in Gestalt von knotenartigen Einlagerungen entstehen, die sich bei mikroskopischer Untersuchung als aus hypertrophischem Muskelgewebe zusammengesetzt erweisen; im Centrum der Knötchen liegen dann gewöhnlich abgeschnürte und von Epithel ausgekleidete Hohlräume, welche in Folge von Wucherungsvorgängen am Oberflächenepithel bis in die muscularis hinein verlagert wurden (Salpingitis isthmica nodosa Chiari).

Durch Eindringen von Eitererregern, namentlich Streptokokken und Gonokokken kommen eitrige Entzündungen der Eileiter zu Stande.

Submucosa und Epithel sind dabei dicht mit Eiterkörperchen durchsetzt. Am Epithel machen sich in ausgedehntem Masse Losstossungen bemerklich, es gerät mit Leukocyten gemischt in ganzen Fetzen in das durch die Eiteransammlung manchmal bedeutend erweiterte Lumen. Die Zwischenräume zwischen den Falten sind ebenfalls mit Eiterkörperchen ausgefüllt. Aber auch die Muskelschicht kann von der Eiterung mit durchsetzt sein, ja es können hier förmliche Wandabscesse entstehen (Mesosalpingitis purulenta), die zu einer Fortleitung der Eiterung auf die Serosa und das Beckenbindegewebe führen. In Tuben, deren abdominales

## Tafel 96.

**Fig. I. Erosion der vorderen Muttermundslippe vom Kind.** Vergr. 37.

1. Cylinderepithel der cervix.
2. Fortsetzung desselben auf die Muttermundslippe.
3. Drüsenförmige Einsenkung desselben an ihrer äussern Fläche.
4. Uebergangsstelle in (5) Plattenepithel.

**Fig. II. Deciduareste im Uterus.** Vergr. 88.

1. Uterusmusculatur.
2. Gefässräume.
3. Deciduazellen.

## Tafel 97.

**Fig. I. Endometritis glandularis cystica der cervix uteri.** Vergr. 30.

1. Musculatur.
2. Cystisch erweiterte und mit Schleimmassen vollständig erfüllte Cervicaldrüsen.

**Fig. II. Endometritis glandularis chronica.** Vergr. 40.

Uterindrüsen sehr stark gewuchert, verlängert, korkzieherartig gewunden.

---

Ende durch chronische Entzündungsprocesse zum Verschluss gebracht wurde, kann es zu reichlichen Flüssigkeitsansammlungen mit wurstförmiger oder retortenförmiger Auftreibung der Tuben kommen (Hydrosalpinx, Sactosalpinx serosa). Mikroskopisch findet sich dabei gewöhnlich starke Atrophie der Schleimhaut, Abflachung und manchmal sogar völliges Verschwinden des Epithels. Wird die Ausfüllung der verschlossenen Tube durch Eiter bewirkt, so spricht man von einer Pyosalpinx oder Sactosalpinx purulenta. Die Schleimhaut ist meist hochgradig zerstört, die Lymphspalten der Wand sind erweitert und mit Eiterkörperchen, manchmal auch mit Eitermikroorganismen erfüllt.

Die tuberculöse Salpingitis kann entweder primär oder secundär, fortgeleitet vom Uterus her vorkommen. Die tuberculöse Endosalpingitis charakterisiert sich mikroskopisch durch das Auftreten von typischen Tuberkeln in der Schleimhaut und zwar gewöhnlich zuerst an der Spitze der Schleimhautfalten. Im Anfang des Processes ist das Oberflächenepithel erhalten. Die darunter im stratum proprium gelegenen Knötchen bauen

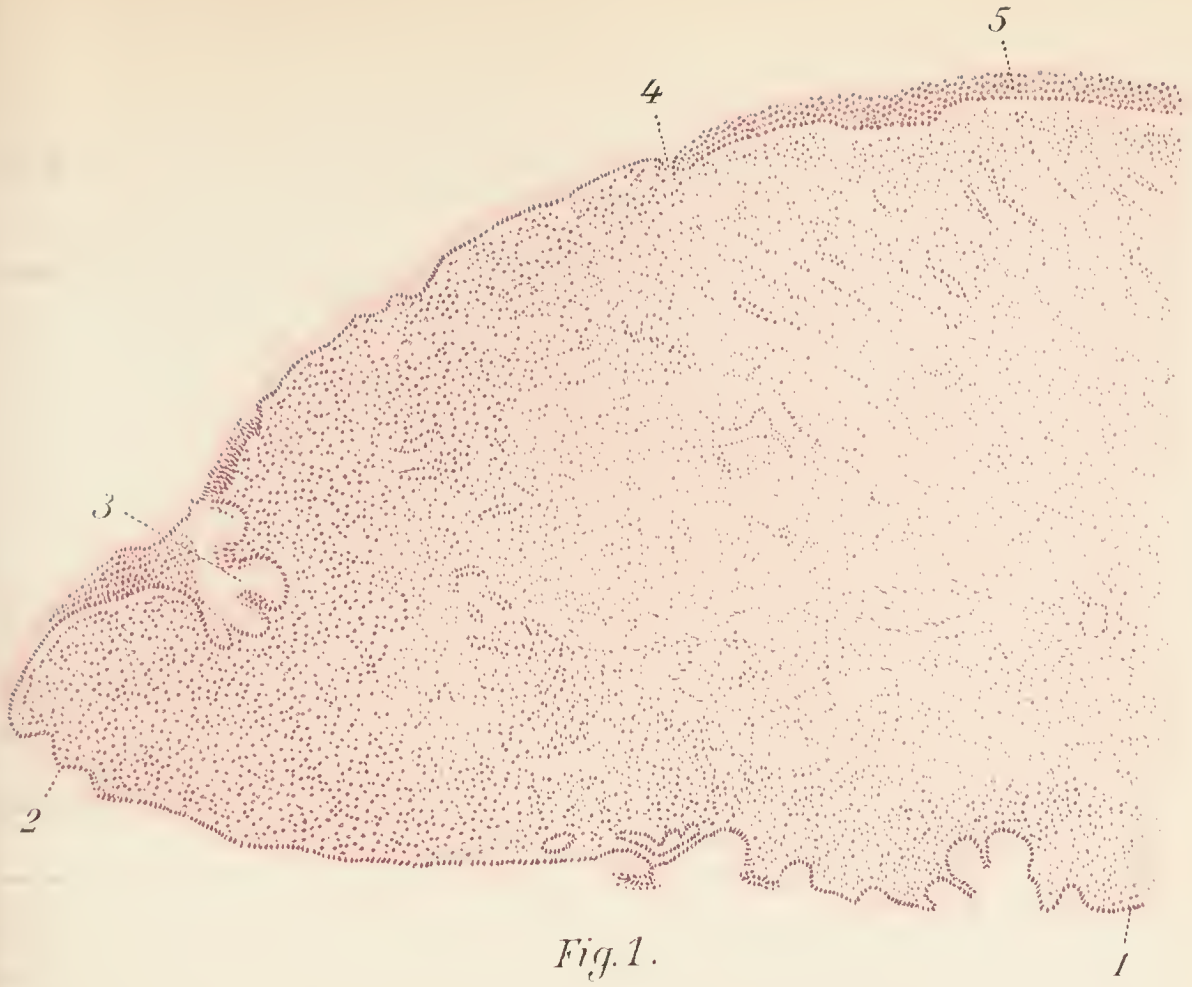


Fig. 1.

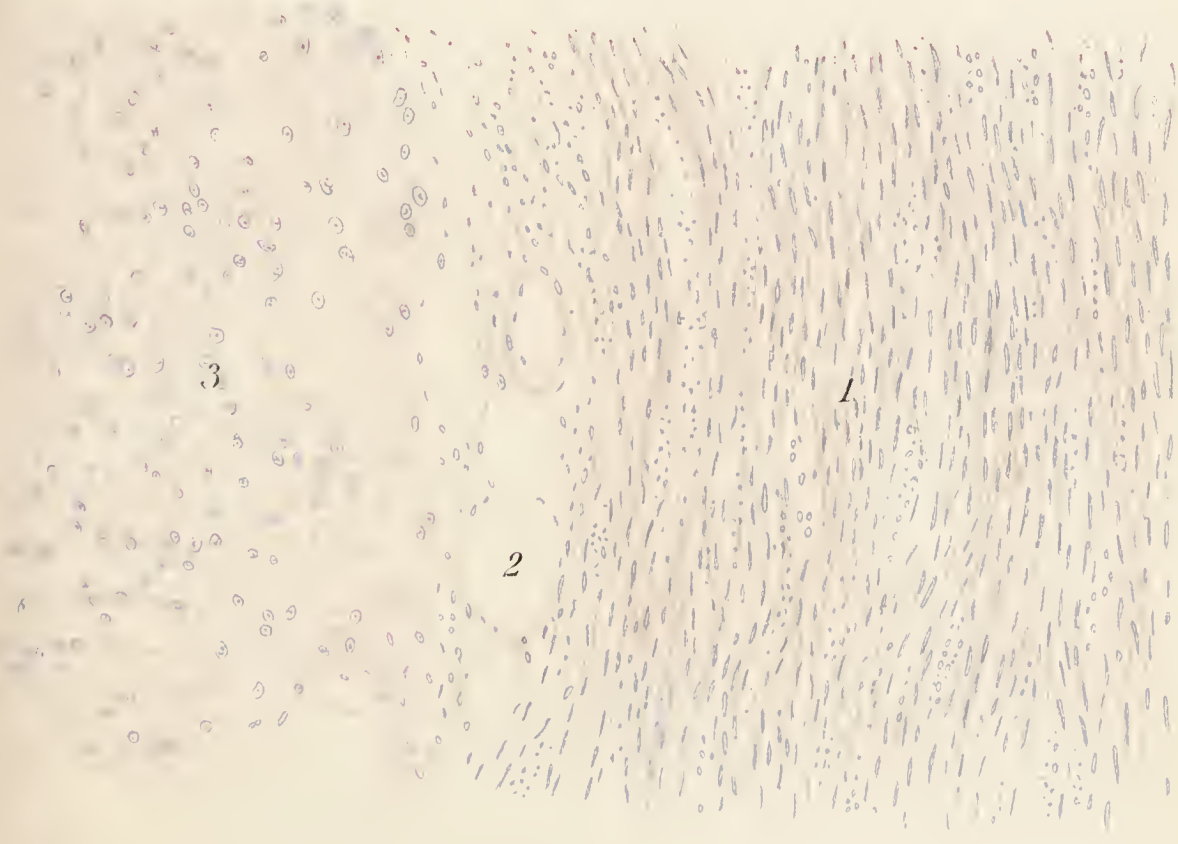


Fig. 2.

Lith. Anst. F. Reichhold, München.

*Fig. I.*

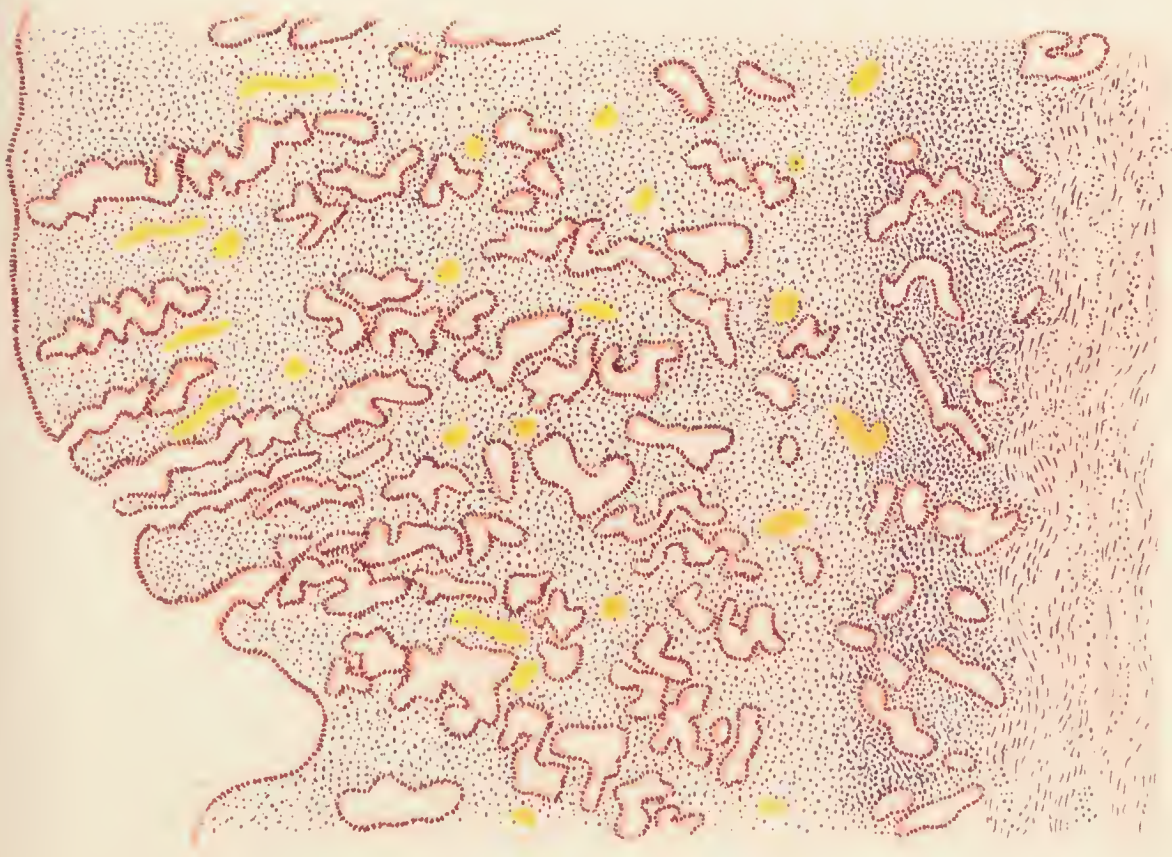

*Fig. II.*

*Lith. Anst F. Reichhold, München.*

sich aus epithelioiden und Riesenzellen auf und sind von einer dichten Rundzelleninfiltrationszone umgeben. Allmälig wird das Epithel abgehoben und zerstört; bisweilen macht es den Eindruck, als ob Oberflächenepithelien mit zur Riesenzellenbildung verwendet würden. Die Knötchen brechen dann mit zunehmender Vergrösserung nach dem Lumen zu durch, confluieren mit einander; das abdominale Tubenostium ist vorher schon verschlossen worden und die ganze Tube wird dann mit käsigen Massen ausgefüllt. Oft kommt es schon frühzeitig zu einer Fortleitung des Processes auf die muscularis und weiterhin auf das Bauchfell mit Eruption von multiplen Knötchen in dem Serosaüberzug. Taf. 98. Fig. I.

Von Neubildungen kommen primär in der Tube Polypen der Schleimhaut in Form von Papillomen, ferner Carcinome und Sarkome, in der Musculatur Myome und Sarkome vor.

## Uterus.

Die häufigsten Veränderungen des Uterus sind entzündliche Processe, welche sich in der Schleimhaut oder dem Endometrium abspielen. Die Endometritis kann anatomisch wie klinisch sehr verschiedene Formen aufweisen. Man findet sie am häufigsten bei chronischen Reizzuständen aller Art im Bereich der Beckenorgane und bei manchen Constitutionsanomalien. Die einfachsten Formen finden ihren Ausdruck in Hyperplasien und Hypertrophien der Schleimhaut. Im ersteren Fall findet eine Neubildung von Drüsen in der Mucosa statt, indem sich von dem Oberflächenepithel neue Schläuche in die Tiefe einsenken oder indem schon vorhandene Drüsen gabelige Teilungen und Verzweigungen erleiden. Dadurch zeigt sich im mikroskopischen Bilde ein Zusammenrücken der Drüsen auf kleinere Abstände als normal. Während man annimmt, dass im gesunden Organ die Entfernung der Uterindrüsen von einander durchschnittlich das Vier- bis Fünffache des Drüsenquerschnittes beträgt, zeigt sich bei diesen Wucherungszuständen ein Drüsenschlauch am andern, das Stroma

ist scheinbar stark verringert. Oft werden nur die tieferen Teile der Drüsen von der Wucherung betroffen, es finden sich dann in den Fusspunkten derselben kurze gabelige Verzweigungen (Endometritis glandularis hyperplastica). Dagegen äussert sich die hypertrophische glanduläre Endometritis in einem vermehrten Längen- und Dickenwachstum der praeexistenten Drüsen. Die Schläuche erscheinen nach der Tiefe zu ausgezogen; ihr Lumen ist erweitert, oft auch ihre Epithelien vergrössert. Gleichzeitig findet an denselben eine vermehrte Schleimbildung durch Umwandlung in Becherzellen statt, an dem Oberflächenepithel ist eine reichliche Durchwanderung von Rundzellen zu erkennen. Allmälig wird das Interstitium in seiner ganzen Dicke von den wuchernden Drüsen durchwachsen und die Fusspunkte derselben stossen an die Muskelschicht an. Da hier nun ein grösserer Widerstand für das Wachstum stattfindet, so legen sich die Schläuche in Windungen und nehmen einen geschlängelten, oftmals einen korkzieherartig gewundenen Verlauf an. Dadurch, dass sich dem Vordringen des unteren blinden Endes der Drüse Hindernisse entgegenstellen, die Epithelzellenproliferation aber andauert, kann es auch zu Einstülpungen, zu Invaginationen an den Drüsen kommen, so dass man auf Querschnitten durch dieselben zwei und selbst drei in einander geschachtelte, concentrische Epithelringe findet. Durch Stauung des vermehrten Secretes am Drüsenhals kann es auch zu cystischen Auftreibungen und ampullären Erweiterungen einzelner Drüsenschläuche kommen, welche dann gewöhnlich mit Schleim ausgefüllt sind. Uebrigens ist der Widerstand, welchen die Muskelschicht den wuchernden Drüsen entgegensetzt, auch bei gutartigen Zellproliferationen kein absoluter und es findet bisweilen stellenweise ein Einwachsen der verlängerten und geschlängelten Tubuli in die inneren Muskellagen selbst statt, ohne dass aus einem solchen Befunde allein auf eine Bösartigkeit des Processes geschlossen werden dürfte. Insbesondere sind die Invaginationsbilder in derartigen intramusculären

Taf. 97.
Fig. II.

Drüsenwucherungen von grossem praktischen Interesse für die Differentialdiagnose der glandulären hypertrophischen Endometritis gegenüber Frühstadien carcinomatöser Neubildungen im Endometrium.

Im Gegensatz zur glandulären Form findet bei der interstitiellen Endometritis eine Vermehrung des Stromas durch Zunahme seiner zelligen Elemente statt. Die Drüsenabstände erscheinen hier vergrössert, manchmal sind in einem Gesichtsfeld nur mehr ganz wenige Drüsen auffindbar. Dabei braucht sich der Process nicht gleichmässig in allen Lagen des stratum proprium abzuspielen, sondern er ist vielfach in den tieferen Schichten stärker ausgesprochen, so dass die Fusspunkte der Drüsen weiter auseinander gedrängt werden als deren Hälse und dadurch schiefe Stellungen der tubuli und Verschiebungen zu Stande kommen. Im Anfang finden sich im Interstitium umschriebene oder diffuse Rundzellenanhäufungen von kleinen einkernigen Lymphocyten. Auch die fixen Gewebszellen sind vermehrt, dabei stark geschwellt, ihre Protoplasmaleiber übertreffen bisweilen die normalen Spindelzellen des Stromas bis um das Zehnfache an Ausdehnung, die Fasern erscheinen spärlicher und verkürzt, so dass hiedurch epithelioide Zellen zu Stande kommen können, welche auf das Lebhafteste an die Bildung der normalen Decidua erinnern; nur die Dichtigkeit und Regelmässigkeit der wirklichen Deciduazellen schützt vor Verwechslungen. In den späteren Stadien aber findet umgekehrt ein Schwund des Interstitiums durch narbige Schrumpfung des neugebildeten Zellmateriales statt. Es werden zahlreiche, dichtliegende Bindegewebsfasern ausgeschieden, die Protoplasmaleiber der fixen Stromazellen schrumpfen zu kleinen spindelförmigen Gebilden ein, die Fasern können sogar auf grössere Strecken zu einem sklerotischen, fast kernlosen Gewebe verschmelzen. Dadurch wird die Mucosa fest an ihre musculäre Unterlage angeheftet, die Drüsen sind stark verkürzt, atrophisch, vielfach schief gestellt; durch Umschnürung von einzelnen Drüsenhälsen mit dem neugebildeten Gewebe kommt es zu Secret-

stauungen und cystischen Erweiterungen mit Abplattung des Epithelbelages.

Bei der acuten interstitiellen Endometritis findet bisweilen eine stärkere Ansammlung eiweisshaltiger Flüssigkeit in den Saftlücken des Stromas statt, welcher auch rote Blutkörperchen beigemengt werden können. In Folge der menstruellen Schleimhautcongestion kommt es dabei gewöhnlich zu Abstossungen zusammenhängender Fetzen der zellig infiltrierten Mucosa, manchmal zur Ausstossung der ganzen Uterinschleimhaut in toto (Dysmenorrhoea membranacea). Zeigt die ausgestossene Schleimhaut die deciduaähnliche Wucherung der Stromazellen, so spricht man auch von einer decidua menstrualis.

Bei chronischer interstitieller Endometritis findet oft an umschriebenen Stellen eine stärkere Wucherung des interstitiellen Bindegewebes und damit eine Hervordrängung der Schleimhaut in Form von polypenartigen Erhebungen statt. Da dieselben besonders häufig mit verlegten und cystisch erweiterten Drüsen besetzt sind, so entstehen auf diese Weise manchmal mit grösseren Hohlräumen ausgestattete sogenannte Cystenpolypen.

Tuberculose der Uterusschleimhaut ist ziemlich selten, sie kann als primäre oder secundäre Erkrankung, namentlich fortgeleitet vom Bauchfell her vorkommen. Es lassen sich im Uteruskörper 2 Formen unterscheiden: 1. die miliaren in der Schleimhaut verstreuten Knötchen und 2. die diffuse käsige Form (Endometritis caseosa), dazu kommt am cervix uteri noch eine 3. Form, nämlich die papillomatöse (E. Fraenkel).

Bei der letzteren werden von dem wuchernden stratum proprium zahlreiche handschuhfingerförmige, lange, zottenartige Erhebungen gebildet, welche von noch intactem Epithel überzogen sein können und in deren Grunde die Knötchen liegen. Bei der ersten Form der miliaren Schleimhauttuberculose sind die Tuberkel regellos in die mucosa eingestreut, das Oberflächenepithel ist über denselben gewöhnlich noch erhalten, die Knötchen bauen sich aus epithelioiden und Riesenzellen auf, welche

sich aus den fixen Bindegewebszellen des Stromas bilden und meistens ein sehr deutliches reticulum erkennen lassen. Bisweilen werden auch Utriculardrüsen oder deren untere Enden mit in die Knötchen einbezogen, wobei man eine Riesenzellbildung auch aus dem Drüsenepithel constatieren kann. Mit zunehmendem Wachstum rücken die Tuberkel gegen die Oberfläche heran, heben das Epithel ab, ihr käsiges Centrum bricht durch, und es bildet sich zunächst ein kleines Geschwürchen mit unterminierten Rändern. Durch Confluieren zahlreicher Granulome können grössere, geschwürige Flächen mit käsigem Grunde entstehen. Höchst selten findet eine Knötcheneruption und Verkäsung in der fibromusculären Uterinwand selbst statt.

Eine der häufigsten Veränderungen des Cervicalkanals ist die katarrhalische Entzündung seiner Schleimhaut. Sie ist charakterisiert durch die Production von massenhaftem schleimigem oder schleimig-eitrigem Secret und lässt dementsprechend im mikroskopischen Bild eine sehr starke Erweiterung aller Drüsenräume, manchmal verbunden mit Vermehrung und Vergrösserung der drüsigen Elemente, erkennen. Alle Cervicaldrüsen erscheinen in grosse buchtige Hohlräume verwandelt, viele derselben sind durch Verlegung ihrer Mündungen cystisch erweitert oder ampullenförmig aufgetrieben. Auf Schnitten trifft man natürlich zahlreiche. allseitig geschlossene Hohlräume, welche den quer oder schräg getroffenen Verzweigungen der Drüsenenden entsprechen. Manchmal ragen dieselben bis in die fibromusculäre Lage hinein. Fast alle Drüsenräume sind angefüllt von einer homogenen, schleimigen, mit Haematoxylin sich blau färbenden Masse, welche dem angestauten Secret entspricht. Das Epithel ist ausserordentlich stark abgeplattet, an einzelnen Stellen defect, desquamierte Epithelzellen ins Lumen dislociert, vereinzelt an den erhaltenen Partien noch Becherzellbildung erkennbar. Das stratum proprium erscheint meistens reduciert zu ganz schmalen Strängen und Inseln, zwischen den dilatierten Drüsen geschwunden, aber stark von Rundzellen durchsetzt. Bei den acut infectiösen, eiterigen Formen des Cervicalkatarrhs, wie sie nament-

Taf. 97. Fig. I.

lich bei frischer gonorrhoischer Infection angetroffen werden, ist das Interstitium breiter, von Eiterkörperchen erfüllt, ebensolche wandern zahlreich in die Drüsenräume ein und werden deren schleimigem Secret beigemischt.

An der portio cervicalis finden sich sehr häufig, namentlich bei Frauen, welche öfters geboren haben, scharf umschriebene, bläulichrote Flecken, welche sehr leicht bluten. Man nennt dieselben Erosionen. Die mikroskopische Untersuchung aber lehrt, dass es sich dabei nicht um einen Substanzverlust von Epithel handelt, sondern dasselbe ist überall vorhanden, aber an Stelle des normalen Plattenepithels finden sich verschieden grosse Inseln von einschichtigem Cylinderepithel. Man versteht also unter Erosion der portio cervicalis eine Ersetzung der normalen Plattenepithelbedeckung durch Cylinderepithel vom Charakter der Cervicalschleimhaut. Manchmal findet sich diese Veränderung schon bei neugeborenen Mädchen, hier natürlich nicht als Ausdruck einer Erkrankung, sondern als Entwicklungsanomalie, indem dabei das Cylinderepithel anstatt wie normal nur bis an die Spitze der Muttermundslippen über dieselben hinausreicht, sich eine Strecke weit auf die portio cervicalis umschlägt und hier oft grubenförmige, manchmal verzweigte Einsenkungen vom Typus der Cervicaldrüsen bilden kann. Der Uebergang des Cylinderepithels in das Plattenepithel ist ein ganz scharfer, indem an einem bestimmten Punkt die Cylinderepithelien aufhören, beziehungsweise sich nur als Basalschicht eines rete Malpighii fortsetzen (Tafel 96, Fig. I).

Bei der Erwachsenen unterscheidet man je nach dem Verhalten des Epithels 3 Hauptformen der Erosion, die natürlich vielfache Uebergänge in einander zeigen können.

1. Die erosio simplex, bei welcher das Cylinderepithel in einfacher glatter Lage das stratum proprium überzieht und die Epithelzellen genau dasselbe Verhalten wie im Cervicalkanal zeigen. Sie sind pallisadenförmig neben einander geschichtet und haben basal gelegene Kerne.

Die 2. Form, die erosio follicularis, zeigt eine Mitbeteiligung der Drüsen. Auf der Cervicalportion sitzt nicht nur äusserlich Cylinderepithel auf, sondern senkt sich auch in das stratum proprium ein, aber durch Abschnürung der Drüsenhalsteile kommt es zu Secretstauungen in den Drüsenlumina, wodurch dieselben zu bläschenförmigen Hohlräumen und manchmal zu erheblichen cystischen Erweiterungen ausgedehnt werden. Dieselben können ihrerseits das Oberflächenepithel wiederum kugelig emportreiben (ovula Nabothi) und zu Rauigkeiten der Erosionsoberfläche Veranlassung geben. Bisweilen ist das Secret dieser Cysten nicht rein schleimig, sondern durch eitrige Beimischungen getrübt.

Der 3. Typus der Erosion ist repraesentiert durch die erosio papillaris; dieselbe weist schon makroskopisch meist eine unregelmässige, unebene zottige Oberfläche auf und im Mikroskop erkennt man auf Durchschnitten zahlreiche tiefe Einsenkungen des Epithels in Form von Schläuchen oder verzweigten Röhren, aber die Mündungen dieser drüsenartigen Gebilde liegen nicht im Niveau der übrigen Portioschleimhaut, sondern ragen weit über dasselbe hinaus. Es hat eine Wucherung des stratum proprium stattgefunden, durch welche das Oberflächenepithel in Form von handschuhfingerförmigen Erhebungen und baumartigen Verästelungen vorgetrieben wurde. An der Spitze der Papillen kann es, namentlich wenn frischere entzündliche Processe hinzutreten, oftmals zu Substanzverlusten des Epithels kommen. Alle Formen der Erosion sind einem Heilungsprocess zugänglich, es schieben sich dann von den Rändern Plattenepithelien über die Cylinderepithelschicht hinüber, wobei es oft vorkommt, dass drüsige Einsenkungen der letzteren ihres Zusammenhanges mit der Oberfläche beraubt werden und als allseitig geschlossene, mit Epithel ausgekleidete Hohlräume in das stratum proprium zu liegen kommen.

Schon oben wurde darauf hingewiesen, dass die Tuberculose der Cervicalportion gelegentlich ebenfalls mit Bildung von papillenartigen Erhebungen einhergeht.

## Tafel 98.

**Fig. I. Tuberculöse Salpingitis.** Vergr. 35.

1. Spitzen der Querschnitte mehrerer Schleimhautfalten ihres Epithels beraubt und verkäst.
2. Tuberculöse Riesenzellen; die anliegenden Muscularisschichten stark injiciert.

**Fig. II. Hyaline Degeneration eines corpus fibrosum ovarii.** Vergr. 72. Die den geschrumpften Follikel ausfüllenden Bindegewebsmassen sind in glänzende, homogene Schollen und Wülste verwandelt, welche käsige Beschaffenheit vortäuschen können. Das umgebende Gewebe stark fibrös induriert, die zahlreichen Gefässe mit verdickten Wandungen.

---

Eine im höheren Alter bei Frauen jenseits des Klimakteriums ungemein häufig zur Beobachtung kommende Erkrankung ist die sogen. Apoplexia uteri. Man findet dabei die Uterinschleimhaut gleichmässig sammtartig geschwellt, dunkel gerötet, aufgelockert und von Blutungen durchsetzt. Die mikroskopische Untersuchung zeigt, dass entzündliche Veränderungen nicht vorhanden sind. Das stratum proprium ist ebenso wie die oberflächlichen Lagen der Musculatur von roten Blutkörperchen übersät, die oberflächliche Epithellage zum Teil abgehoben und zerstört. Auf dem Durchschnitt durch die Uteruswandung selbst zeigt sich aber eine hochgradige Veränderung an den Arterien. Die Wandungen sind oft geradezu colossal verdickt, ihre intima unregelmässig verbreitert, ihr Lumen vielfach fast vollständig verlegt, auch die media manchmal verdickt, hyalin degeneriert oder kalkig incrustiert, kurz, es finden sich alle Erscheinungen schwerster Endarteriitis obliterans, ohne dass sonst im Körper eine ausgesprochene Arteriosklerose zu herrschen braucht. Zweifellos erklären sich hieraus die Blutungen in der Schleimhaut, welche von Simmonds als agonale und praeagonale Erscheinungen aufgefasst werden. Meist zeigt dabei die ganze Uteruswand einen starken Schwund der musculären Elemente und einen Ersatz derselben durch Bindegewebe.

### Metritis.

Acute Entzündungen der musculären Uteruswand (metritis acuta) ausserhalb des Puerperiums werden

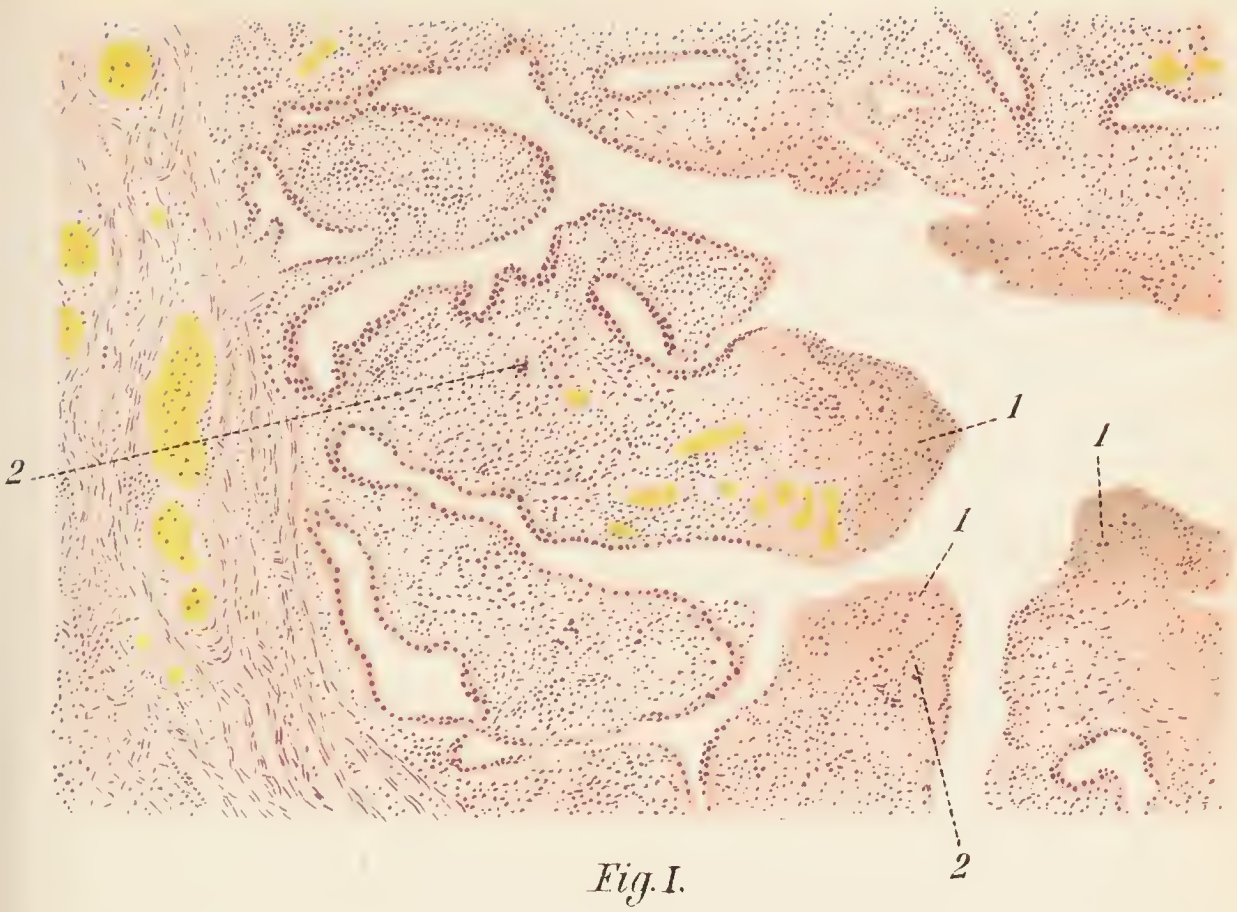


Fig. I.

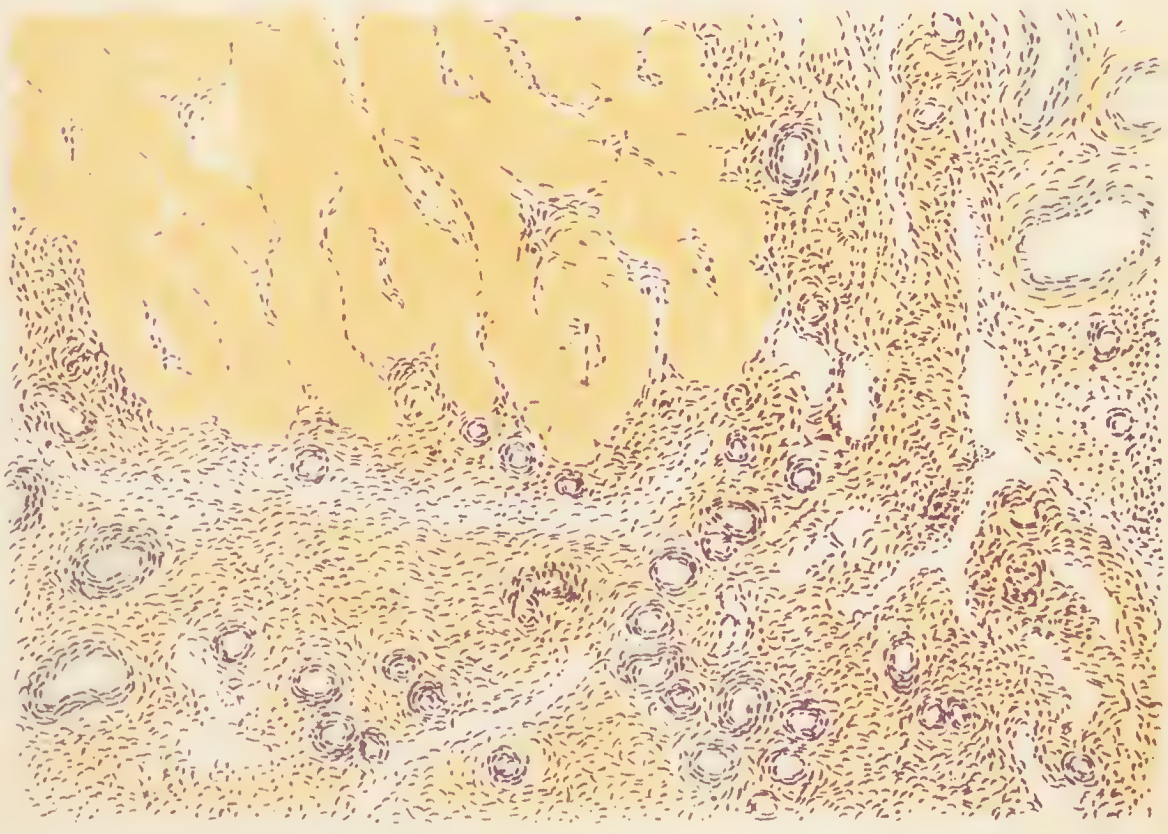

Fig. II.

Lith. Anst. F. Reichhold, München.

in der Mehrzahl der Fälle durch Gonokokken bedingt. Man findet dann in dem weichen vergrösserten und aufgelockerten Organ mikroskopisch Rundzellenanhäufungen, hauptsächlich um die Gefässe herum, die Musculatur und das Bindegewebe sind oedematös durchtränkt; die Saftlücken verbreitert; manchmal kann es durch dichte Ansammlung von Leukocyten zur Bildung von förmlichen Wandabscessen im Uterus kommen, in deren Inhalt die Gonokokken nachweisbar sind (Madlener). Die chronische Metritis zeichnet sich durch umschriebene oder diffuse Bindegewebszunahme in der Uteruswand aus. Zwischen den neu gebildeten Bindegewebsfibrillen, welche allmälig zu einer narbigen Schrumpfung des ganzen Organes führen, finden sich massenhafte Mastzellen (Orth). (Vgl. A. T. Entzündung.)

Im Puerperium kommen durch Infection am häufigsten mit Streptokokken eiterige Entzündungen des Endometriums und Myometriums vor. Die Uterusinnenfläche ist von einer schorfartigen, nekrotischen, grüngelblichen, manchmal von einer flüssig-eitrigen Masse bedeckt.

Dementsprechend findet sich mikroskopisch zu innerst eine Lage nekrotischer Deciduazellen, zwischen denen oft in ganz dichten, wolkigen Haufen zusammengeballte Streptokokken eingestreut sind; diese Schicht wird von dichten Lagen von Eiterkörperchen begrenzt. Die maximal dilatierten venösen Gefässe sind von eitrigen Thromben erfüllt, denen ebenfalls Streptokokken beigemengt sind, ihre Wandungen von Leukocyten infiltriert. Auch die Muskelwand zeigt diffuse eitrige Infiltration. Alle Lymphspalten sind erweitert, mit Eiterkörperchen und mit Streptokokkenansammlungen vollgestopft. Häufig findet eine Fortleitung auf das Perimetrium statt, indem der Serosaüberzug von einem eitrig-fibrinösen Exsudat bedeckt wird.

Während bei der puerperalen Involution des Uterus die Muskelzellen sich durch Verfettung ihres hochgradig vermehrten Protoplasmagehaltes zur Norm zurück-

bilden,[1]) ohne dass ein Untergang von Muskelfasern selbst stattfindet, und die Decidua, welche nicht ausgestossen wird, sich nach und nach in das normale Stroma zurückverwandelt, kann unter gewissen Umständen diese Rückbildung längere Zeit ausbleiben und
Taf. 96. Fig. II. stellenweise die Decidua persistieren. Man sieht dann anstatt des normalen Schleimhautstromas die grossen dicht an einander gelagerten, polygonalen Deciduazellen; das Oberflächenepithel und die Drüsen fehlen an diesen Stellen, in unmittelbarer Umgebung derselben kann jedoch die vollständig zur Norm ausgebildete Uterinschleimhaut angrenzen. Auch Chorionzellen können nach der Ausstossung der Frucht und der Placenta im Uterus zurückbleiben, welche entweder längere Zeit ihre typische Structur behalten oder einer hyalinen Degeneration anheimfallen. Sie ragen als zottenförmige Gebilde über das übrige Schleimhautniveau empor und werden als Placentarpolypen bezeichnet. Bisweilen entwickelt sich aus ihrem epithelialen Ueberzug das sogenannte maligne Syncytiom (Carcinoma syncytiale, Sarkoma deciduo-choriocellulare, Deciduoma, Deciduosarkom, Chorioepitheliom (Marchand). Obwohl also die ursprünglichen Elemente dieses Tumores von dem foetalen Teil der Placenta abstammen, vermögen dieselben doch im mütterlichen Organismus selbstständig weiter zu wachsen und sogar Metastasen zu bilden. (vgl. A. T.).

Von sonstigen Geschwülsten am Uterus sind am häufigsten die Myome und Fibromyome, ferner kommen vor Sarkome und Carcinome, welche im Allgem. Teil Besprechung finden.

Eine gesonderte Darstellung, weil nur am Uterus vorkommend, beanspruchen nur die Adenomyome. Es sind dies Tumoren, welche hauptsächlich in der dorsalen

---

[1]) Sänger fand die Muskelzellen des Uterus:

| | | | | | | | | |
|---|---|---|---|---|---|---|---|---|
| 4—6 | Stunden | post | partum | 158,3 µ | lang | und | 12,2 µ | breit, |
| 3—4 | Tage | „ | „ | 117,4 µ | „ | „ | 10,5 µ | „ |
| 13 | „ | „ | „ | 64,4 µ | „ | „ | 6,7 µ | „ |
| 55 | „ | „ | „ | 21,2 µ | „ | „ | 5,45 µ | „ |

Wand und den Tubenwinkeln vorkommen und sich ausser aus glatten Muskelzellen noch aus eigentümlich angeordneten Epithelschläuchen aufbauen. An den letzteren lässt sich gewöhnlich ein Hauptkanal unterscheiden, welcher zahlreiche Sammelkanäle in reihen- oder kammförmiger Anordnung aufnimmt, so dass ein ganzes System von mit Endkolben und Ampullen versehenen Epithelröhren entsteht. Manchmal sind mehrere solche Systeme mit einander durch geschlungene Röhren verbunden. Unter dem Epithel liegt wie im Uterus ein an Rundzellen reiches stratum proprium und an dieses stösst das Muskelgewebe. v. Recklinghausen hat nachgewiesen, dass diese Bildungen vom Wolff'schen Körper abstammen. Auch ohne myomatöse Bildungen sind solche epitheliale Schläuche als Reste des Urnierenganges schon gefunden worden (Klein).

## Vagina.

An der Scheide kommen einfache katarrhalische und mit Ulcerationen einhergehende Entzündungen vor. Bei der ersteren Form finden sich ausser starker Capillarinjection diffuse Infiltrationen unter dem Epithel. Letzteres erleidet eine Lockerung und vermehrte Abstossung seiner oberflächlichen Schichten; zwischen den Zellen des rete Malpighii finden sich zahlreiche auf der Durchwanderung begriffene Leukocyten. Dem Secret sind meist grosse Mengen von Bakterien beigemischt, welche auch in den oberflächlichen Epithellagen in Haufen eingenistet angetroffen werden. Finden Substanzverluste statt, so können dieselben manchmal durch ein croupöses Exsudat bedeckt werden. Namentlich die puerperale Colpitis zeichnet sich durch croupöse Exsudation aus. Aber auch wirkliche Diphtherie der vagina durch die Thätigkeit des Löffler'schen Diphtheriebacillus ist beobachtet worden.

Als Colpitis emphysematosa oder Colpohyperplasia cystica wird eine eigentümliche, mit der Bildung von subepithelial gelegenen Gasbläschen einhergehende Entzündung der Scheide beschrieben. Im

mikroskopischen Bild praesentieren sich die letzteren als scharf umschriebene, rundliche Hohlräume, welche unmittelbar unter der Basalschicht des Epithels gelegen sind und in das stratum proprium hineinragen. Die Epithellage über denselben ist verdünnt und abgeflacht. In der unmittelbaren Umgebung der Bläschenwandung finden sich gewöhnlich zahlreiche Riesenzellen von demselben Typus wie wir sie bei der Tuberculose antreffen.

Auch Tuberculose der Vagina kommt (gewöhnlich combiniert mit anderweitiger Genitaltuberculose) vor und geht mit der Bildung der typischen Knötchen im Papillarkörper einher, welche dann nach aussen durchbrechen und zu Geschwüren sich umwandeln.

## Centralnervensystem.

Die dura mater besteht aus parallelen Lagen von Bindegewebsfasern, welchen zahlreiche elastische Fasern beigemengt sind. Die dura mater spinalis trägt an ihren beiden Oberflächen aussen und innen ein einschichtiges, plattes Epithel (Endothel). Die dura mater cerebralis entsteht aus der Verschmelzung der dura mater spinalis und dem inneren Periost des Wirbelkanals und bildet das innere Schädelperiost. Sie enthält ebenfalls ausser Bindegewebe elastische Fasern und ist an der Innenfläche mit einem zweischichtigen Pflasterepithel bedeckt. Zwischen den Bindegewebsfasern liegen zahlreiche mit einem zarten Epithel ausgekleidete Lymphspalten. Die Arachnoidea oder Spinnwebehaut ist aus netzförmig verbundenen Bindegewebsbündeln zusammengesetzt, welche am Rückenmark sehr dünn, am Gehirn dagegen bis über 40 μ dick werden, mit einem platten Epithel bedeckt sind und zahlreiche Fäserchen und Brücken gegen die Gefässhaut oder pia mater senden. Letztere überzieht alle Erhöhungen und Vertiefungen des Gehirns und Rückenmarks und begleitet scheidenartig die in's Innere eindringenden Gefässe. Man kann an ihr eine äussere, mehr faserige und eine innere gefässhaltige Schicht unterscheiden: am Gehirn bildet sie Fortsätze, welche als tela superior und als plexus choriodei in das Innere der Gehirnkammern eindringen. Ihre Oberfläche ist ebenfalls mit einer einfachen, niedrigen Epithellage bedeckt.

Bezüglich des feineren histologischen Baues des Centralnervensystems, insbesondere bezüglich des Faserverlaufs muss natürlich auf die speciellen Lehrbücher der Histologie verwiesen werden. Es soll hier nur die histologische Structur des Nervensystems im Allgemeinen angedeutet werden.

Am Gehirn und Rückenmark unterscheidet man eine graue und eine weisse Substanz. Die graue Substanz besteht aus Ganglienzellen und deren Fortsätzen (Dendriten- und Nervenfortsätze), die weisse Substanz aus Nervenfasermasse. Die Ganglienzellen werden unterschieden in multipolare und bipolare (die sogenannten unipolaren besitzen T-förmige Teilungen) nach der Zahl ihrer Nervenfortsätze. Ihr Protoplasmaleib ist gross und besteht aus eigentümlichen Fibrillen- und Körnergruppen; ihre Kerne sind bläschenförmig, chromatinarm, ihre nucleoli gross. Die Nerven- und Ganglienzellen haben zweierlei Fortsätze: 1. einen Nervenfortsatz (auch Achsencylinderfortsatz genannt) und 2. gewöhnlich vielfach vorhandene Protoplasmafortsätze oder Dendriten (an manchen Nervenzellen, z. B. an den „Purkinje'schen Zellen des Kleinhirns sind die Dendriten ganz ausserordentlich stark entwickelt. Der Nervenfortsatz bleibt entweder in seiner ganzen Länge hüllenlos (nackter Achsencylinder) oder er umgiebt sich mit einer Markschicht, welche aus einer fettähnlichen Masse, dem Myelin, besteht und Markscheide heisst. Diese zeigt an gewissen Stellen Einkerbungen, die sogenannten Schnürringe, im Bereich dieser Schnürringe weist der Achsencylinder bikonische Anschwellungen auf. Nur aus Achsencylindern und Markscheiden bestehende Nervenfasern kommen ausschliesslich im Centralnervensystem vor; im peripheren Nervensystem dagegen trägt die Markscheide aussen noch eine weitere Hülle, die Schwann'sche Scheide oder das Neurilemm, ein feines structurloses Häutchen, welches an seiner Innenfläche an bestimmten Stellen ovale, von etwas Protoplasma umgebene Kerne trägt.

Die Stützsubstanz des Centralnervensystems wird nicht wie in dem übrigen Organ durch Bindegewebe, sondern durch ein eigenartiges Gerüst, die Gliasubstanz oder Neuroglia gebildet. Sie besteht aus Zellen und Fasern. Von ersteren unterscheidet man 2 Gruppen, die Ependymzellen, welche alle Höhlen auskleiden und die sogenannten Astrocyten; beide besitzen ungemein feine Faserfortsätze, unter den letzteren kommen solche mit kurzen Fortsätzen (Kurzstrahler) hauptsächlich in der grauen Substanz, solche mit langen Fortsätzen, (Langstrahler) hauptsächlich in der weissen Substanz vor (Deiters'sche Zellen). Im Rückenmark lässt sich am letzteren Typus meist ein Hauptfortsatz unterscheiden, welcher bis zur Rückenmarksoberfläche zieht und dort in der „Hornspongiosa" mit einer fussartigen Verbreiterung endet.

Am peripheren Nervensystem werden die mit Markscheiden und Neurilemm versehenen Nervenfasern umschlossen von bindegewebigen Fibrillenscheiden. Diese vereinigen sich untereinander zu dem Endoneurium. Jedes einzelne Nervenfaserbündel ist von einem dichten Bindegewebsring, dem Perineurium, eingescheidet. Viele Faserbündel werden wieder durch Bindegewebe umgeben und von demselben zusammengehalten und dieses nennt man Epineurium.

## Tafel 99.

**Fig. I. Pachymeningitis haemorrhagica interna.** Vergr. 45.

1. Bindegewebig verdickte dura mater.
2. Neugebildete Membran. auf deren Innenseite bei
3. von Pigmentmassen und zahlreichen jungen Gefässsprossen durchsetzt.
4. Querschnitt eines grösseren neugebildeten Gefässes.
5. Concentrisch geschichtete Amyloidkörnchen.

**Fig. II. Syphilitische Pachymeningitis spinalis.** Vergr. 66.

1. Dura mater.
2. Im Centrum käsig nekrotisches, gummöses Granulom mit Riesenzellen (4).
3. Arterielles Gefäss mit stark verdickten. infiltrierten Wandungen und fast völlig verlegtem Lumen.

---

## Dura mater.

Eine der häufigsten Veränderungen der harten Gehirnhaut, welche namentlich im höhern Alter bei atrophischen Zuständen des Gehirnes, bei chronischem Alkoholismus, bei progressiver Paralyse etc. vorkommt, ist die chronische productive Pachymeningitis. Da sie gewöhnlich mit Blutungen in das neugebildete Gewebe einhergeht und sich zumeist an der Innenfläche der dura mater abspielt, so wird sie als Pachymeningitis haemorrhagica interna bezeichnet. Hat man Gelegenheit, ein sehr frühes Stadium der Krankheit zu untersuchen, so findet sich an der inneren Oberfläche der dura ein ganz feines, schleierartiges, leicht abziehbares Häutchen. Die mikroskopische Untersuchung lehrt, dass dasselbe aus Fibrinfasernetzen besteht, welche meist einen den Bindegewebsfasern parallelen Verlauf aufweisen. Zwischen den feinen Fäden und Maschen liegen vereinzelte und in Häufchen angeordnete Leukocyten. Das Epithel der Durainnenfläche ist in solchen frühesten Stadien gewöhnlich noch erhalten. Manchmal finden sich auch gerade wie bei den entsprechenden fibrinösen Entzündungen der serösen Häute unter dem gelockerten Epithel noch einige zarte Fibrinfäden. Sehr bald aber wachsen aus der dura und zwar aus deren innerer Schicht nach partiellem Verlust des Epithels junge Gewebselemente in die Neomembran hinein.

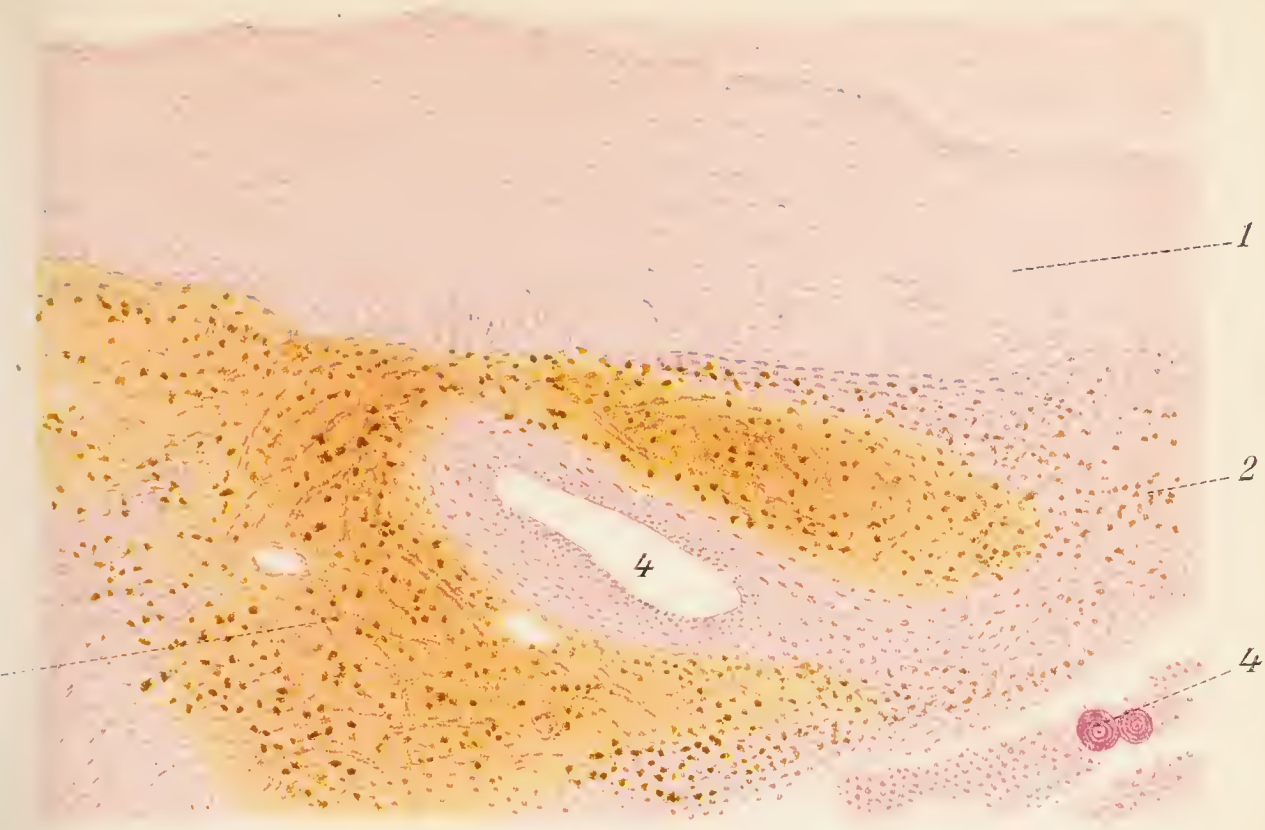


Fig. 1.

Fig. 2.

Lith. Anst. F. Reichhold, München.

Dieselben erscheinen als grosse spindelförmige und polygonale, plasmareiche Zellen, die sich zuerst in Reihen zwischen dem Epithel der dura und dem Fibrin anordnen, um dann allmälig in das letztere selbst einzudringen. Gleichzeitig kommen aus der dura junge Gefässsprossen hervor, welche anfänglich als solide Zapfen in die Auflagerung einragen, später kanalisiert werden und sich sehr dicht mit roten Blutkörperchen füllen. Sie bilden sehr bald ausserordentlich reiche Netze, wodurch schon ganz junge Membranen ein dunkelrotes Aussehen gewinnen. Ihre Wandungen bleiben stets ausserordentlich zart, grösstenteils bestehen sie nur aus einem sehr feinen Epithel- (Endothel-)häutchen und so kommt es, dass meist schon frühzeitig Blutaustritte aus denselben, sei es durch Zerreissungen ihrer Wandungen, oder durch Diapedesis erfolgen. Offenbar können schon ganz geringe Druckschwankungen solche auslösen. Es treten rote Blutkörperchen in das von Fibroblasten und Leukocyten durchsetzte Fibrin aus. Dieselben verfallen der Pigmentmetamorphose und werden zum Teil von den Wanderzellen aufgenommen. Die Fibroblasten scheiden allmälig Bindegewebsfasern aus, welche sich parallel zum Faserverlauf der dura mater anordnen, die Gefässe aber bleiben zwischen den Fasern lange Zeit erhalten und so erfolgen aus denselben immer wieder neue Blutungen, die sich auf der Oberfläche der neugebildeten Membran niederschlagen. In die neuen Blutergüsse wächst immer wieder neues Bindegewebe mit Gefässen hinein und so kann allmälig die Auflagerung zu einer sehr ansehnlichen Dicke sich heranbilden. Die ältesten Teile derselben nehmen dabei immer mehr ein derb fibröses, sklerotisches Gefüge an, die Gefässe veröden zum Teil, die Abgrenzung gegen die dura mater wird undeutlich, aber gewöhnlich bleibt das neugebildete Gewebe lange Zeit von Blutfarbstoff durchsetzt. Unter dem letzteren kann man alle Formen von Blutpigment, diffuse Imbibition, körniges, amorphes, teils intracelluläres, teils extracelluläres Pigment, teils crystallinisches Haematoidin nachweisen. Die jüngeren Teile des amorphen Pigments

Taf. 99. Fig. I.

## Tafel 100.

**Fig. I. Acute, eitrige Leptomeningitis cerebralis.** Vergr. 55.

1,1. Zwei Grosshirnwindungen, zwischen denen das in den weichen Häuten gelegene eitrige Exsudat (2) in eine Furche eindringt.

2. Maximal erweiterte piale Gefässe.

**Fig. II. Chronische Leptomeningitis.** Vergr. 78.

1. Grosshirnwindungen.
2. Eine Furche, in welche die stark kleinzellig infiltrierte und von einigen Pigmentkörnchen durchsetzte pia mater eindringt.
3. In die Gehirnsubstanz einstrahlende Gefässe mit kleinzellig infiltrierten Adventitialscheiden.

---

lassen noch lange Zeit Eisenreaction erkennen. Es können auf diese Weise ganz dicke Schwarten entstehen. Werden dieselben von grösseren Gefässen durchsetzt, so kann es auch gelegentlich zwischen die einzelnen Lamellen der bindegewebigen Auflagerungen zu grösseren Blutergüssen kommen, welche Faustgrösse und darüber erreichen und comprimierend auf das darunter liegende Gehirn wirken (Haematom der dura mater). Da man früher eine traumatische Entstehung dieser Blutungen annahm, so glaubte man auch, die ganze Membran könne ausschliesslich auf Grund einer nach Verletzung erfolgenden Blutung entstehen. Die ersten Stadien derselben weisen aber stets die entzündliche Natur des Processes nach. Werden aus bestehenden Hämatomen die Blutkörperchen oder die aus ihnen hervorgegangenen Pigmentmassen vollkommen resorbiert, so bleibt ein seröser Erguss zwischen den Bindegewebslamellen übrig, ein Zustand, welchen man auch als Hygrom der dura mater bezeichnet. In den späteren Stadien findet man sowohl an der Innenfläche der neu gebildeten Bindegewebslamellen, wie auch zwischen deren Fasern manchmal grössere kugelige, eigentümlich concentrisch geschichtete Körperchen, welche sich mit Jod und Schwefelsäure bläuen und deshalb auch als corpora amyloidea bezeichnet werden. Sie gehen wahrscheinlich aus miteinander verschmolzenen Zellen hervor, bisweilen ist in ihrem Innern noch die Andeutung eines oder mehrerer Zellkerne erkennbar (Tafel 99; Fig. I).

Fig. 1.

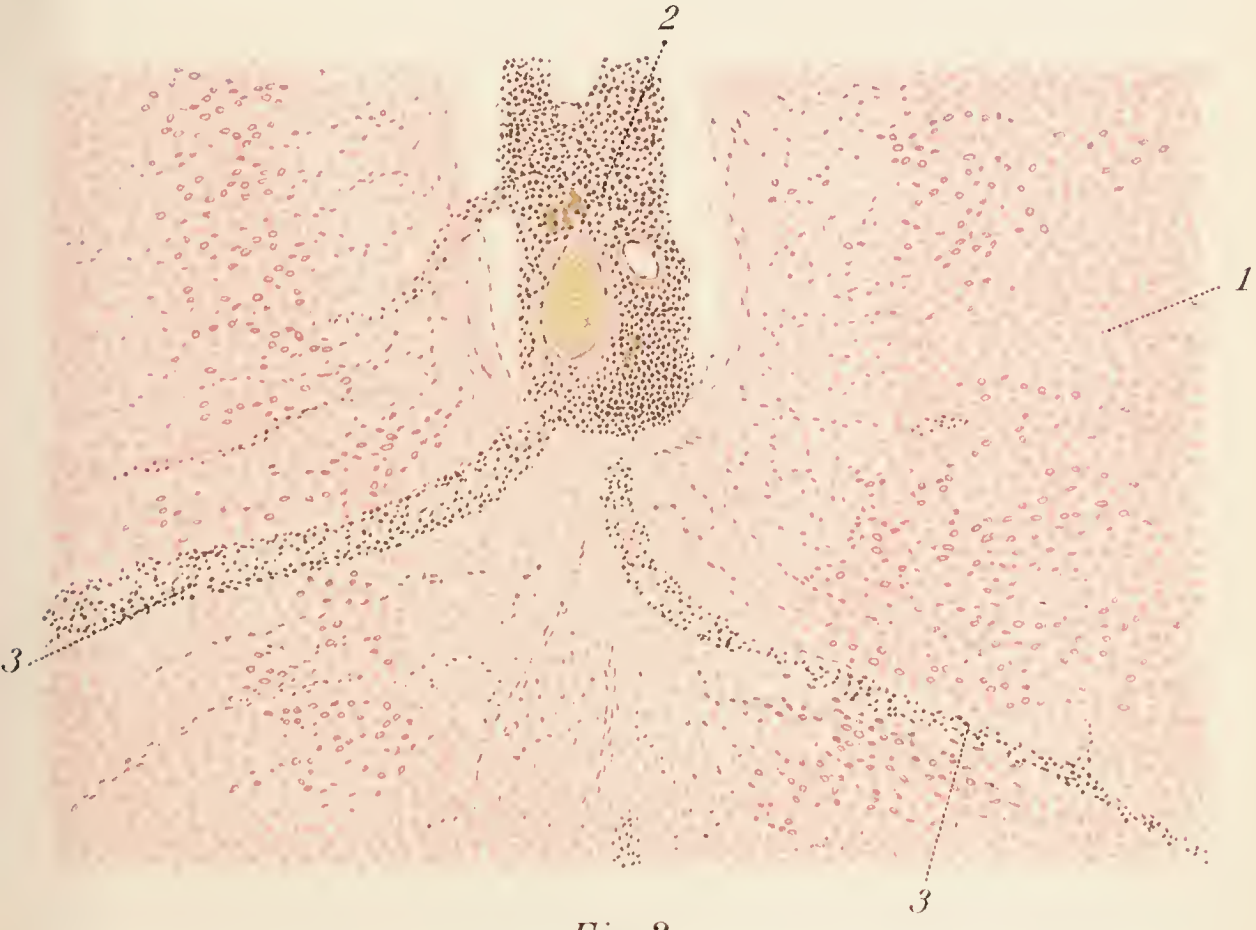


Fig. 2.

Lith. Anst. F. Reichhold, München.

Eine eitrige Pachymeningitis kommt fortgeleitet von den weichen Gehirnhäuten vor. Die Durainnenfläche ist dabei mit einem eitrigen, manchmal mit Fibrin gemischten Belag bedeckt, das Duraepithel zerstört, die Eiterkörperchen dringen auch zwischen die einzelnen Bindegewebslamellen der harten Hirnhaut reihenförmig ein und können selbst zu einer partiellen Einschmelzung derselben führen.

Auch die Tuberculose der Pachymeninx findet sich wohl nur fortgeleitet entweder von den weichen Häuten oder von einer bestehenden Caries der Schädel-, bezw. Wirbelknochen.

In seltenen Fällen kann auch Syphilis in der harten Hirn- und Rückenmarkshaut beobachtet werden. Sie führt zu Granulombildung oder zu diffuser Verdickung.

Es entwickeln sich an der Oberfläche schwielige Auflagerungen, welche bisweilen typische gummöse Knoten einschliessen; ihr Centrum ist meistens verkäst, in dessen Umgebung finden sich epithelioide Riesen- und Rundzellen, die Peripherie wird durch ein derbfibröses Gewebe gebildet. Die Gefässe in der Nachbarschaft zeigen die bekannten endarteriitischen Veränderungen (Tafel 99; Fig. II). Taf. 99. Fig. II.

## Weiche Häute des Gehirnes und Rückenmarkes.

Die acute eitrige Leptomeningitis wird meistens durch Diplokokken, gelegentlich auch durch Streptokokken und Staphylokokken, in sehr seltenen Fällen (namentlich bei Neugeborenen) durch das bacterium coli commune veranlasst. Es findet sich dabei mikroskopisch die Absetzung eines eitrigen Exsudates im Subarachnoidealraum und im Gewebe der pia mater, welches bisweilen einen sehr bedeutenden Umfang annehmen kann. Namentlich in den Anfangsstadien sind den Eiterkörperchen oftmals Fibrinfäden beigemischt, ebensolche zeigen sich vereinzelt in den Gefässen der pia und selbst in den oberflächlichen Blutgefässen der anliegenden Gehirnsubstanz. Sehr oft lassen sich gleichzeitig mit Fibrin auch die Mikroorganismen zwischen den

## Tafel 101.

**Fig. I. Tuberculöse Leptomeningitis** (Schnitt durch die fossa Sylvii). Vergr. 30.

1,1. Grosshirnwindungen.
2. Zellig infiltrierte pia mater.
3. Central verkäste Tuberkel in der nächsten Umgebung arterieller Gefässe.
4. Querschnitte von grösseren Arterien mit zellig infiltrierten Wandungen (acute Arteriitis).

**Fig. II. Syphilitische (gummöse) Leptomeningitis.** Vergr. 30.

1. Grosshirnwindungen.
2. Infiltrierte pia mater.
3. Käsig degeneriertes Centrum eines syphilitischen Granuloms an die Adventitia eines grösseren arteriellen Gefässes (4) heranreichend.
5. Elastica interna desselben, in wucherndem Bindegewebe sich verlierend.

---

Eiterkörperchen zur Darstellung bringen. Die Blutgefässe, besonders die feinen pialen Venen, sind ad maximum dilatiert; in letzteren zeigen sich Erscheinungen einer länger dauernden Stase mit Randstellung der Leukocyten. An dem zelligen Exsudat lassen sich bisweilen zwei verschieden dichte Schichten erkennen, eine äussere, in welcher nur mehr Leukocyten wahrnehmbar sind, und eine innere, mehr lockere, die in Folge dessen heller erscheint; hier sind neben den Eiterkörperchen noch grössere spindelförmige und rundliche Elemente, Abkömmlinge der fixen Gewebszellen, Fibroblasten nachweisbar. Das eitrige Exsudat folgt gewöhnlich, namentlich an der Convexität des Gehirnes, allen Einsenkungen der pia in die sulci, aber auch die in die Hirnrinde selbst einstrahlenden Gefässe zeigen mehr oder minder starke Infiltration ihrer Pialscheiden. Die Lymphscheiden der Adventitia sind von Leukocyten, zuweilen auch von Fibrinfäden gefüllt. Hat eine eitrige Meningitis längere Zeit bestanden, so lassen sich im frischen Präparat an den Eiterkörperchen Zerfallserscheinungen, fettige Degeneration und Zerklüftung der Zellleiber nachweisen.

Manchmal lassen sich chronische Entzündungszustände an den weichen Häuten des Gehirnes und Rückenmarkes erkennen. Die Arachnoidea erscheint inselförmig ver-

Fig. 1.

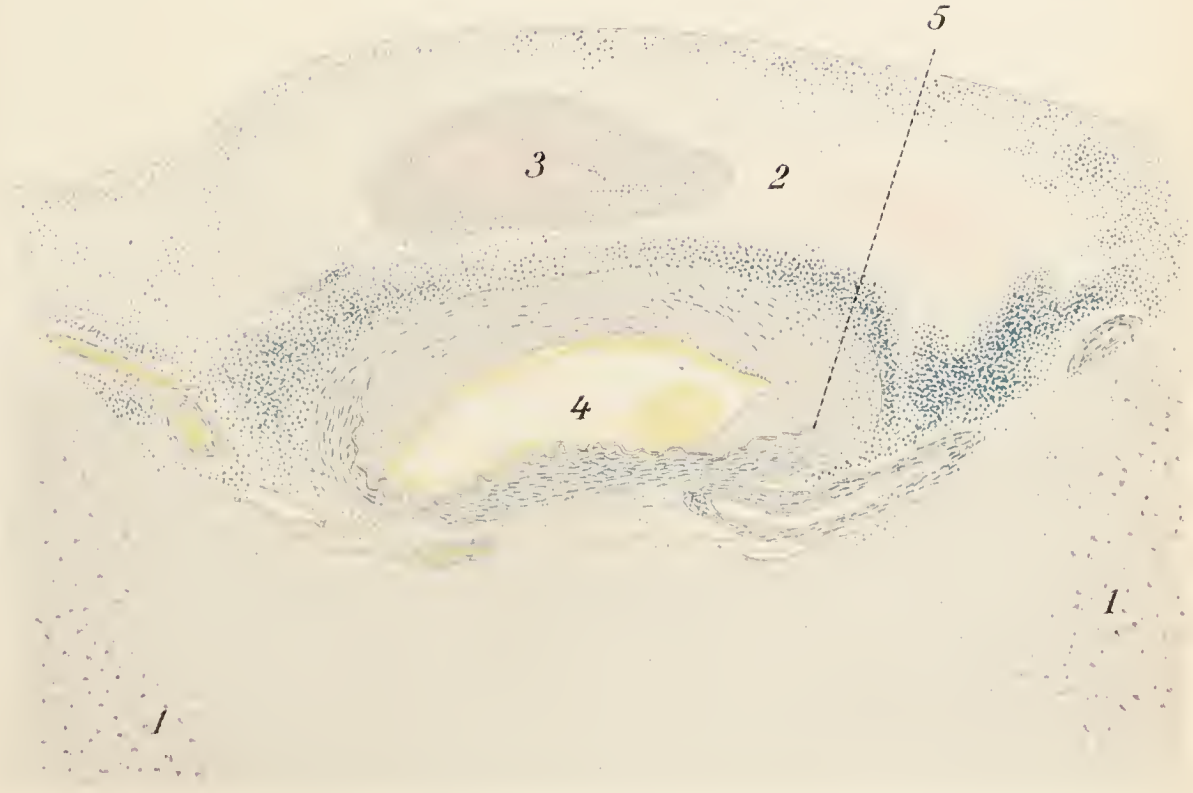


Fig. 2.

Lith. Anst F. Reichhold, München.

dickt und mit feinen aus Bindegewebe bestehenden Auflagerungen oder zottenförmigen Anhängen besetzt (Arachnitis villosa). In der pia mater finden sich diffuse oder umschriebene Infiltrationen mit Rundzellen, vor allem aber sind die Pialscheiden der in die Gehirnoberfläche sich einsenkenden Gefässe der Sitz solcher zelliger Ablagerungen. Im frischen Zupfpräparat findet man die Adventitialscheiden mit runden, plasmaarmen Zellen, hauptsächlich aber mit grösseren, von Fett- und Pigmentkörnchen erfüllten Zellelementen durchsetzt und auf Schnittpräparaten lassen sich die infiltrierten Gefässwandungen manchmal weithin in die Gehirnsubstanz verfolgen. Auch hiebei finden sich zwischen den Rundzellenhäufchen kleine braune Pigmentkörnchen (Taf. 100; Fig. II). Taf. 100. Fig. II.

Die tuberculöse Leptomeningitis localisiert sich im Gegensatz zur eitrigen vorzugsweise an der Basis des Gehirnes in der Umgebung des Chiasma, des Infundibulum, in den fossae Sylvii, sowie über pons und medulla oblongata, weshalb sie meistens als Basilarmeningitis bezeichnet wird. Die Eruption der Knötchen folgt hauptsächlich, wie schon makroskopisch sichtbar ist, dem Verlauf der pialen Gefässe. Daneben aber sind die weichen Häute diffus von einer eitrigen, sulzigen Masse durchsetzt. Besonders schön lässt das mikroskopische Bild die Beziehung der Knötchen zu den Gefässen hervortreten (Tafel 101; Fig. I).

Der Arachnoidealraum und das Gewebe der pia sind ähnlich wie bei der eitrigen Leptomeningitis von massenhaften Eiterkörperchen durchsetzt, zwischen denen vereinzelte Fibrinfasern und manchmal ziemlich reichliche grössere epithelioide Zellen nachweisbar sind. Die Wandungen der Gefässe und zwar sowohl der Arterien wie der Venen zeigen fast immer gleichfalls starke Infiltration, welche manchmal durch alle Wandungen hindurch reicht und nach Durchsetzung der tunica elastica interna bis unter das Epithel vordringt, wie das schon früher (Bd. I, pag. 25, Taf. 106) genauer beschrieben wurde. Den Gefässwandungen gewöhnlich unmittelbar anliegend,

Taf. 101 Fig. I. von deren Adventitia meist nicht mehr deutlich geschieden und das Gefässlumen zuweilen halbmondförmig umgreifend liegen die charakteristischen tuberculösen Knötchen. Schon bei einer klinischen Krankheitsdauer von ungefähr 9—10 Tagen weisen dieselben meist im Centrum beginnende Verkäsung auf, welche bei längerem Bestand der Krankheit sehr rasch an Umfang zunimmt, sodass man manchmal auch ausgedehntere, miteinander confluierte Knötchen findet, deren käsige Centren ebenfalls ineinander geflossen sind.

In der Peripherie dieser Nekrose finden sich meist radiär gestellte, spindelförmige oder rhombische epithelioide Zellen, dagegen pflegen Riesenzellen bei dem meist raschen Verlauf der tuberculösen Basilarmeningitis nur spärlich aufzutreten, gewöhnlich fehlen sie ganz. Auch hier kann es zu einer Fortleitung des Processes auf die oberflächlichen Hirnschichten und zwar zunächst durch Vermittlung der Pialscheidengefässe kommen; manchmal werden Blutgefässe durch die rasch um sich greifende Verkäsung arrodiert und es kommt dann zu umschriebenen Blutaustritten mit Zerstörung der oberflächlichen Gehirnsubstanz (tuberculöse Meningo-Encephalitis).

Zuweilen ergreift die Erkrankung durch unmittelbare Fortsetzung auch die plexus choroidei, sowie die Ependymauskleidung der Hirnkammern. In letzterer sind meist schon makroskopisch die feinen Granulationen, namentlich bei schräger Beleuchtung deutlich erkennbar. Bei der mikroskopischen Untersuchung erkennt man gerade im Ependym manchmal ganz junge Stadien von tuberculösen Eruptionen, welche nur aus einzelnen epithelioiden Zellen bestehen, über denen das Ependymepithel gewöhnlich zu Verlust gegangen ist.

Tuberkelbacillen sind innerhalb der Knötchen meist leicht und reichlich, innerhalb der diffusen Infiltrationszone aber nur vereinzelt nachweisbar.

Die syphilitische Leptomeningitis zeichnet sich durch die Absetzung einer diffusen, sulzigen Exsudatmasse und Einlagerung circumscripter, zu regressiver

Metamorphose neigender Knötchen aus, nur zeigt der ganze Process einen weit mehr chronischen Verlauf und dementsprechend im histologischen Bild das Exsudat einen mehr schwielig-fibrösen Charakter. In der Umgebung von grösseren, meist arteriellen Gefässen finden sich unscharf abgegrenzte, knotige Einlagerungen mit käsigen Centren und fibröser Randzone. Auch hier ist die Beziehung zu den Gefässen eine ausserordentlich deutliche und innige, indem geradezu die Adventitia der pialen Arterien den ersten Sitz der Granulomeruption darstellt. An den Gefässwandungen spielen sich dabei die charakteristischen, oben genauer beschriebenen (Bd. I, pag. 26 u. ff.) zu Obliteration führenden Processe ab. Manchmal ist das Gefässlumen selbst thrombosiert. Die schwartige Verdickung greift von der Umgebung der Käseherde auf das benachbarte piale Gewebe über und führt manchmal zu einer erheblichen bindegewebigen Durchsetzung und Volumszunahme; die oberflächlichen Gehirnschichten sind zuweilen infiltriert, manchmal ragen die schwielig käsigen Schwarten in dieselben selbst hinein, sodass die Abgrenzung von Gehirnsubstanz und Meningen dadurch eine undeutliche wird (Tafel 101; Fig. II). Taf. 101. Fig. II.

## Gehirn und Rückenmark.

Bei der Besprechung der histologischen Veränderungen des Centralnervensystems muss natürlich von einer Darstellung der sogenannten Strangerkrankungen, ihrer Genese und ihres Zusammenhanges abgesehen werden. Es sollen hier nur die allgemeinen histologischen Verhältnisse, welche bei klinisch und anatomisch sehr verschieden verlaufenden Erkrankungen durchaus dieselben sein können, berührt werden. Es ist deshalb auch eine Trennung der Gehirn- und Rückenmarkserkrankungen vom rein histologischen Standpunkt aus nicht notwendig.

Bei Behinderung des venösen Blutrückflusses aus dem Centralnervensystem oder aus einzelnen Teilen desselben kommt es zu einer oedematösen Durchtränkung der nervösen Substanz. Die Interstitien zwischen den Nervenfasern erscheinen dabei ver-

## Tafel 102.

**Alter, apoplektischer Herd aus der Grosshirnrinde in Organisation.** Vergr. 67.

1. Gehirnsubstanz am Rande des Herdes.
2. Von jungem Granulationsgewebe und von Blutpigment durchsetzter, apoplektischer Herd.
3. Amorphes und crystallinisches Blutpigment.
4. Junge Gefässsprossen.
5. Junges Bindegewebe mit epitheloiden und Rundzellen.

## Tafel 103.

**Fig. I. Vom Rande eines etwa 30 Tage alten, apoplektischen Herdes aus dem Grosshirn.** Vergr. 300.

1. Ausgelaugte rote Blutkörperchen.
2. Contractile Zellen mit Fettvacuolen, zum Teil zweikernig.
3. Amorphes, freies Blutpigment.
4. Blutkörperchenhaltige Zellen.

**Fig. II. Alte, apoplektische Narbe im Grosshirn.** Vergr. 78.

1. Gehirnsubstanz.
2. Faseriges, zellarmes Bindegewebe von dunklen Pigmentkörnern durchsetzt.
3. Dünnwandige, junge Gefässe.

---

breitert, das Gliagewebe feinkörnig granuliert, die Achsencylinder auf Querschnitten verdickt, oftmals um ein Vielfaches ihrer Norm verbreitert; die Markscheiden sind entweder comprimiert und dann unverhältnismässig dünn oder sie sind durch Flüssigkeitsaufnahme ebenfalls verquollen, und lassen dann bei längerem Bestande gewöhnlich Degenerationserscheinungen in Form von Zerklüftung und Zerbröckelung der Markmasse erkennen. Weiterhin machen sich auch an den Achsencylindern Zerfallserscheinungen bemerklich, auf Längschnitten sieht man in unregelmässigen Abständen Auftreibungen an denselben und es findet eine Segmentierung und stellenweise Vacuolisierung ihrer Substanz statt. Sobald degenerative Processe eingetreten sind, kommen wie im Nervensystem überhaupt Resorptionsvorgänge zu Stande, auf welche wir weiter unten zu sprechen kommen werden. Auch bei Erschütterungen des Gehirns und Rückenmarks finden sich solche umschriebene Quellungszustände. In der grauen Substanz findet gleichzeitig ein Zerfall von Ganglienzellen nach vorgängiger eigentümlicher Umord-

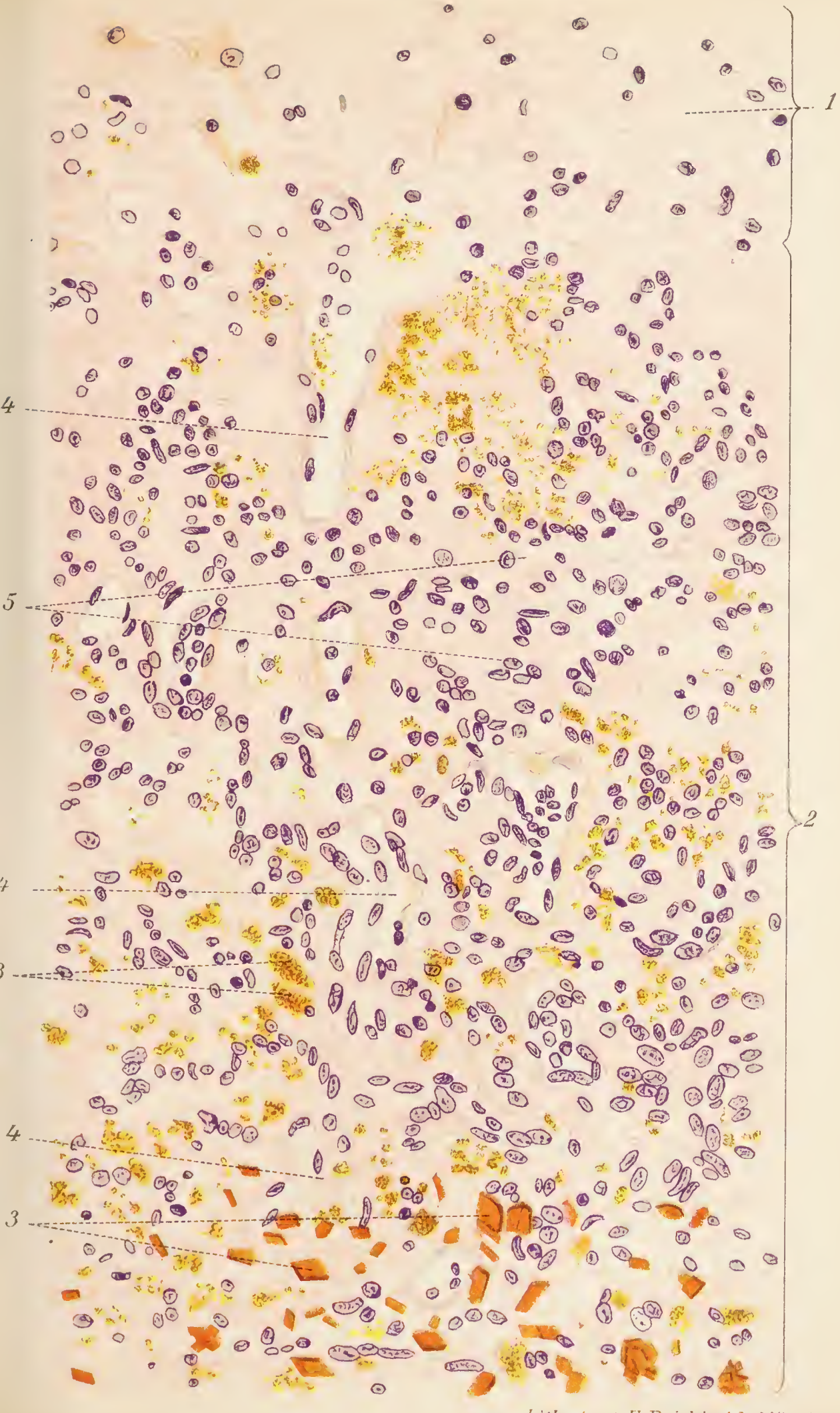


Lith. Anst. F. Reichhold, München.

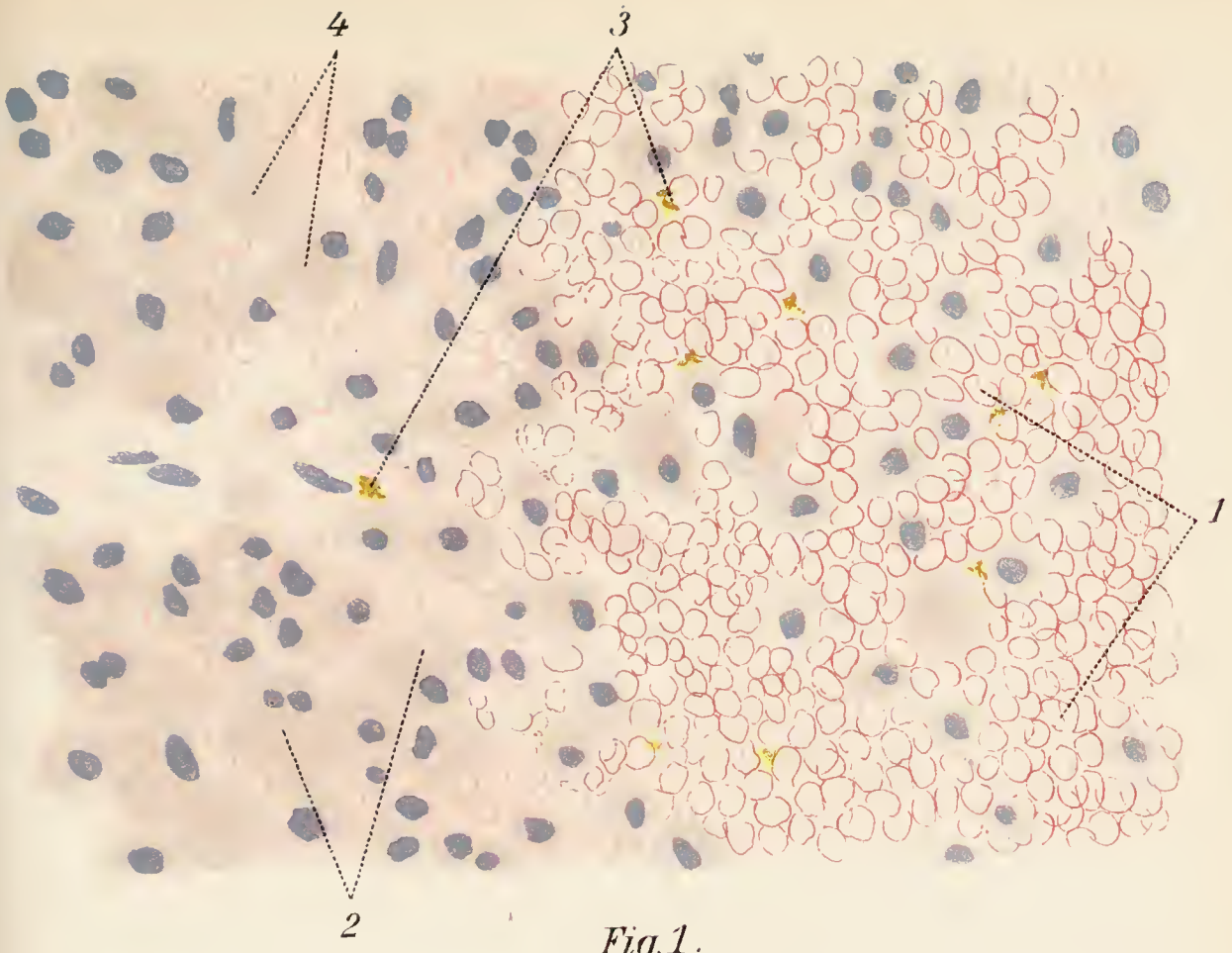


Fig. 1.

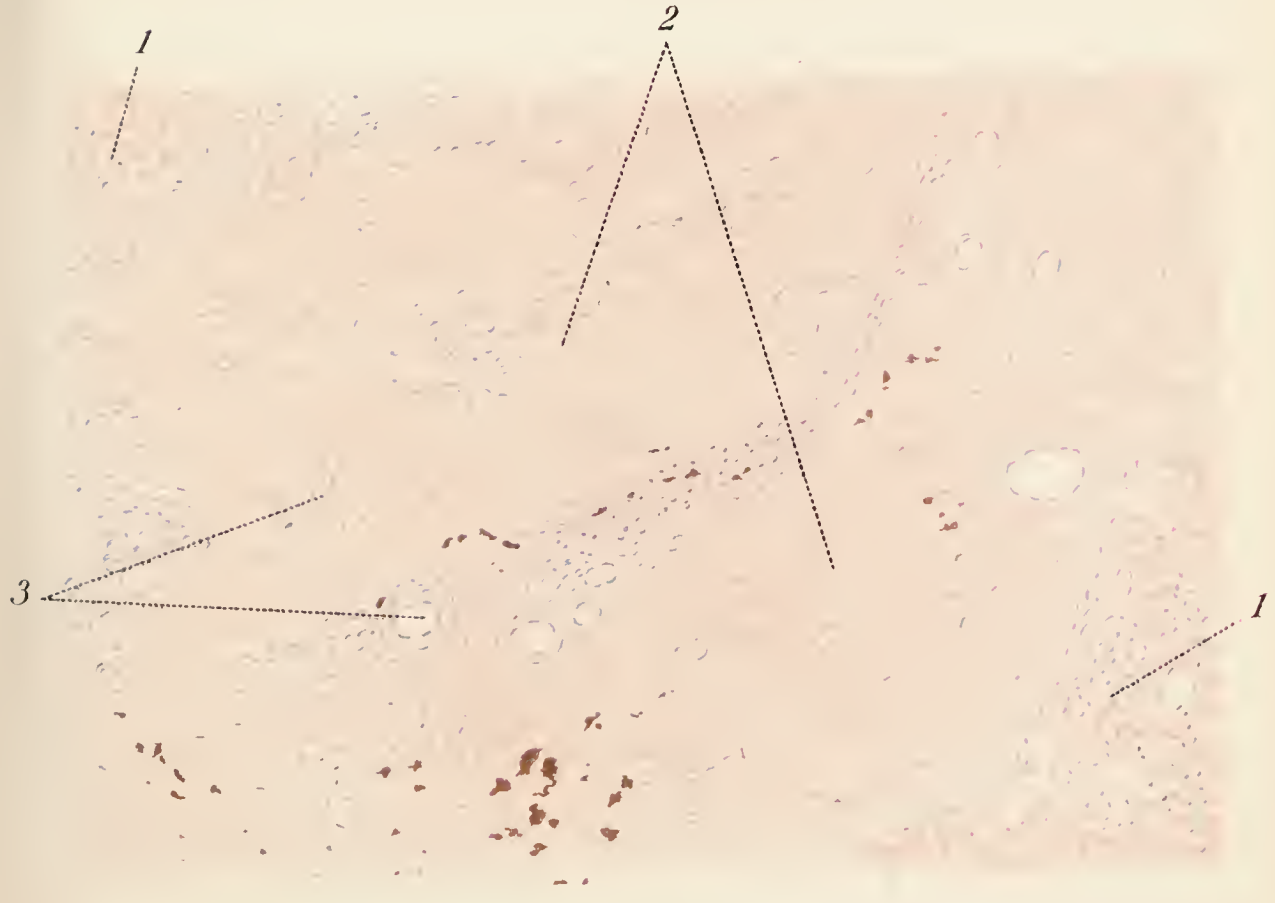


Fig. 2.

Lith. Anst. F. Reichhold, München.

nung und Verklumpung der fibrillären und der Körnersubstanz statt.

## Haemorrhagie.

Blutungen des Gehirnes in Folge von spontaner Gefässzerreissung bei Atheromatose oder bei gesteigertem Blutdruck, sowie in Folge traumatischer Einwirkungen bieten im mikroskopischen Bild eine Reihe von charakteristischen Veränderungen dar; welche je nach dem Alter des haemorrhagischen Herdes sehr verschieden sind. Wir haben bei der Untersuchung unser Augenmerk einmal auf die Gehirnsubstanz und zweitens auf das ergossene Blut zu richten, welches wie überall im Körper durch eine Reihe von Zwischenstadien allmälig in resorptionsfähigen Zustand versetzt und in Pigmentmassen umgewandelt wird.

Jeder Blutaustritt in die Centralnervensystemsubstanz hat zunächst eine von seinem Umfang abhängige Zertrümmerung des spezifischen Organgewebes zur Folge. Vor allem liefert die Nervenfasermasse dabei typische Zerfallsprodukte. Die Markmasse wird von ihren Achsencylindern abgelöst, quillt auf und gerinnt. Im Zupfpräparat erscheinen auf einem ganz frischen Stadium isolierte Stücke von Nervenfasern mit eigentümlichen spindelförmigen und rosenkranzförmigen mehr oder weniger dicht gestellten Auftreibungen. Es sind dies die sogenannten varicösen Achsencylinder; die Marksubstanz ist hier streckenweise an dem Achsencylinder in der Längsrichtung zusammengeschoben und gleichzeitig verquollen. Die Auftreibungen erscheinen bei mittlerer Einstellung des Mikroskops als doppelt conturierte Gebilde; in den Achsencylindern selbst finden sich gewöhnlich schon einige ganz feine, stark lichtbrechende Fettkörnchen. Daneben sind auch von Marksubstanz ganz entblösste, sogenannte nackte Achsencylinder mit einfacher Contur erkennbar. Vielfach hat sich die zertrümmerte Marksubstanz in Form von einzelnen Kugeln und Tropfen zusammengeballt, welche sich aus den varicösen Achsencylindern, wie man oft deutlich verfolgen

kann, in Gestalt hernienförmiger Ausstülpungen abschnüren. Die freien Markkugeln zeichnen sich sämmtlich durch ihre doppelte Contur aus und werden auch als Myelintropfen bezeichnet. Fast immer findet sich dabei auch freies Fett in Form der bekannten einfach conturierten grösseren und kleineren, stark lichtbrechenden Tröpfchen.

Die roten Blutkörperchen sind auf einem solchen ganz frühen Stadium noch vollkommen intact, aber schon vom zweiten Tage an findet eine Auslaugung der Erythrocyten mit Lösung ihres Haemoglobingehaltes statt, welcher in die Umgebung diffundiert und derselben einen gleichmässig gelblichen Farbenton verleiht. Da in Folge der Raumbeengung durch den Blutungsherd die benachbarte Substanz stets auch gleichzeitig oedematös ist, so nimmt die Oedemflüssigkeit den Blutfarbstoff an und kann auf weitere Strecken hin die Gehirn- beziehungsweise Rückenmarksubstanz imbibieren („citronenfarbiges Oedem"). Schon vom dritten Tage ab treten am Rande des Blutungsherdes neue zellige Elemente auf; es sind dies grosse, sehr protoplasmareiche, rundliche Taf. 103. Fig. I. Zellgebilde mit einem, manchmal mit zwei dunklen granulierten Kernen. Es ist nicht bestimmt, ob dieselben ausschliesslich von Lymphocyten abstammen oder ob auch fixe Gewebselemente, namentlich Endothelien von perivasculären Lymphspalten bei ihrer Production beteiligt sein können. Möglicher Weise stellen auch noch andere Zellarten, Bindegewebszellen der Gefässadventitia, Gliazellen und selbst Ganglienzellen, beziehungsweise Abkömmlinge derselben ein Contingent zu dieser rings um den Blutungs- beziehungsweise Erweichungsherd auftretenden und allmälig in denselben eindringenden Zellansammlung. Jedenfalls zeigen dieselben einen ausgesprochenen phagocytären Charakter, indem sie Zerfallsmassen aller Art sowie auch Blutbestandteile in ihre Zellkörper aufnehmen und offenbar als Werkzeuge eines Resorptionsvorganges dienen. Da ihr Protoplasmaleib dabei einer sehr ansehnlichen Ausdehnung fähig ist, so nennt man sie, ohne über ihre Abstammung irgend

etwas zu praejudicieren, wohl am Besten nach dem Vorgange von v. Recklinghausen „contractile Zellen“. Dieselben beladen sich nun sehr bald mit den Trümmern der zerfallenen Gehirnsubstanz, viele von ihnen werden vollkommen von sehr kleinen gelblichen, glänzenden Fettkügelchen ausgestopft, so dass ihr Zellkern wenigstens im frischen ungefärbten Zustand nicht mehr erkennbar ist, sie heissen dann „Körnchenzellen“, „Fettkörnchenzellen“, auch wohl „Fettkörnchenkugeln“. Diese Körnchenzellen beherrschen von jetzt ab auf lange Zeit hinaus das mikroskopische Bild, sie sind durchaus charakteristisch für alle Vorgänge im Centralnervensystem, welche mit Zerfall oder mit Degeneration von nervöser Substanz einhergehen und können manchmal noch nach Jahren in der Umgebung des inzwischen vernarbten Herdes angetroffen werden. Es scheint, dass dieselben, nachdem sie sich mit Detritusmasse beladen haben, in das Lymphsystem zurückwandern; wenigstens trifft man sie, namentlich in den späteren Stadien, hauptsächlich in den lymphatischen Adventitialscheiden der umgebenden Gefässe. Sie können oft geradezu zu dauernden Erweiterungen der Lymphspalten führen, welche selbst makroskopisch als feinste röhrchenförmige Hohlräume in der Nachbarschaft von alten Erweichungsherden oder Blutungen erkennbar sind, ein Zustand, welchen man als État criblé bezeichnet. Auch Myelintropfen und grössere verfettete Trümmer von Achsencylindern können von diesen contractilen Zellen aufgenommen werden. Im gehärteten und gefärbten Schnittpräparat wird das Fett und das Myelin natürlich extrahiert und es erscheinen daher die dasselbe beherbergenden Zellen mit grossen rundlichen, von massenhaften Vacuolen siebförmig durchbrochenen Zellleibern, in denen die Kerne wieder sichtbar werden. (Taf. 103, Fig. I.)

Aber auch das Blut unterliegt der phagocytären Wirkung der contractilen Zellen. Vom dritten Tage an trifft man am Rande des Blutungsherdes teilweise in Zellen incorporierte rote Blutkörperchen, manchmal nur wenige neben gleichzeitig aufgenommenem Fett, bis-

weilen erscheinen einzelne solche Zellen ganz von roten Blutkörperchen ausgestopft. Die letzteren gehen nun in denselben einer allmäligen intracellulären Verdauung entgegen; war ihr Haemoglobingehalt zur Zeit der Aufnahme noch ein intacter, so schrumpfen sie intracellulär zu immer kleiner und dunkler werdenden Pigmentkörnchen zusammen und nehmen dabei eine unregelmässig vieleckige Gestalt an. Die freibleibenden roten Blutkörperchen dagegen werden immer mehr ausgelaugt und unterliegen dabei anfänglich einer Verquellung, indem ihre beiden Impressionen sich ausgleichen und die Körperchen dabei Kugelgestalt annehmen; sie stellen dann auf Schnitten ganz blasse oder farblose (auch mit Eosin nicht mehr färbbare) Gebilde, sogenannte „Schatten" dar. Später macht sich im Gegenteil auch an ihnen eine Schrumpfung bemerklich. Es treten zuerst ganz kleine, oft kreisförmig die ganze Peripherie umgreifende Impressionen (sogenannte „randständige Körperchen", Ecker und Virchow) auf, weiterhin grosse dellenförmige Einstülpungen, so dass Schüssel- und Napfformen zu Stande kommen. Auch auf einem solchen Stadium können sie noch in den Leibern von contractilen Zellen aufgenommen und dort vollkommen vernichtet werden oder sie gehen extracellulär ihrer allmäligen Auflösung entgegen.

Der in die Umgebung diffundierte Blutfarbstoff erleidet zweierlei verschiedene Veränderungen, 1. eine morphologische und 2. eine chemische.

Die erstere documentiert sich durch ein allmäliges Verschwinden des diffusen Farbstoffes aus dem Zerfalls-Bezirk mit Ausnahme der contractilen Zellen; in diesen findet offenbar eine Aufspeicherung und Concentration des Pigments statt, welche sich am Rand des Herdes ungefähr vom zehnten Tage an durch Entstehung von anfangs gröberen, später immer feiner werdenden rundlichen und eckigen Pigmentschollen bemerklich macht. Es finden sich dann also in den contractilen Zellen einmal durch Aufnahme von roten Blutkörperchen und zweitens durch Concentration des diffusen extrahierten

Blutfarbstoffes entstandene Pigmentkörnchen. Ungefähr gleichzeitig lässt sich eine chemische Umwandlung des Blutfarbstoffes constatieren, indem derselbe durch Lockerung seines Eisengehaltes einer mikrochemischen Reaction mit Ferrocyankalium und Salzsäure sowie mit Schwefelammonium zugänglich wird. Es bildet sich aus dem Haemoglobin das zuerst von Neumann so bezeichnete Haemosiderin. (Vergl. A. T., Pigment).

Allmählich werden die anfangs ausschliesslich intracellulär gelegenen Pigmentschollen offenbar durch Zerfall der sie umgebenden Zellen frei. Man findet freies Blutpigment in den Randpartien von Gehirnhaemorrhagien etwa vom achtzehnten Tage ab. Später wird das Eisen des Blutfarbstoffes gänzlich abgespalten, die immer feiner werdenden Pigmentkörnchen sind den Eisenreactionen nicht mehr zugänglich und stellen schliesslich das eisenfreie Haematoidin dar; ein Teil der Schollen erleidet eine Umwandlung in die bekannten rhombischen Haematoidinkrystalle. Letztere werden höchst selten noch intracellulär angetroffen.

Inzwischen aber sind vom Rande der intacten Gehirnsubstanz neue Elemente in den apoplektischen Herd eingewandert, vor allem zahlreiche junge Gefässsprossen, sowie Abkömmlinge von fixen Gewebszellen, wohl hauptsächlich Bindegewebszellen, sogenannte Fibroblasten. Die letzteren zeichnen sich durch ihre polygonale oder spindelförmige Gestalt, sowie durch ihre grossen, bläschenförmigen Kerne aus. Junge Gefässe und Fibroblasten durchwachsen nach und nach den ganzen durch die Blutung entstandenen Defect in demselben Masse als derselbe durch Resorption frei wird. Man findet daher auf einem gewissen Stadium am Rande des Blutungsherdes nur mehr ein junges Granulationsgewebe von ausschliesslich freiem, körnigem und crystallinischem Blutpigment durchsetzt.

An der Grenze der erhaltenen Gehirn- (beziehungsweise Rückenmarks-) substanz können manchmal Verdichtungserscheinungen der Neuroglia auftreten, indem deren Fasern ein dichteres Filzwerk bilden, ihre Zellen

## Tafel 104.

**Fig. I. Erweichungsherd aus dem Grosshirn.** Vergr. 200.
1. Zerfallene Hirnsubstanz, dicht von contractilen, zum Teil zweikernigen Zellen durchsetzt (2).
3. Mit roten Blutkörperchen gefülltes, junges Gefäss.

**Fig. II. Aus einem weissen Erweiterungsherd des Grosshirns frisches Zupfpräparat.** Vergr. 320.
1. Fettkörnchenzellen.
2. Myelintropfen.
3. Varicöse Axencylinder.
4. Freie Fetttropfen.

**Fig. III. Sogenanntes Miliaraneurysma einer kleinen Hirnarterie aus der Umgebung eines apoplektischen Herdes (frisches Zupfpräparat).** Vergr. 80.
1. Aneurysmatisch ausgebuchtete Stelle eines kleinen arteriellen Gefässstammes, dessen Adventitialscheide von Fetttröpfchen dicht durchsetzt ist.

---

anschwellen und zahlreiche Ausläufer aufweisen („Spinnenzellen"); niemals aber findet in dem zerstörten Herde selbst eine Regeneration von einmal zertrümmerter nervöser Substanz statt; der entstandene Defect wird zum Teil durch eine aus dem Granulationsgewebe hervorgehende Bindegewebsneubildung gedeckt; da dieselbe meistens nicht für die Ausfüllung der ganzen Lücke ausreicht, so entsteht bei etwas grösseren Herden ein cystischer Hohlraum, welcher mit einer durch Pigment rostartig gefärbten, gallertigen Flüssigkeit gefüllt ist und dessen Randpartien ein solideres Gefüge aufweisen. Letztere bestehen in alten apoplektischen Herden aus einem dicht fibrillären, von Pigmentinseln durchsetzten, ziemlich kernarmen Bindegewebe (kleinere Herde können gänzlich von solchem substituiert werden). (Taf. 103, Fig. II.)

Taf. 103. Fig. II.

Gegen das Lumen der Cyste hin nimmt dagegen das Bindegewebe ein immer lockereres Gefüge und einen myxomatösen Charakter an, d. h. die Zellen sind grösser, durch sternförmige Ausläufer mit einander verbunden, in ihren Maschen Flüssigkeit suspendiert.

Sehr häufig finden sich in der Umgebung namentlich von frischeren apoplektischen Herden des Gehirnes Veränderungen an den Blutgefässen; besonders an den mittelstarken und kleinsten Arterien sieht man bei frischer

Fig. 1.

Fig. 2.

Fig. 3.

Lith. Anst. F. Reichhold, München.

Isolierung derselben oft multiple spindelförmige oder ampulläre Auftreibungen und Erweiterungen. Virchow hat dieselben als Miliaraneurysmen bezeichnet und Charcot hat auf ihr häufiges, nahezu regelmässiges Vorkommen bei Gehirnapoplexien hingewiesen. Man muss aber zwischen wahren und falschen solchen Miliaraneurysmen wohl unterscheiden. Bei der ersteren Form findet eine wirkliche Ausbuchtung des Lumens gewöhnlich verbunden mit partiellem Schwund der tunica media des kleinen Gefässes statt, die Intimazellen und auch die Adventitia sind gewöhnlich dicht von Fettkörnchen durchsetzt, in den Lymphscheiden der letzteren finden sich Körnchenkugeln. Es können aber Aneurysmen vorgetäuscht werden durch stellenweise spindelförmige Auftreibungen an den kleinen Gefässen in Folge von starker Ablagerung von Fettkörnchenzellen und Detritusmassen in der Adventitia und Abhebung derselben von ihrer Unterlage; dabei findet natürlich keine Erweiterung, manchmal sogar eine Verengerung des Lumens statt. Auch die manchmal multipel an der Oberfläche der Gehirnrinde auftretenden rostfarbigen und gelblichen, gewöhnlich etwas eingesunkenen Herde, die sogenannten „plaques jaunes“ verdanken ihre Entstehung umschriebenen Blutungen (meist auf traumatischer Basis) und zeigen mikroskopisch den oben näher beschriebenen Bau eines alten apoplektischen Herdes.

Taf. 104. Fig. III.

## Encephalomalacie.

Die Embolisation von Gehirngefässen durch Einschwemmung von thrombotischen Massen hat, da die meisten Teile des Gehirnes mit Endarterien versehen sind, eine Infarcierung und ein locales Absterben von Gehirnsubstanz zur Folge.

Während aber in allen andern Organen der locale Gewebstod durch Coagulation des in ihm enthaltenen Zelleiweiss eine Consistenzzunahme hervorruft, findet im Centralnervensystem im Gegenteil eine Erweichung, welche manchmal bis zur Verflüssigung (Colliquation) reicht, statt.

## Tafel 105.

**Fig. I. Randzone eines embolischen Abscesses aus dem Grosshirn.** Vergr. 78.

1. Abscesshöhle von Leukocyten mit fragmentierten Kernen dicht durchsetzt.
2. Grosshirnsubstanz.
3. Gefässe mit infiltrierten Lymphscheiden.

**Fig. II. Aus der Umgebung eines Solitärtuberkels des Grosshirns.** Vergr. 160.

1. Grosshirnsubstanz.
2. Verkäste Innenzone des Tuberkels.
3. Epithelioide und contractile Zellen in dessen Randschicht.
4. Rundzelleninfiltrationszone.

---

Man bezeichnet diese Gehirninfarcte in Folge dessen als encephalomalacische Herde und spricht je nach der Färbung derselben von einer weissen, einer roten oder einer braunen Encephalomalacie. Die Färbung aber ist lediglich bedingt durch die vorhandene oder die fehlende Beimischung von Blut. Nach dem Absterben der Gehirnsubstanz erfolgt eine Zertrümmerung derselben ganz genau ebenso wie sie oben für den frischen apoplektischen Herd beschrieben wurde. Es bilden sich verquollene, varicöse Achsencylinder, Myelintropfen und nach Einwanderung der Phagocyten massenhafte Fettkörnchenzellen; werden dabei Blutgefässe mit arrodiert, so kommt es natürlich nachträglich zu einer Blutung in den erweichten Herd, zu roter Encephalomalacie. Es ist also die letztere das Analogon des roten oder haemorrhagischen Infarctes in anderen Organen. Bleiben Blutungen ganz aus, so tritt die Eigenfarbe der Nervensubstanz, beziehungsweise deren fetthaltiger Zerfallsprodukte allein deutlich hervor und wir haben die weisse Encephalomalacie vor uns. Sind in grösseren Erweichungsherden nur an den Randpartien kleine Blutaustritte erfolgt, welche natürlich im weiteren Verlauf der oben genauer beschriebenen Pigmentmetamorphose anheimfallen, so bekommt der Herd ein bräunliches Aussehen. (Taf. 104, Fig. I u. II.)

Taf 104. Fig. I. Taf. 104. Fig. II.

Das weitere Schicksal des Erweichungsbezirkes ist bezüglich der histologischen Vorgänge genau dasselbe

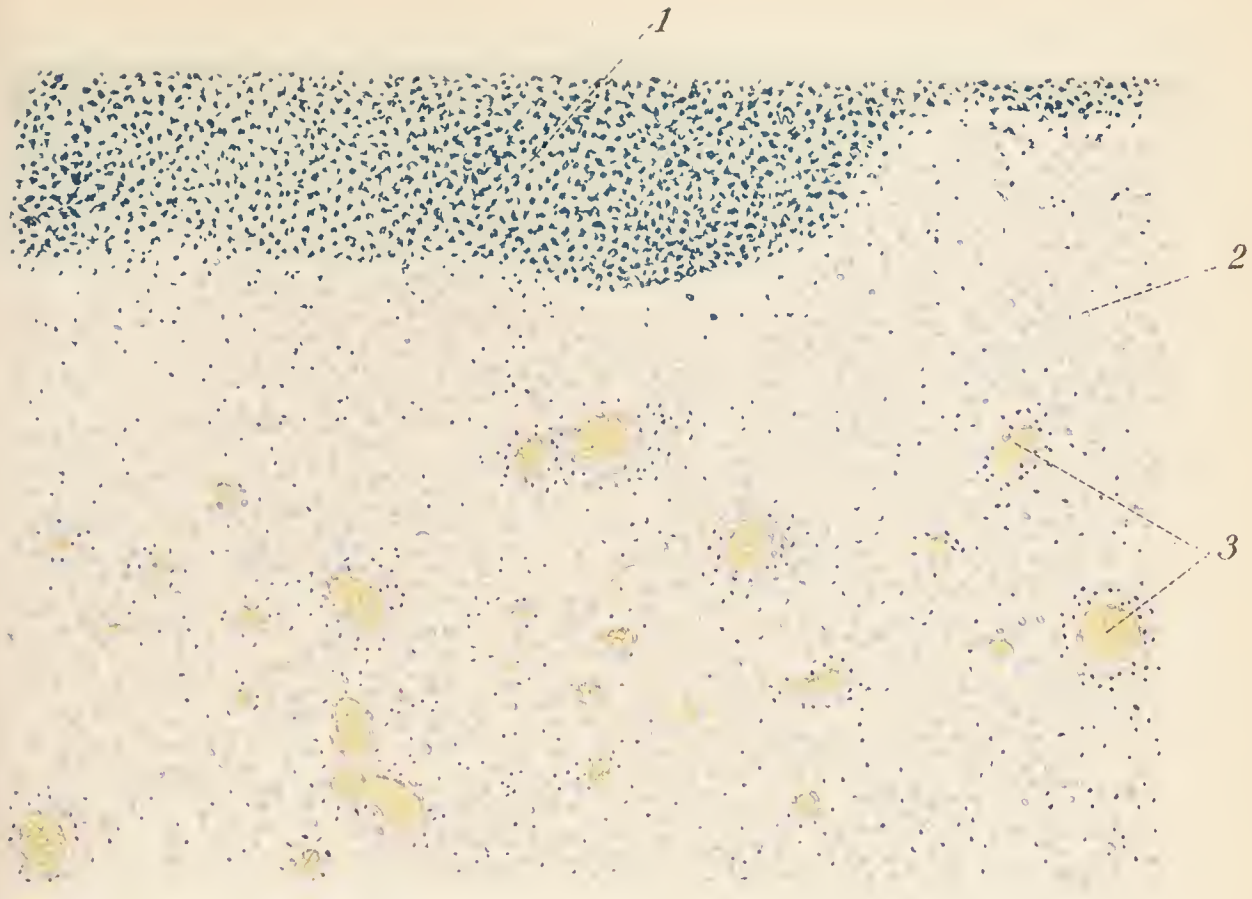


Fig. 1.

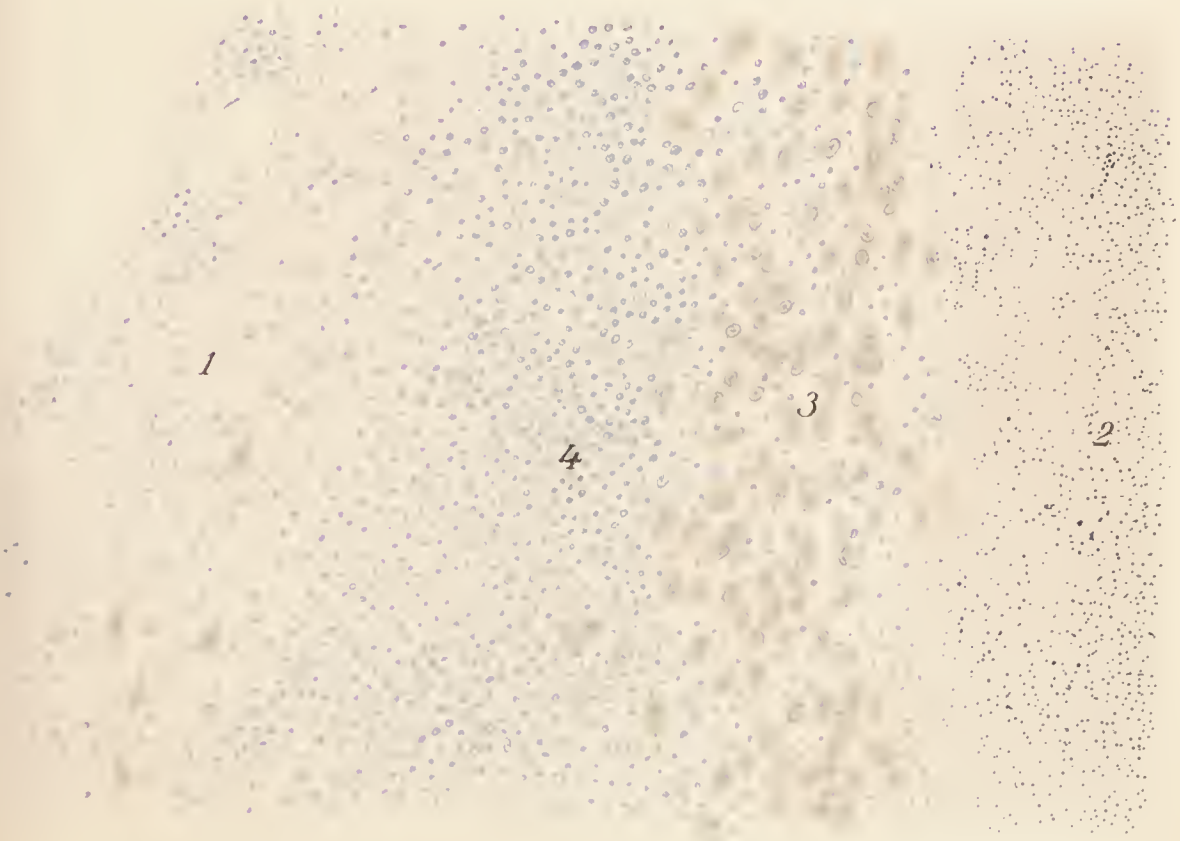


Fig. 2.

Lith. Anst. F. Reichhold, München.

wie beim apoplektischen Herd. Die zerfallene nervöse Substanz wird hauptsächlich durch Vermittlung der contractilen Zellen resorbiert, niemals aber regeneriert. Vom Rande her wächst junges gefässhaltiges Granulationsgewebe ein, welches einen Teil des Herdes ganz substituieren und die Wandungen derselben im weiteren Verlaufe mit einer bindegewebigen Kapsel austapezieren kann. Sehr oft bleibt bei ausgedehnteren encephalomalacischen Herden nach Vollendung der Kapsel eine mit einer molkenartigen, trüben Flüssigkeit gefüllte Cyste zurück. Taf. 106. Fig. I.

## Entzündungen.

Abgesehen von fortgeleiteten Entzündungen eitriger, tuberculöser oder syphilitischer Natur vom knöchernen Cranium und von den Hüllen des Centralnervensystems kommen idiopathische Entzündungen, namentlich des Gehirnes, eine acute Encephalitis bei verschiedenen Infectionskrankheiten vor, namentlich bei Pyaemie, Endocarditis, Gelenkrheumatismus, Milzbrand etc. Im einfachsten Falle finden sich in der Hirnrinde um die Gefässe herum kleine Infiltrationsbezirke, die Pialscheiden sind von Rundzellen durchsetzt, manchmal lassen sich selbst Mikroorganismen (z. B. Diplokokken, Streptokokken, Milzbrandbacillen) in der Gefässadventitia nachweisen; ganz gewöhnlich sind die weichen Häute dabei gleichzeitig mitbeteiligt und zeigen oft das Bild ausgedehnter eitriger Entzündung, während an der Gehirnoberfläche nur verstreute kleinere Entzündungsbezirke nachweisbar sind (Meningo-Encephalitis). Taf. 105. Fig. I. Embolische Abscesse finden sich namentlich bei Pyaemie in Form scharf umschriebener kleiner Eiterherde, in deren Umgebung die Blutgefässe stark dilatiert sind und gleichfalls Infiltrationen ihrer äussern Wandschichten aufweisen (Tafel 105; Fig. I). Bei längerem Bestande solcher Eiterherde kommt es in der unmittelbaren Nachbarschaft zur Erweichung und zum Auftreten von contractilen Zellen, wie bei der Encephalomalacie. Selbst grosse solitäre Abscesse z. B. in Folge des Eindringens von Fremd-

körpern oder bei eitriger Sinusthrombose sind nach Absterben der Eitermikroorganismen einer spontanen Ausheilung zugänglich. Die Eiterkörperchen gehen durch fettige Degeneration zu Grunde und der Randbezirk zeigt die gleichen Ausheilungserscheinungen wie in älteren Erweichungsherden (siehe oben). Es bildet sich um den ehemaligen Abscess eine aus Granulationsgewebe bestehende Membran, welche allmählig immer fester wird und einen fibrösen Charakter annimmt. Dadurch kommt es zu einer Absackung des Herdes bei gleichzeitiger Eindickung seines Inhaltes zu einer käsigen oder kreidigen Masse, welche Jahre und selbst Jahrzehnte lang bestehen bleiben kann.

Als Encephalitis neonatorum hat Virchow einen Process beschrieben, welcher wahrscheinlich nicht pathologisch ist, sondern mit der normalen Entwicklung des Gehirnes zusammenhängt. Man findet bei älteren Foeten und bei Kindern bis zum siebenten Lebensmonat in der Grosshirnrinde umschriebene, trübe, gelbliche Herde, welche bei mikroskopischer Untersuchung die Einstreuung massenhafter spindelförmiger und rundlicher, mit Fettkörnchen beladener Zellen erkennen lassen. Besonders liegen diese Körnchenzellen in grossen Mengen auch in den Lymphscheiden der Rindengefässe. Zuweilen lassen auch die Ganglienzellen Trübung ihres Inhaltes und Einlagerung feiner Fettröpfchen erkennen.

Auch der als acute Poliomyelitis anterior bezeichnete Process im Rückenmark wird als eine Entzündung und zwar im Bereich des Verbreitungsgebietes der arteriae sulco-commissurales aufgefasst. Man trifft zellige Infiltration in den Gefässcheiden und in deren Umgebung, Degeneration und weiterhin Zerfall der Ganglienzellen der Vorderhörner. Oft gehen dieselben auf einer Seite vollkommen zu Grunde oder sind an Zahl und Grösse wesentlich reduciert.

## Sklerotische Processe im Centralnervensystem.

Unter dem Namen Sklerose können histologisch im Centralnervensystem Zustände zusammengefasst wer-

den, welche klinisch ein sehr verschiedenartiges Gepräge tragen. Es gehören hieher die tabes dorsalis, ferner die verschiedenen secundären Strangerkrankungen, welche als auf- und absteigende Degenerationen im Rückenmark nach Herd- oder Querschnittserkrankungen beobachtet werden, ferner die sogenannten combinierten Strangdegenerationen (bei amyotrophischer Lateralsklerose, spastischer Spinalparalyse, bei progressiver Paralyse), ferner die chronische Poliomyelitis, viele Fälle von Syringomyelie und Porencephalie endlich die multiple Sklerose des Gehirns und Rückenmarks.

Das Gemeinsame aller dieser Erkrankungsformen ist 1. das Absterben von Nervenfasern und 2. eine Wucherung des Gliagewebes, durch welche der Defect gedeckt wird. Während also bei den Zerstörungen im Centralnervensystem durch Haemorrhagien und nach Embolien der Substanzverlust nur durch Bindegewebe ausgeglichen wird, bilden sich bei den rein sklerotischen Processsen Verdichtungen der Neuroglia, welche manchmal förmlich den Charakter von ächten Neubildungen annehmen können. Es ist auch nicht in allen Fällen mit Sicherheit zu entscheiden, ob das Primäre einer Erkrankung das Zugrundegehen der nervösen Substanz oder die Wucherung der Neuroglia ist. Bei den Strangerkrankungen des Rückenmarks sieht man in den befallenen Gebieten zunächst eine Verdickung und Quellung einzelner Achsencylinder oder von Gruppen solcher. Dieselben schwellen an und können auf dem Querschnitt das Vielfache der normalen Dicke erreichen (vgl. oben „Oedem"). Dann macht sich ein Zerfall der Achsencylinder unter Ansammlung der Fettkörnchen in denselben, allmählig eine Zerklüftung und ein Verschwinden durch Resorption bemerklich. Man sieht dann, dass viele Markscheiden leer sind, während dazwischen noch vereinzelte erhaltene Achsencylinder lange Zeit bestehen bleiben können. Aber auch an den Markscheiden gehen destructive Ver-

## Tafel 106.

**Fig. I. Erweichungsherd in einem Hinterhorn des Rückenmarks nach Verletzung.** Vergr. 54.

1. Centralkanal.
2. Der von contractilen Zellen fast ganz durchsetzte Erweichungsherd.

**Fig. II. Degenerationszone in den Hintersträngen des Rückenmarks bei tabes dorsalis nach Behandlung mit Osmiumsäure (Marchi).** Vergr. 37.

1. Septum posterius des Rückenmarks.
2. Keilförmig gestaltete Degenerationszone in den Hintersträngen; die degenerierenden Achsencylinder durch Osmium geschwärzt.
3. Angrenzende normale Rückenmarkssubstanz.

## Tafel 107.

**Fig. I. Hydromyelie.** Färbung nach Weigert. Vergr. 9.
Centralkanal des Rückenmarks hochgradig erweitert und unregelmässig ausgebuchtet (Höhe des obern Halsmarks).

**Fig. II. Tabes dorsalis (Halsmark).** Färbung nach Weigert. Vergr. 9.

1. Degenerierte Hinterstränge.
2. Erhaltene Randzone.

## Tafel 108.

**Fig. I. Randzone der Hinterstränge des Rückenmarks bei tabes dorsalis.** Färbung nach Weigert. Vergr. 67.

1. Graue Substanz.
2. Randzone der weissen Substanz, in deren Bereich die Markscheiden grossenteils erhalten.
3. Degenerationszone.

**Fig. II. Randzone der Hinterstränge des Rückenmarks bei tabes dorsalis.** Achsencylinderfärbung. Vergr. 280.

1. Normale Achsencylinder.
2. Verquollene Achsencylinder.
3. Degenerierte Nervenfasern mit verschwundenen Achsencylindern.

## Tafel 109.

**Fig. I. Multiple Sklerose im Rückenmark.** Weigert's Gliafärbung. Vergr. 9.
Die blau gefärbten Partien bestehen aus stark verdichtetem Gliagewebe; innerhalb derselben die nervösen Elemente fast völlig zu Grunde gegangen.

**Fig. II. Gliawucherung aus den Hintersträngen des Rückenmarks bei progressiver Paralyse (Beginnende „Gliose").** Weigert's Gliafärbung. Vergr. 300.
Das Glianetz ist unregelmässig verdichtet, an einzelnen Stellen zu soliden inselförmigen Strängen confluiert (3).

1. Nervenfasern.
2. Normales Gliagewebe.*)

*) Ich verdanke die beiden Präparate zu Tafel 109 meinem verstorbenen Freund Dr. Karl Straub.

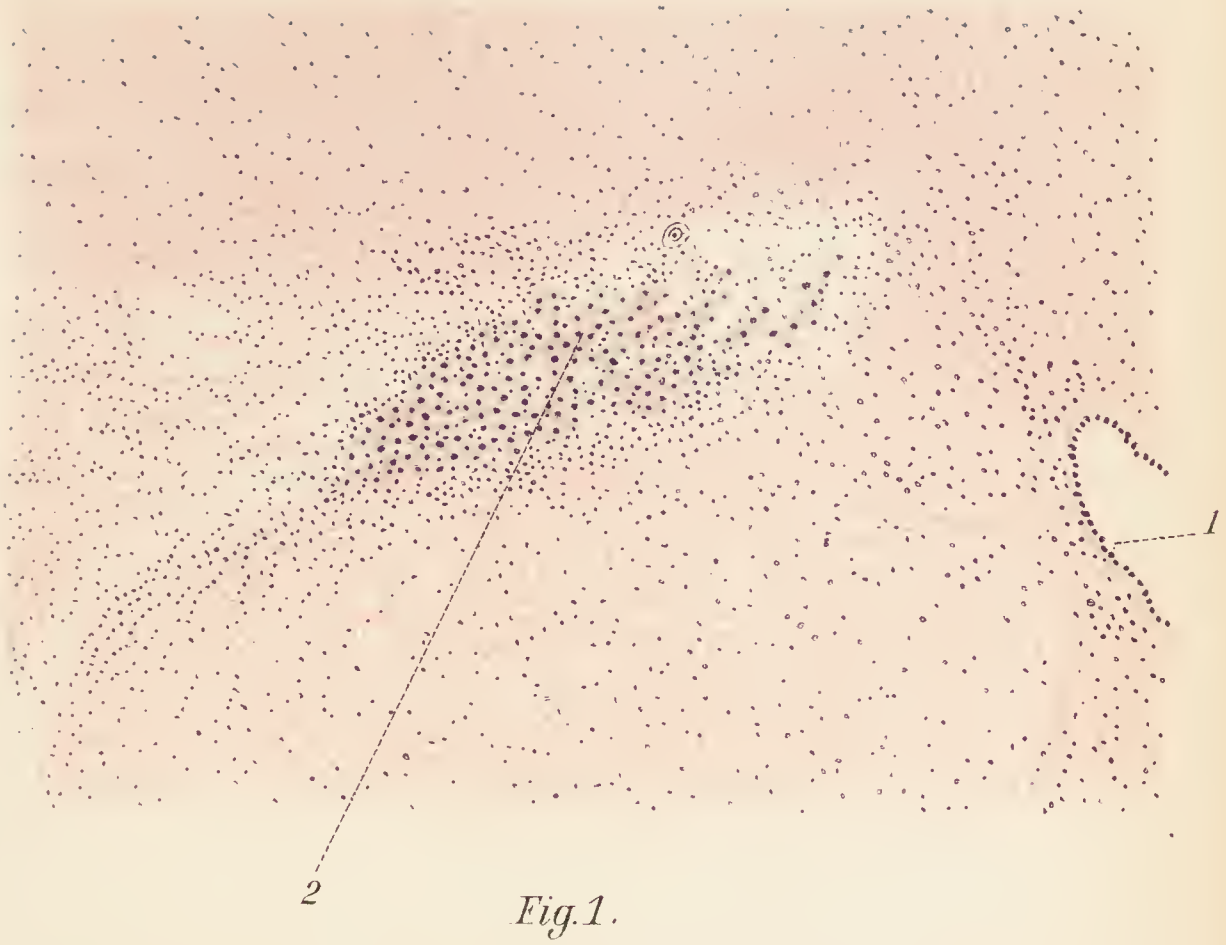


Fig. 1.

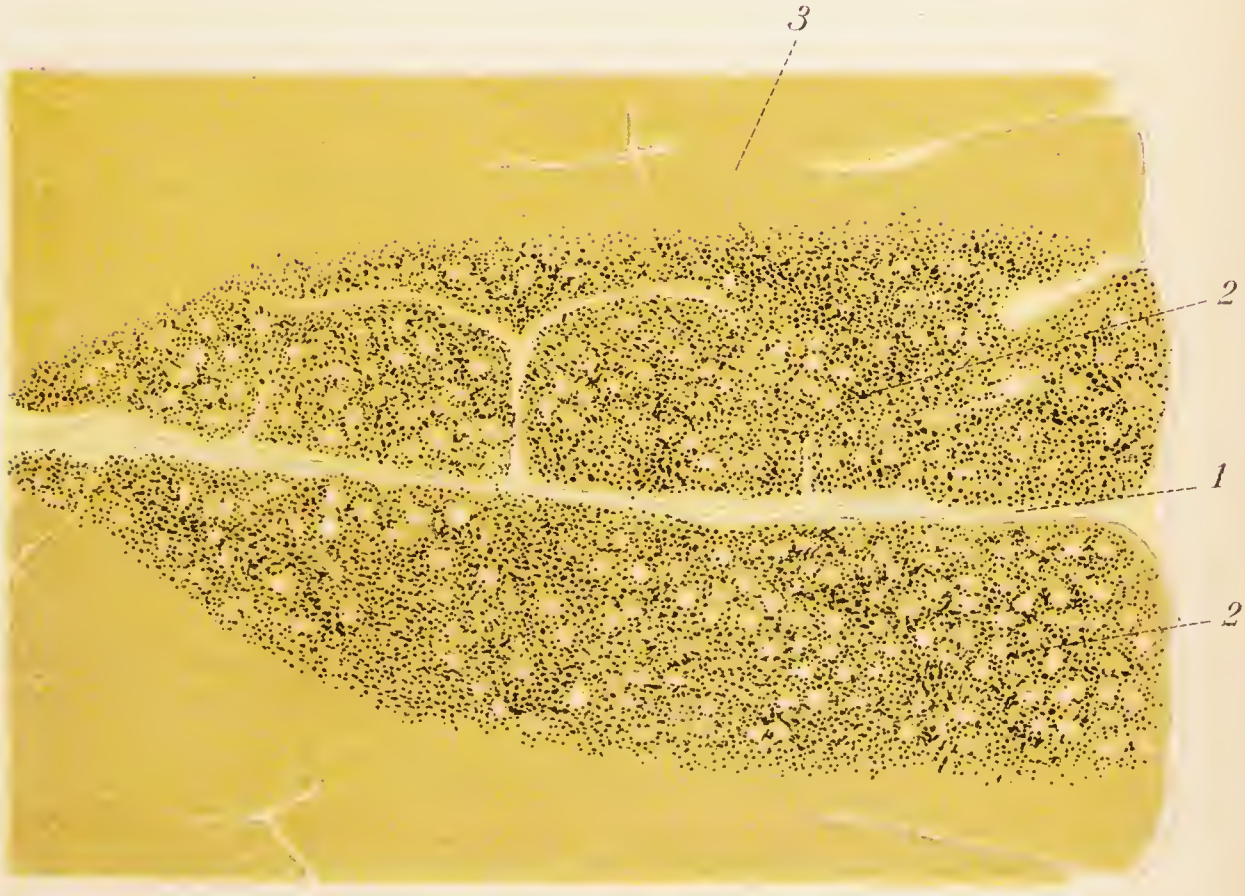


Fig. 2.

Lith. Anst. F. Reichhold, München.

Fig. 1.

Fig. 2.

Lith. Anst. F. Reichhold, München.

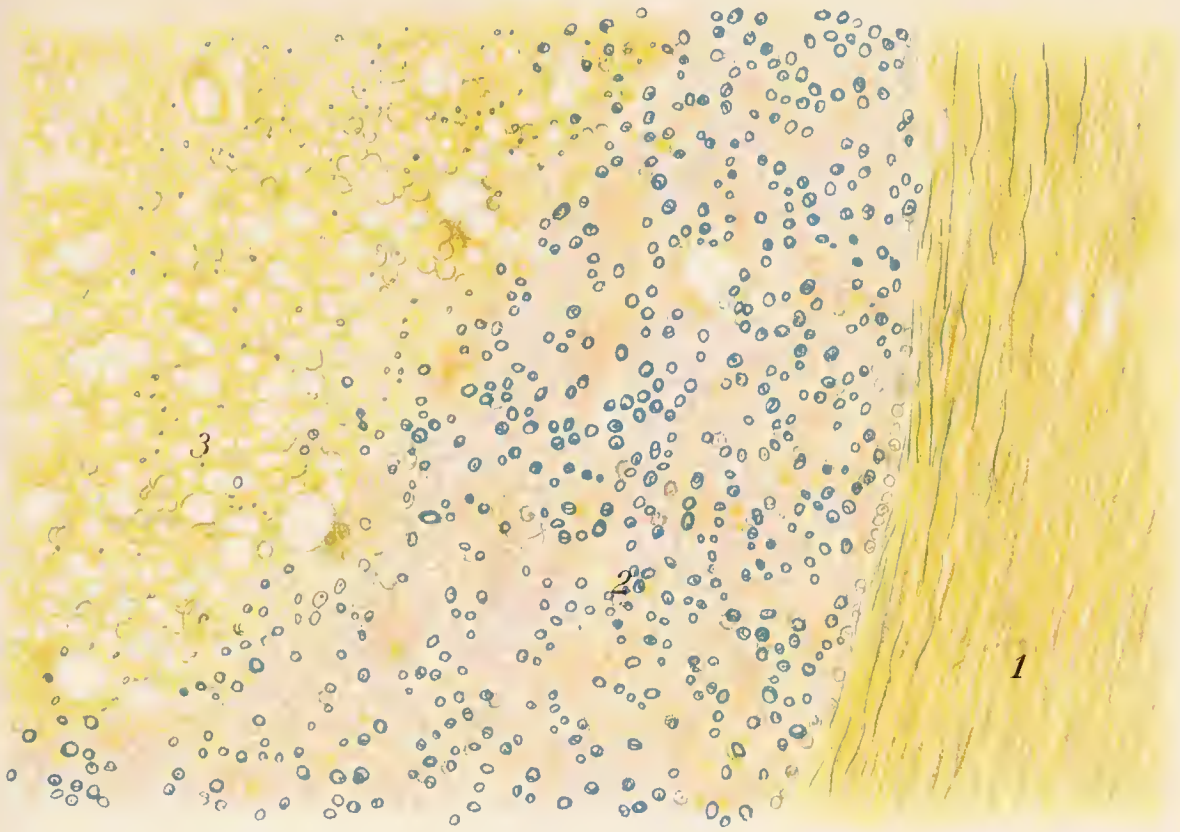


Fig. 1.

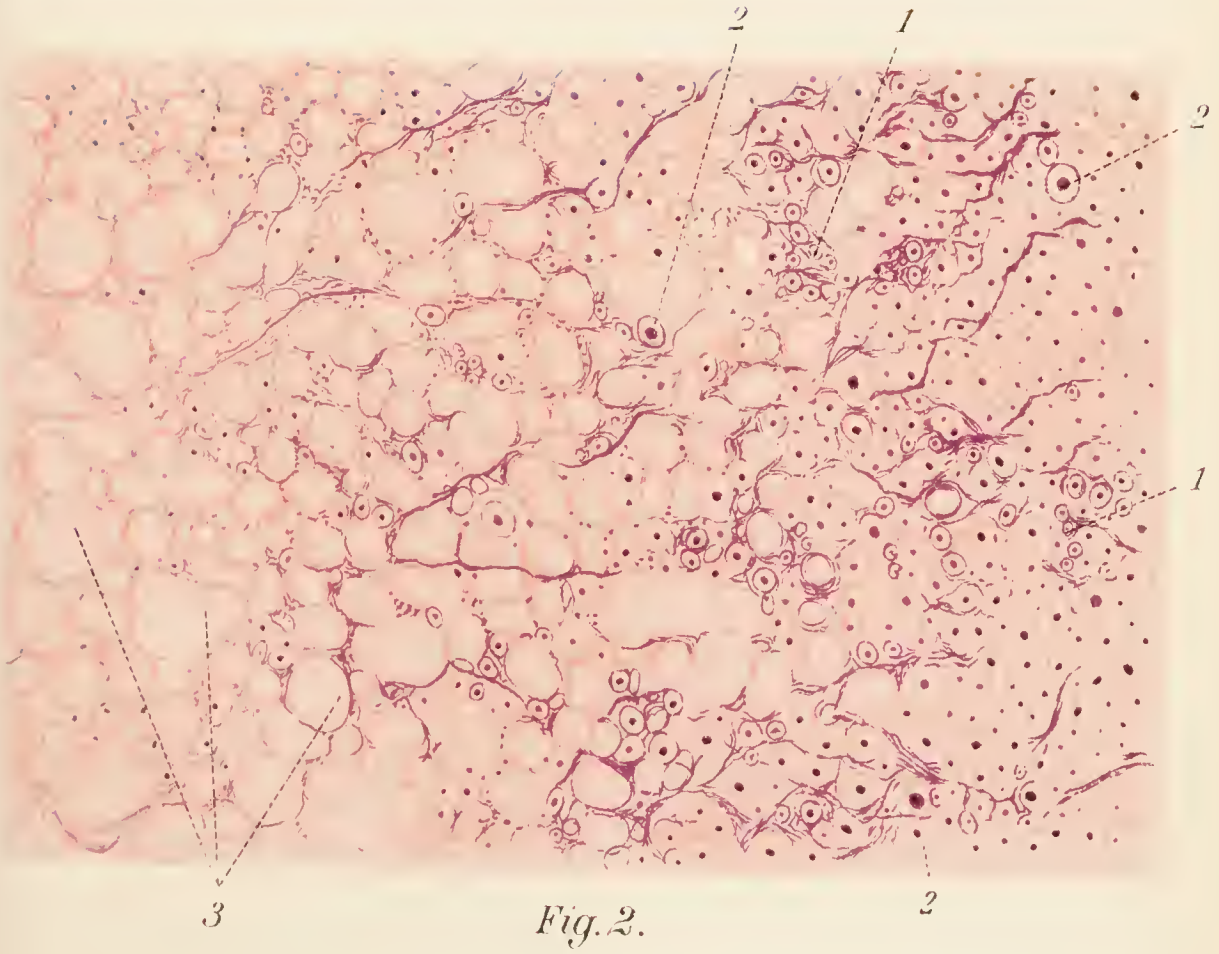


Fig. 2.

Lith. Anst. F. Reichhold, München.

Fig. 1.




Fig. 2.

Lith. Anst. F. Reichhold, München.

änderungen vor sich. Dieselben werden ebenfalls zerklüftet, es treten Körnchenzellen zwischen den Fasern auf, welche die Zerfallsproducte forttransportieren. Eine deutliche Uebersicht über alle diese Zustände geben Präparate, in denen eine Markscheidenfärbung nach Weigert, daneben Achsencylinderfärbungen, sowie Färbungen des zerfallenden Nervenmarks mit Osmiumsäure nach Marchi (Tafel 106, Fig. II; Tafel 107; Taf. 108. 108) ausgeführt sind. Im ersteren Falle sieht man an Stelle der blauen Ringe nur mehr durscheinende Lücken in dem verdichteten, aber ungefärbten Gliagewebe. Bei der tabes dorsalis, bei welcher bekanntlich die Hinterstränge einen solchen Zerfall erleiden, bleibt fast ganz regelmässig eine schmale Randzone in unmittelbarer Nachbarschaft der grauen Substanz also an der Spitze der Hinterstränge relativ erhalten. Hier lassen sich noch intacte Markscheiden sowie Achsencylinder nachweisen. (Tafel 108, Fig. I, 2 und Fig. II, 2.) Die Untersuchung nach Ausführung der Marchi'schen Färbung ergibt auf das Schönste die Ausbreitung der Degenerationsherde, indem sich die zerfallenden Markscheiden durch Osmium schwärzen. An der Gliasubstanz lässt sich ebenfalls am Besten nach Ausführung einer specifischen Färbung, welche in neuerer Zeit von Weigert angegeben wurde, sowohl die Ausbreitung als auch die Entstehung der Taf. 109. sklerotischen Herde erkennen. Auf Uebersichtsbildern (Tafel 109, Fig. I) praesentieren sich dieselben als umschriebene blaue Flecken, während die starke Vergrösserung eine Vermehrung der Gliafäserchen und eine Aneinanderlagerung derselben zu dichten zopfartigen Gebilden erkennen lässt, in deren Bereich die Nervenfasern untergegangen sind (Tafel 109, Fig. II). Manchmal lassen bei multipler Sklerose des Gehirnes und Rückenmarkes auch einfache Kern- und Protoplasmafärbungen schon eine bedeutende Vermehrung und Vergrösserung der zelligen Gliaelemente nachweisen; dieselben erscheinen geschwellt, oftmals zweikernig, ihr Protoplasmaleib mit vielen fasrigen Ausläufern besetzt, wodurch die sogenannten Spinnenzellen oder Astrocyten entstehen;

## Tafel 110.

**Fig. I. Progressive Muskelatrophie, frisch isolierte Muskelfasern ungefärbt.** Vergr. 300.

1. Atrophische stark verschmälerte Muskelfasern.
2. Normale Muskelfaser.
3. Von Fettkörnchen fast vollständig ausgefüllte Muskelfaser.

**Fig. II. Progressive Muskelatrophie.** Vergr. 260.
Alle Muskelfasern sehr verschmälert. Querstreifung vielfach gar nicht mehr erkennbar. Die Muskelkerne hochgradig gewuchert und vermehrt, einzelne schmale Muskelfasern (1) in sogenannte Kernschläuche verwandelt.

## Tafel 111.

**Fig. I. Pseudohypertrophie des Muskels im Querschnitt.** Vergr. 78.

1. Erhaltene Muskelfasern im Querschnitt.
2. Zwischen die Muskelbündel und Fasern eingewuchertes Fettgewebe.
3. In Zerfall begriffene und von Fettvacuolen durchsetzte Muskelfasern.

**Fig. II. Hyaline Degeneration von quergestreiften Muskelfasern aus einem Amputationsstumpf des Oberschenkels.** Vergr. 70.

1. Erhaltene Muskelfasern.
2. Hyaline Bänder und Schollen aus Muskelfasern hervorgegangen.

---

(wahrscheinlich handelt es sich dabei um ein Kunstproduct, indem die Fasern gar nicht mit den Zellen in Zusammenhang stehen).

Unter Syringomyelie versteht man Erweiterungen des Centralkanales des Rückenmarks, welche oft strahlige Ausbuchtungen zeigen und die Rückenmarkssubstanz comprimieren. Immer finden sich im Bereich der so geschaffenen Hohlräume bedeutende Wucherungen des Gliagewebes, oft in Form knotiger Anhäufungen derselben. Einfache Erweiterungen des Centralkanales ohne Gliahyperplasie werden dagegen als Hydromyelie bezeichnet.

Tuberculose des Centralnervensystems kommt häufig von den weichen Häuten fortgeleitet vor (tuberculöse Meningo-Encephalitis, bezw. Meningo-Myelitis), daneben treten aber vielfach solitäre tuberculöse Granulome, besonders im Gehirn auf, welche hanfkorn- bis gänseeigrosse käsige

Taf. 105. Fig. II.

Fig. 1.




Fig. 2.

Lith. Anst F. Reichhold, München.

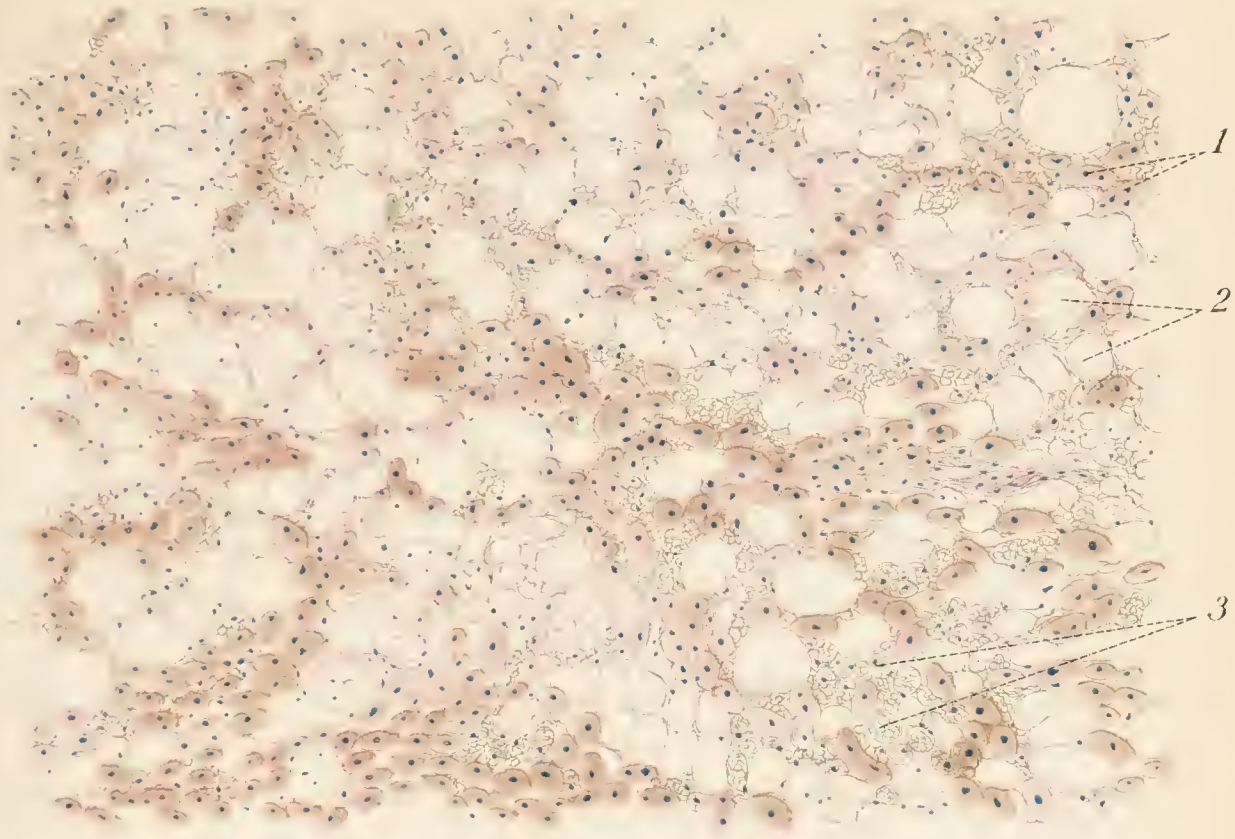


Fig. 1.

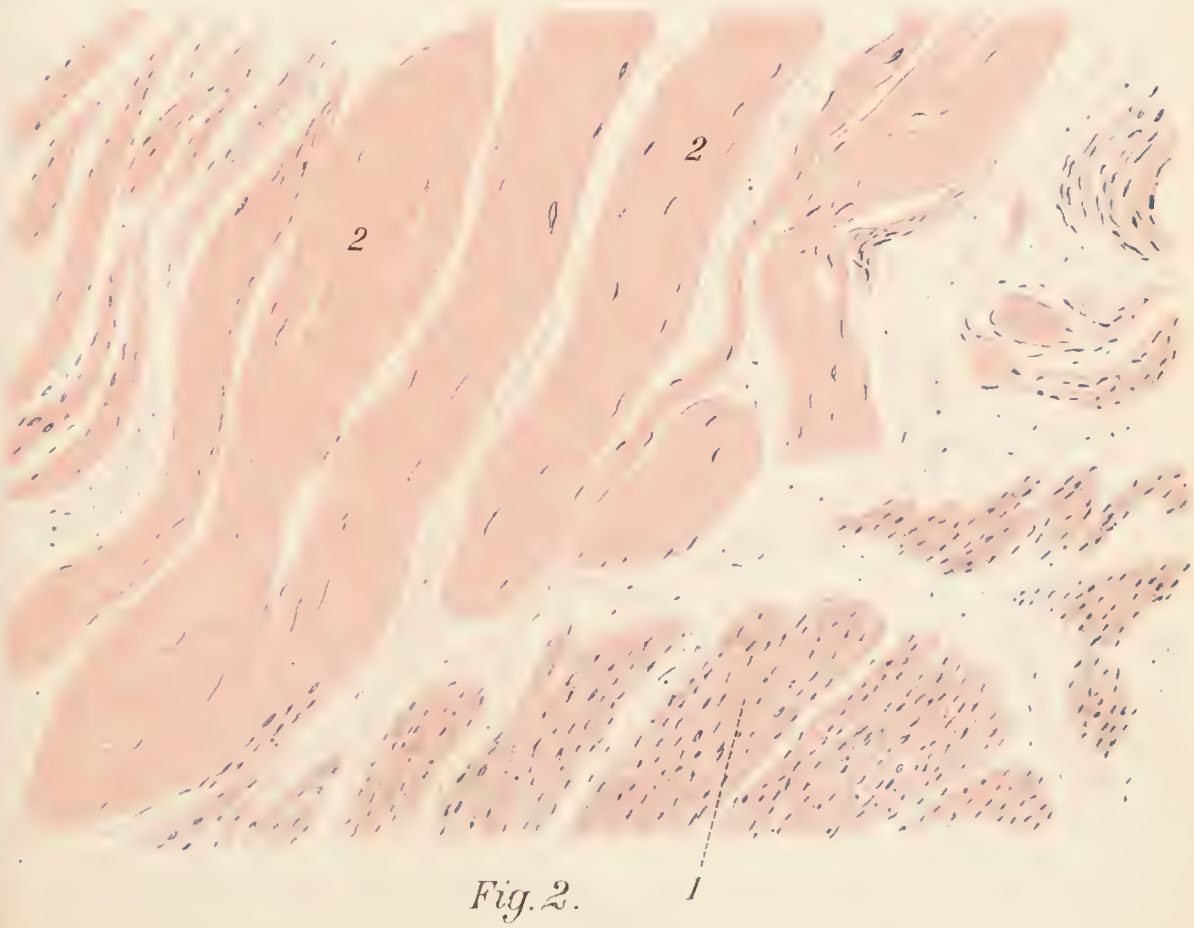


Fig. 2.

Lith. Anst. F. Reichhold, München.

Einlagerungen darstellen können. Die mikroskopische Untersuchung ergibt meistens nur Conglomeration aus einzelnen kleineren Knötchen (daher auch der Name (Conglomerattuberkel). In der unmittelbaren Umgebung der käsigen Zone liegt gewöhnlich ein Wall von Rundzellen, um den ganzen Herd sieht man das typische Bild der Erweichung, kenntlich durch einen Kranz von grossen, mit Detritusmasse beladenen contractilen Zellen (Tafel 105, Fig. II).

Ebenso wird auch die Syphilis des Centralnervensystems entweder in directer Fortleitung von den Meningen (siehe oben) oder in Form umschriebener gummöser Herde beobachtet, deren verkäste Centren meist durch sklerotisches Gewebe eingescheidet sind.

(Betreffs der Neubildungen des Centralnervensystems vergl. A. T.)

## Skelettmusculatur.

Die willkürliche Körpermusculatur besteht ausschliesslich aus quergestreiften Muskelfasern. Dieselben stellen zu langen cylindrischen Fäden ausgewachsene Zellen dar, deren Dicke zwischen 10 und 100 μ schwankt. Die Fäden oder Fasern bauen sich aus mit einander abwechselnden Querbändern von einfach und doppelt lichtbrechender Substanz auf (Diaklasten oder isotrope Substanz und Disdiaklasten oder anisotrope Substanz). Jede Muskelfaser setzt sich ausserdem aus einer grossen Anzahl von parallel der Länge nach angeordneten Fibrillen zusammen, welche durch das Sarkoplasma in einzelnen Gruppen (den sogenannten Cohnheim'schen Feldern) zusammengehalten werden. Jede Muskelfaser wird von einer structurlosen Hülle, dem Sarkolemm eingescheidet, welches nach aussen wiederum von einer zarten Bindegewebshülle, dem Perimysium, umschlossen wird. Die länglich-ovalen Kerne der Muskelfasern liegen beim Menschen im Sarkoplasma unter dem Sarkolemm.

### Degenerationen.

Eine selbstständige Affection der Musculatur von unbekannter Aetiologie stellt die progressive Muskelatrophie dar. In den Anfangsstadien sind die makroskopischen Veränderungen oft sehr geringfügiger Natur, der Muskel ist nur etwas blasser und weicher

als normal. Mikroskopisch aber findet man schon eine deutliche Verschmälerung vieler Muskelfasern, vor allem aber fällt eine oftmals geradezu colossale Vermehrung der Muskelkerne auf. Später ist an Stelle der quergestreiften und von spärlichen, länglichen Kernen besetzten Muskelfasern ein Gewebe von längsgestreifter fibrillärer Structur getreten, an welchem Querstreifung nur noch an einzelnen Stellen erkennbar ist; im übrigem enthalten die Fasern ganz dicht hinter einander liegende, Taf. 110. Fig. II. längliche, bläschenförmige oder biskuitförmige Kerne, ja viele Fasern sind geradezu zu sogenannten „Kernschläuchen“ geworden, in denen ein Kern so dicht hinter dem andern liegt, dass sich dieselben gegenseitig berühren (Tafel 110, Fig. II). Eine Absetzung in einzelne Zellen wird aber dabei nicht sichtbar; vielfach machen die von etwas protoplasmatischer Substanz umgebenen Kernanhäufungen geradezu den Eindruck von länglichen Riesenzellen. Diese Kernvermehrung in Muskelfasern findet sich übrigens bei vielen regressiven Zuständen des Muskels, so z. B. auch bei der einfachen Inactivitätsatrophie, wie man sich am besten an Muskelstücken aus Amputationsstümpfen überzeugen kann, ebenso bei Muskeln, welche von Geschwülsten invadiert werden. Gewöhnlich findet dabei gleichzeitig auch im Interstitium, also an den Perimysialschläuchen eine Proliferation der fixen Zellen statt; die Muskelfasern werden auseinandergedrängt.

Während nun die eigentliche Muskelsubstanz mehr und mehr schwindet, bildet sich schliesslich ein kernreiches fibrilläres Bindegewebe, welches von den kernerfüllten Sarkolemmschläuchen nur mehr schwer oder gar nicht mehr unterscheidbar ist und zuletzt vielleicht wirklich mit denselben verschmilzt. Hat man Gelegen- Taf. 110. heit ein ganz frühes Stadium im frischen Zupfpräparat Fig. I. zu untersuchen, so findet man ausser Verschmälerung und geringer Kernwucherung vereinzelte Fasern fast gänzlich von Fetttröpfchen ausgefüllt, ihre Querstreifung und ihre Kerne sind fast vollständig verschwunden. Auch ein Zerfall der Muskelfasern sowohl in der Längs-

richtung (streifige Degeneration) wie auch in der Querrichtung in einzelne kurze Segmente wird beobachtet (discoider Zerfall nach Zencker).

Im gefärbten Präparat sieht man auf einem solchen Stadium natürlich nur den Fettkörperchen entsprechende Vacuolen.

Manchmal kommt es neben gleichzeitiger Degeneration und Zerfall zu einer Wucherung von Fettgewebe im Perimysium; die degenerierenden oder noch erhaltenen Muskelfasern werden dadurch sehr stark auseinander gedrängt. Zuletzt sind auf Querschnitten nur noch einzelne Inseln von Muskelbündeln nachweisbar, während dazwischen ein zusammenhängendes Fettgewebe entsteht. Taf. 111. Fig. I. Der Querschnitt des ganzen Muskels wird in Folge dieser Einlagerung von Fettgewebe nicht geringer, sondern erscheint im Gegenteil vergrössert, während in Wirklichkeit die contractile Substanz auf ein Minimum geschwunden ist (Pseudohypertrophia musculorum). (Taf. 111, Fig. I.)

Eine wachsartige oder hyaline Degeneration der Muskeln tritt auf bei gewissen Infectionskrankheiten, besonders bei Typhus, ferner bei Variola, bei chronischer Tuberculose, auch bei der Trichinosis (bei Typhus sind namentlich die Mm. recti abdominis und die Adductoren der Oberschenkel befallen).

Einzelne Muskelfasern sind geschwellt und treten namentlich bei frischer Untersuchung als sehr helle, eigentümlich glänzende Bänder hervor, dann tritt eine körnige Trübung ein, die Querstreifung schwindet und die Fasern wandeln sich in stark lichtbrechende Schollen um. Dieselben sind offenbar ausserordentlich brüchig. Es finden sich an ihnen sowohl in der Längsrichtung Spalten, Taf. 111. Fig. II. wie manchmal auch in der Querrichtung zackige Bruchlinien. Oftmals finden dadurch grössere Zerreissungen der Muskeln statt, bei welchen es gleichzeitig zu Rupturen von Blutgefässen und damit zu grösseren Blutaustritten, zu wahren Muskelapoplexien kommen kann (z. B. das typhöse Muskelhaematom der Mm. recti abdominis). (Taf. 111, Fig. II.)

Fettdegeneration der Skelettmuskeln tritt bei vielen Infektionskrankheiten und bei manchen Vergiftungen, namentlich Phosphor- und Arsenikvergiftungen, auf. Sie verlaufen genau ebenso wie die fettige Degeneration des Herzmuskels, auf welche hiemit verwiesen sei (Bd. I, S. 3).

Amyloiddegeneration der Körpermuskeln ist selten und tritt nur ein bei ausgebreiteter sonstiger Amyloidose. Wie überall im Körper nimmt sie ihren Ausgangspunkt von den Blutgefässen und geht weiter auf das Perimysium und auf die Sarkolemmschläuche über. Die Muskelfasern werden dadurch secundär zur Atrophie gebracht. Namentlich in der Zungenmusculatur kommt Amyloiddegeneration in Form grosser knotiger Einlagerungen vor.

## Entzündungen der Muskeln.

Eitrige Entzündungen der Musculatur entstehen entweder fortgeleitet oder auf embolischem Wege; sie beanspruchen keine besondere histologische Darstellung. Häufig kommt es im Anschluss an das Vorhandensein von Parasiten zu lebhaften interstitiellen Anhäufungen von Rundzellen, namentlich bei der Trichinosis sowie bei der Einlagerung der sogenannten Psorospermien- oder Miescher'schen Schläuche (Vgl. A. T.).

Chronische interstitielle Entzündungen verlaufen unter Wucherung des Perimysium internum und führen durch Produktion von fibrösen Schwarten zu einer allmäligen bindegewebigen Substitution der contractilen Substanz unter gleichzeitiger langsam verlaufender Degeneration derselben (Myositis fibrosa productiva). Manchmal findet nachträglich eine Verknöcherung der Bindegewebsschwielen statt (entweder local z. B. in den sogenannten Reitknochen und Exercierknochen oder über ganze Muskelgruppen verbreitet bei der chronischen ossificierenden Myositis).

Tuberculose der Muskeln entsteht gewöhnlich fortgeleitet von kalten Abscessen (z. B. m M. ileopsoas) oder von Lymphdrüsentuberculose, weit seltener embolisch bei generalisierter Miliartuberculose.

Man kann dabei sehr gut eine Umbildung der in einzelne Segmente zerfallenden und von zahlreichen Kernen durchsetzten Fasern in Riesenzellen erkennen.

## Haut.

Die Haut (cutis) besteht aus der Oberhaut (epidermis) und aus der Lederhaut (corium). Letztere setzt sich aus netzförmig einander durchflechtenden Bindegewebsbündeln zusammen, denen sehr feine elastische Fasern beigemischt sind; es lassen sich an ihr zwei übereinander liegende Zonen unterscheiden, eine obere oder das stratum papillare und eine untere oder das stratum reticulare. Ersteres erhebt sich in Gestalt von wärzchenförmigen Papillen, welche die Oberhaut vor sich herschieben; diese Papillen sind die Träger sehr feiner Gefäss- und Nervenverzweigungen sowie von gewissen Nervenendorganen. Ausserdem liegen in dem corium die Hautdrüsen und die Wurzelteile der Haare. In den tieferen Schichten des stratum reticulare sind Fettzellen eingeschlossen, welche sich nach abwärts über vielen Körperstellen zu zusammenhängendem Fettgewebe, dem paniculus adiposus, verbinden. An der epidermis, welche alle Papillen und Erhebungen des coriums überzieht, unterscheidet man verschiedene Epithelschichten: 1. ein cylindrisches Basalstratum mit ovalen Kernen, darüber liegt das stratum Malpighii oder germinativum; seine einzelnen Zellen bestehen aus rundlichen Elementen, welche durch feine Intercellularbrücken mit einander verbunden sind und daher auch als Stachel- oder Riffzellen bezeichnet werden. Nach oben zu werden die Zellen immer flacher und enthalten in ihren oberen Lagen zahlreiche dunkle, mit Haematoxylin tiefblau färbbare Körnchen, die Keratohyalinkörnchen, welche durch Verflüssigung weiterhin in Eleidin übergehen. Dadurch werden die darüber liegenden Zellschichten ganz hell und durchsichtig und werden deshalb als stratum lucidum bezeichnet; durch Vertrocknung des Eleidins bilden sich an der Oberfläche aus den Zellen ganz platte Hornschüppchen, das stratum corneum. Dieselben sind einer fortwährenden Abschilferung unterworfen und werden durch die von unten her nachrückenden Zellschichten ersetzt. Auch bei den weissen Rassen findet sich in der epidermis immer etwas Pigment eingelagert, an einigen Körperstellen, z. B. am scrotum und in der Umgebung des anus reichlicher; die Träger dieser Pigmentkörnchen sind die basalen Epithelschichten, vor allem die Cylinderzellenschicht.

## Tafel 112.

**Fig. I. Pigmentierung der Haut bei morbus Addisonii.** Vergr. 70.

1. Stratum corneum.
2. Rete Malpighii.
3. Hochgradig pigmentiertes Basalstratum.

**Fig. II. Haut bei Vitiligo.** Grenzschicht eines Vitiligofleckens. Vergr. 250.

1. Stratum corneum.
2. Rete Malpighii.
3. Basalschicht des Epithels, welche bis zum Punkt 4 reichende normale Pigmentierung zeigt. Von hier ab fast plötzliches Aufhören der Pigmenteinlagerung.

## Tafel 113.

**Fig. I. Naevus pigmentosus.** Vergr. 70.

1. Stratum corneum.
2. Rete Malpighii, durch einen sehr hohen Papillarkörper emporgehoben.
3. Concentrisch geschichtete, im Centrum von verhornten Epithelien ausgefüllte Epithelperlen.
4. Pigmenteinlagerungen.

**Fig. II. Molluscum contagiosum von der Haut des Fussrückens.** Vergr. 260.

1. Stratum corneum.
2. Rete Malpighii.
3. Molluscumkörperchen.
4. Centrum der von Molluscumkörperchen ausgefüllten Papel.
5. Keratohyalinkörnchen.

---

Die Hautdrüsen sind: 1. die Talgdrüsen oder Haarbalgdrüsen. Sie liegen in der oberflächlichen Schicht des coriums, im stratum papillare, und sind alveoläre Drüsen, welche meist mit einem Haarbalg in Zusammenhang stehen, indem ihr Ausführungsgang sich in die äussere Wurzelscheide des Haares fortsetzt. Die Drüsenzellen sind teils äussere, cubische, teils die den Drüsenkörper selbst ausmachenden, grossen, runden, mit Secrettropfen erfüllten Talgzellen. 2. die Schweissdrüsen oder Knäueldrüsen; sie liegen in der tieferen Schicht des coriums im stratum reticulare und sind tubulöse Drüsen, deren Röhren am unteren Ende stark zusammengedreht sind. Ihre Zellen sind cubisch, liegen auf einer Basalmembran auf und enthalten kleine Fett- und Pigmentkörnchen. Die Ausführungsgänge verlaufen gestreckt durch das corium, senken sich dann in das stratum Malpighii ein und durchsetzen in korkzieherartigen Windungen das stratum corneum.

Von den Erkrankungen der Haut können hier selbstverständlich nur diejenigen Erwähnung finden,

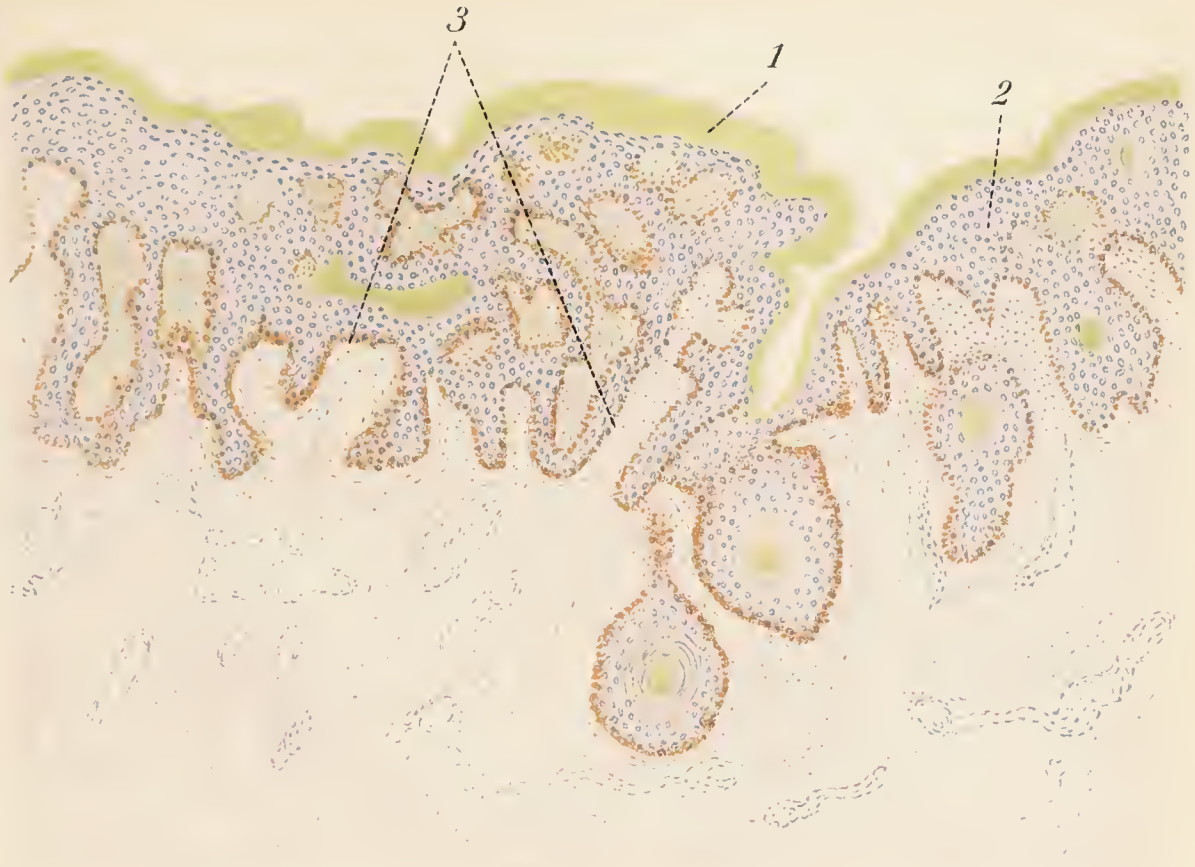


Fig. 1.

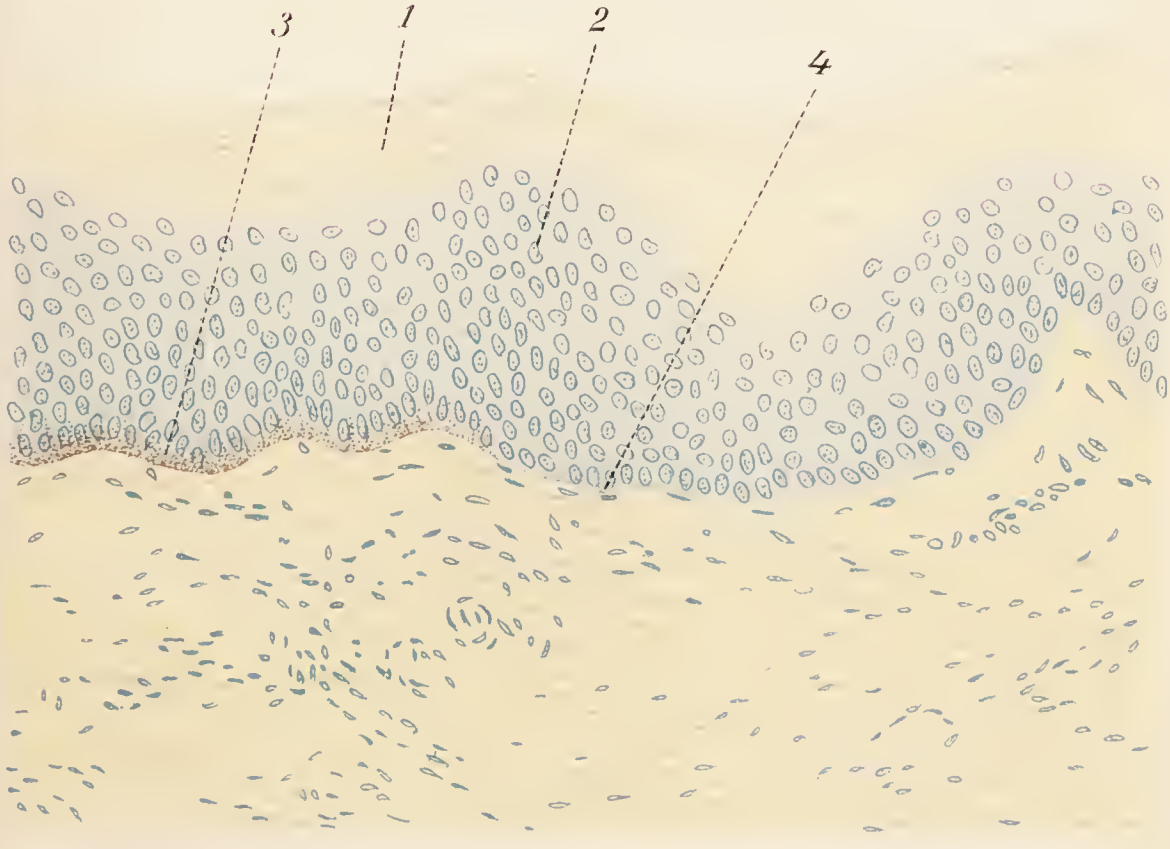


Fig. 2.

Lith. Anst. F. Reichhold, München.

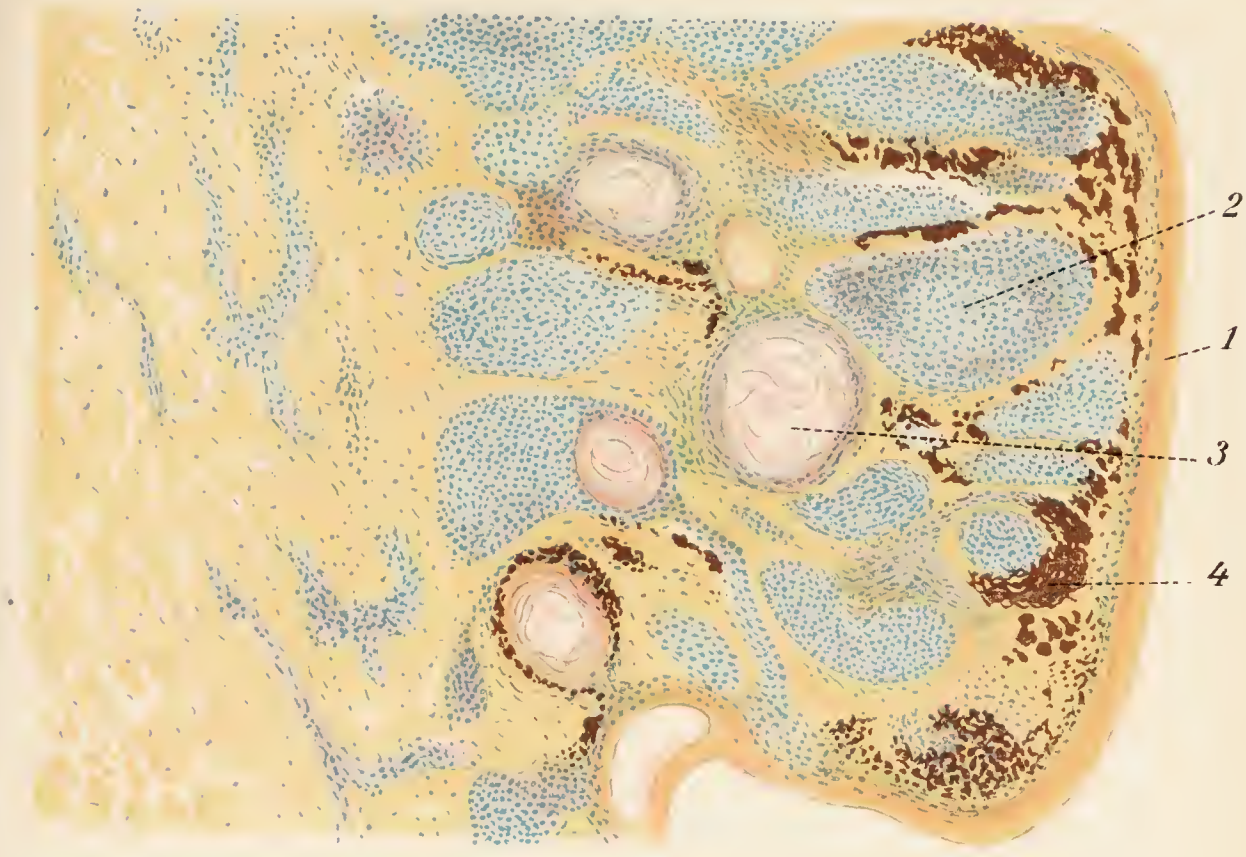


Fig. 1.

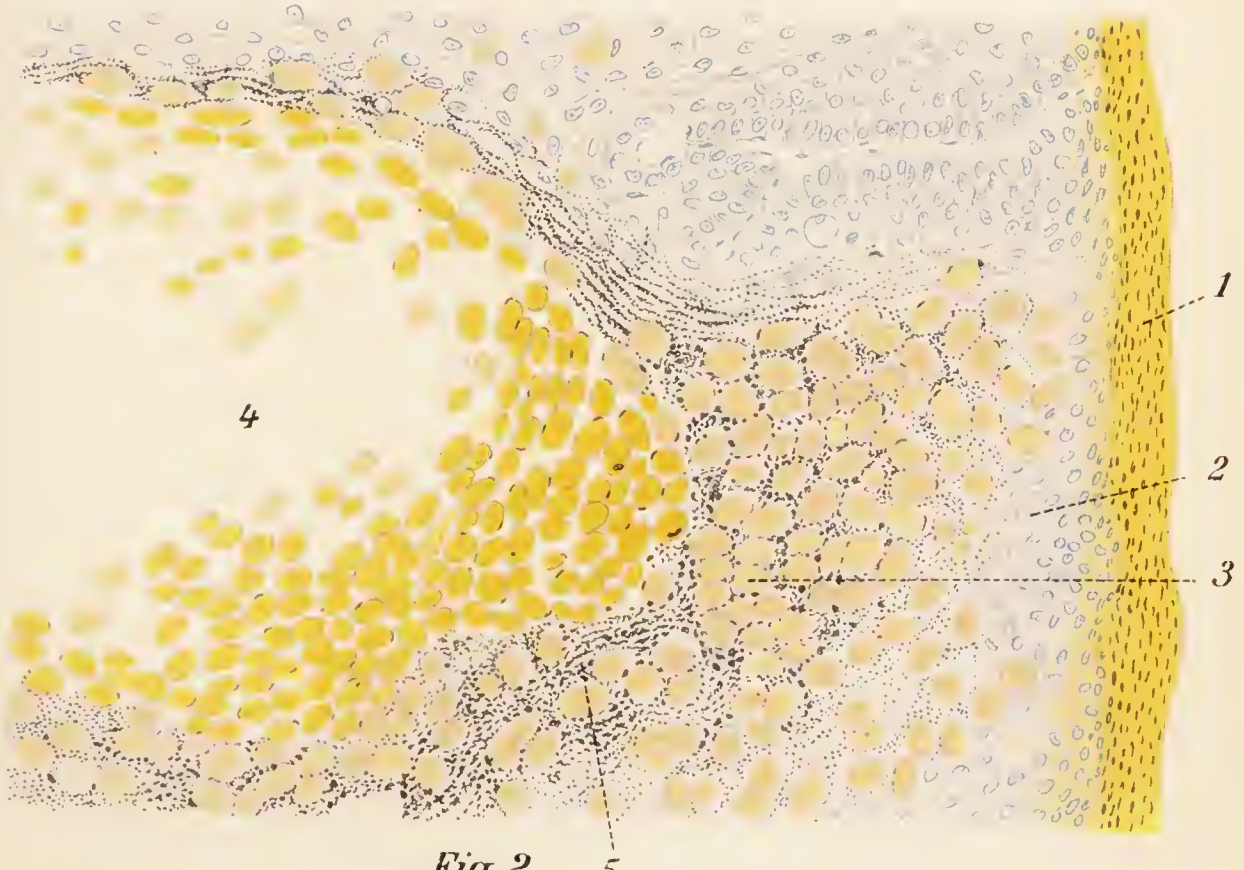


Fig. 2.

Lith. Anst. F. Reichhold, München.

welche anatomisch ein grösseres Interesse beanspruchen und auch auf dem Sectionstisch häufiger zur Beobachtung kommen.

## Anomalien der Pigmentierung.

Vermehrte Pigmentanhäufungen kommen entweder in Form von umschriebenen Flecken oder diffus vor. Angeboren findet sich eine starke Pigmentanhäufung nicht nur in der epidermis, sondern auch in den Bindegewebslagen der cutis und zwar daselbst in Form von sternförmigen dunklen Körperchen in den sogenannten Muttermalen oder Pigment-Naevi. (Taf. 113, Fig. 1.)

Häufig sind dieselben combiniert mit einer Hypertrophie des Papillarkörpers, so dass hiedurch die pigmentierten Warzen oder Papillome der Haut entstehen. Im späteren Leben treten abnorme Pigmentierungen in Form der sogenannten Linsenflecken, Leberflecken (lentigines) oder als Sommersprossen (ephelides) auf. Ein etwas helleres Pigment findet sich in dem Xanthelasma oder Xanthoma, sowie in den als Chloasma bezeichneten Flecken.

Letztere treten bei Frauen während der Schwangerschaft, namentlich im Gesicht auf (Chloasma uterinum) oder bei sehr herabgekommenen, marantischen Individuen (Chloasma cachecticorum). Eine diffuse pathologische Pigmentierung der Haut wird hervorgerufen durch das Melasma suprarenale, welches mit der gleichzeitigen Tuberculose der Nebennieren den Symptomencomplex des morbus Addisonii ausmacht. Man findet dabei sehr feine, eckige Pigmentkörnchen in oftmals continuierlichen und dichten Reihen in der Basalschicht und in den unteren Lagen des stratum Malpighii der epidermis eingestreut (Tafel 112, Fig. I). Das Pigment stellt das sogenannte Melanin dar, von welchem man annimmt, dass es ein schwefelhaltiges Spaltungsproduct des Eiweiss ist. Taf. 112. Fig. I.

Auch abnormer Mangel des Pigments kann als angeborene Anomalie beobachtet werden (Albinismus) oder das Pigment verschwindet später an grösseren oder kleineren Körperstrecken z. B. unter der Einwirkung nervöser Einflüsse (Leukopathie). Ist der Pigmentschwund ein umschriebener, fleckenförmiger, so bezeichnet man diesen Zustand als Vitiligo. Bei der mikroskopischen Untersuchung kann man am Rande von solchen weissen Flecken manchmal ein fast plötzliches Aufhören der Pigmentierung der basalen Zellschichten in der epidermis erkennen. (Tafel 112, Fig. II.)

Taf. 110. Fig. II.

## Entzündungen der Haut.

Die Entzündungen der Haut pflegen verschieden zu verlaufen je nach der Art der eingedrungenen bacteriellen Entzündungserreger und nach dem primären Sitz derselben.

Die häufigste Form, die Staphylokokkeninfectionen nehmen ihren Ausgangspunkt ganz gewöhnlich von den cutanen Drüsen und zwar von den Talgdrüsen der Haarbälge, seltener von den Schweissdrüsen. Hat man Gelegenheit die erste Entwicklung der Affection zu studieren, so sieht man zusammengeballte Staphylokokkenhaufen zwischen und in den Drüsenzellen liegen. Auch die Ausführungsgänge sowie die Haarwurzelscheiden enthalten manchmal solche Mikroorganismen. Sehr bald werden dieselben von einem Wall von Leukocyten umgeben, welcher immer dichter wird, die Drüsenzellen und ihre membrana propria gehen zu Grunde; an ihrer Stelle, sowie in der Umgebung findet sich eine dichte Anhäufung von Eiterkörperchen, welche in das angrenzende Cutisgewebe übergreifen, die Bindegewebs- und elastischen Fasern werden eingeschmolzen, es entsteht eine mit Eiter gefüllte kleine Höhle, ein Hautabscess.

Ueber demselben ist der Papillarkörper des coriums abgeflacht, manchmal gänzlich verschwunden, die epidermis zusammengedrückt, sehr gespannt und

vorgewölbt. Nimmt der Process nur eine einzelne Hautdrüse ein, so spricht man von einer Folliculitis; werden aber grössere Gewebsabschnitte eitrig infiltriert und eingeschmolzen, so entsteht das Bild des Furunkels.

Unter zunehmender Ansammlung der Eiterkörperchen und steigender Spannung in den Wandungen bricht der Eiterherd endlich nach der Oberfläche zu durch, nachdem die Epidermiszellen in bestimmter Ausdehnung zu Grunde gegangen sind, und der um diese Zeit gewöhnlich schon aus fettig degenerierten Leukocyten bestehende Eiter wird spontan nach aussen entleert. In der entstehenden Narbe der cutis bleiben die Hautdrüsen und Papillarkörper gewöhnlich dauernd zerstört, die vom Rande her sich neu bildende epidermis schiebt sich über eine glatte Unterlage des coriums hinüber.

Eine diffuse Entzündung der Haut, welche durch Streptokokken veranlasst wird und ihren Ausgangspunkt stets von den cutanen Lymphbahnen nimmt, ist das Erysipel. Die Gefässe der Lederhaut sowie der darunter liegenden subcutanen Schichten sind hochgradig dilatiert, oftmals lässt sich besonders in den kleineren venösen und capillaren Blutgefässen eine Stase der roten Blutkörperchen und Abscheidung von Fibrinfäden nachweisen, manchmal sind auch Epitheldesquamationen in ihnen erkennbar. Cutis und subcutanes Gewebe sind von Leukocyten infiltriert, besonders die Adventitialscheiden der Gefässe von reihenförmig gestellten Eiterkörperchen erfüllt. Selbst zwischen den Fettträubchen der oberflächlichen Schicht des paniculus können noch gruppenförmige Rundzellenanhäufungen liegen. Vor allem aber erscheinen immer die Lymphgefässe zwischen den Bindegewebsfasern der cutis stark ausgedehnt und oftmals förmlich injiciert von Streptokokkenansammlungen. Nach wenigen Tagen verschwinden die Zellenanhäufungen und an ihrer Stelle entstehen rundliche mit einer eiweisshaltigen Flüssigkeit und mit Kettenkokken erfüllte Hohlräume, wodurch eine starke oedematöse Durchtränkung aller Hautschichten herbeigeführt wird. Seltener aber

Taf. 116. Fig. I.

## Tafel 114.

**Fig. I. Lupus hypertrophicus von der Haut des Vorderarmes.** Vergr. 22.

1. Stratum corneum.
2. Rete Malpighii.
3. Infiltrierter Papillarkörper mit riesenzellenhaltigen Tuberkeln.

**Fig. II. Lupus von der Haut der Schläfe.** Färbung nach Gram. Vergr. 35.

1. Gewuchertes Epithel mit zahlreichen eingeschlossenen verhornten Schollen (2).
3. Riesenzellen in dem infiltrierten Papillarkörper, ebenfalls mit Hornklumpen erfüllt.

## Tafel 115.

**Fig. I. Leichentuberkel vom Finger.** Vergr. 55.

1. Stratum corneum.
2. Keratohyalinkörnchen in den oberflächlichen Epithellagen.
3. Rete Malpighii.
4. Hochgradig verlängerter Papillarkörper.
5. Tuberkel in demselben mit zahlreichen Riesenzellen.

**Fig. II. Variolapustel von der Haut des Rückens.**

1. Stratum corneum.
2. Rete Malpighii.
3. Dasselbe in ein fächeriges Maschenwerk aufgelöst, in den Maschenräumen einzelne Rundzellen. In der Cutis Querschnitte von Haarpapillen.

---

finden dabei ausgedehntere Gerinnungen in den erweiterten Lymphspalten statt. Der Papillarkörper wird auf grosse Strecken abgeflacht, die Exsudation ergreift auch die epidermis, drängt die Epithelien auseinander oder hebt sie in Form von zusammenhängenden Lamellen in ihren einzelnen Schichten ab. Besonders wird das stratum corneum durch grössere Flüssigkeitsansammlungen manchmal in Form grosser Blasen abgehoben (Erysipelas bullosum). Meist sind dabei auch die übrigen Zelllagen nekrotisch oder doch hochgradig hydropisch verquollen, sogar die Haarbälge und die Ausführungsgänge der Talgdrüsen können dem Untergange anheimfallen. Durch Abdrängung des Haarbalges von seiner Wurzelscheide kommt es zu einer Abstossung des Haares, woraus sich der manchmal sehr ausgedehnte Haarausfall nach Rotlauf erklärt. (Tafel 116, Fig. I.)

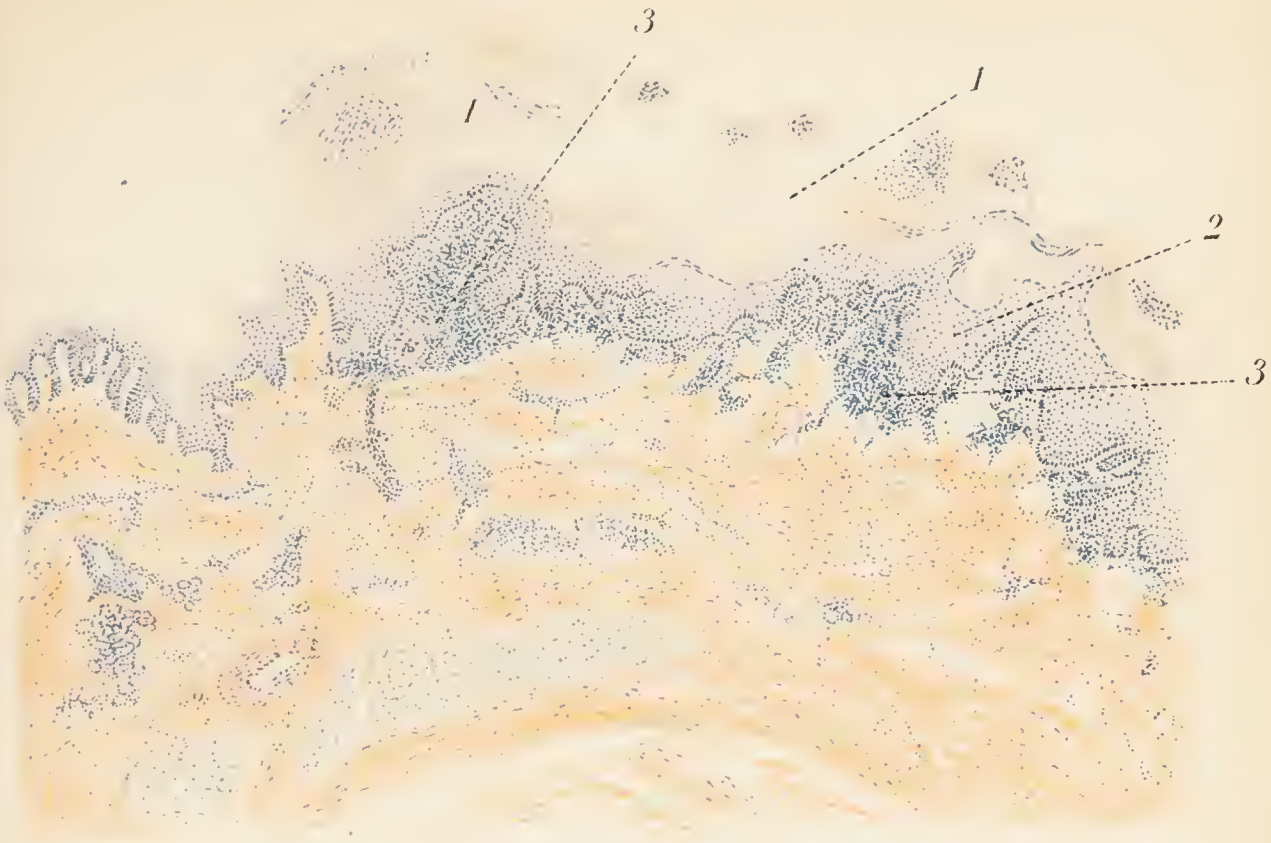


Fig. 1.

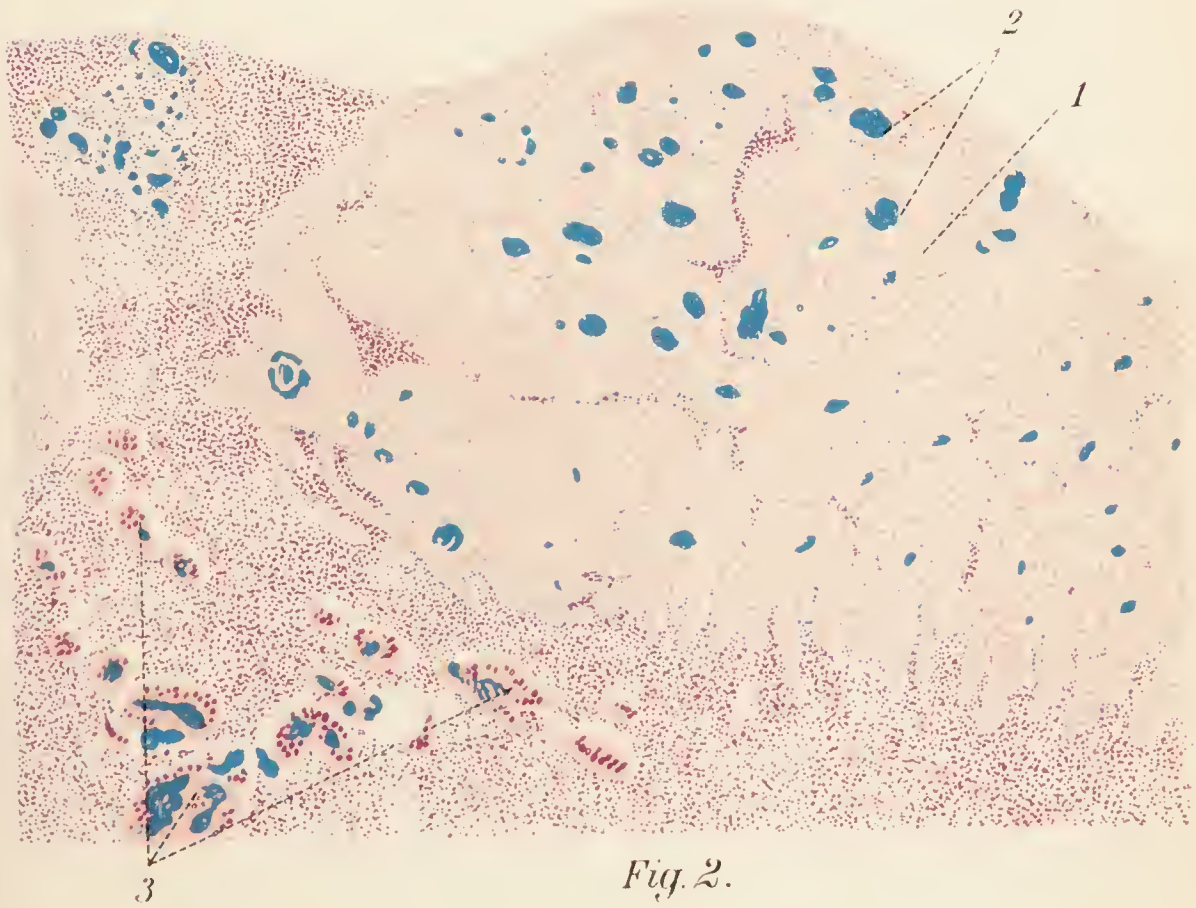


Fig. 2.

Lith. Anst F. Reichhold, München.

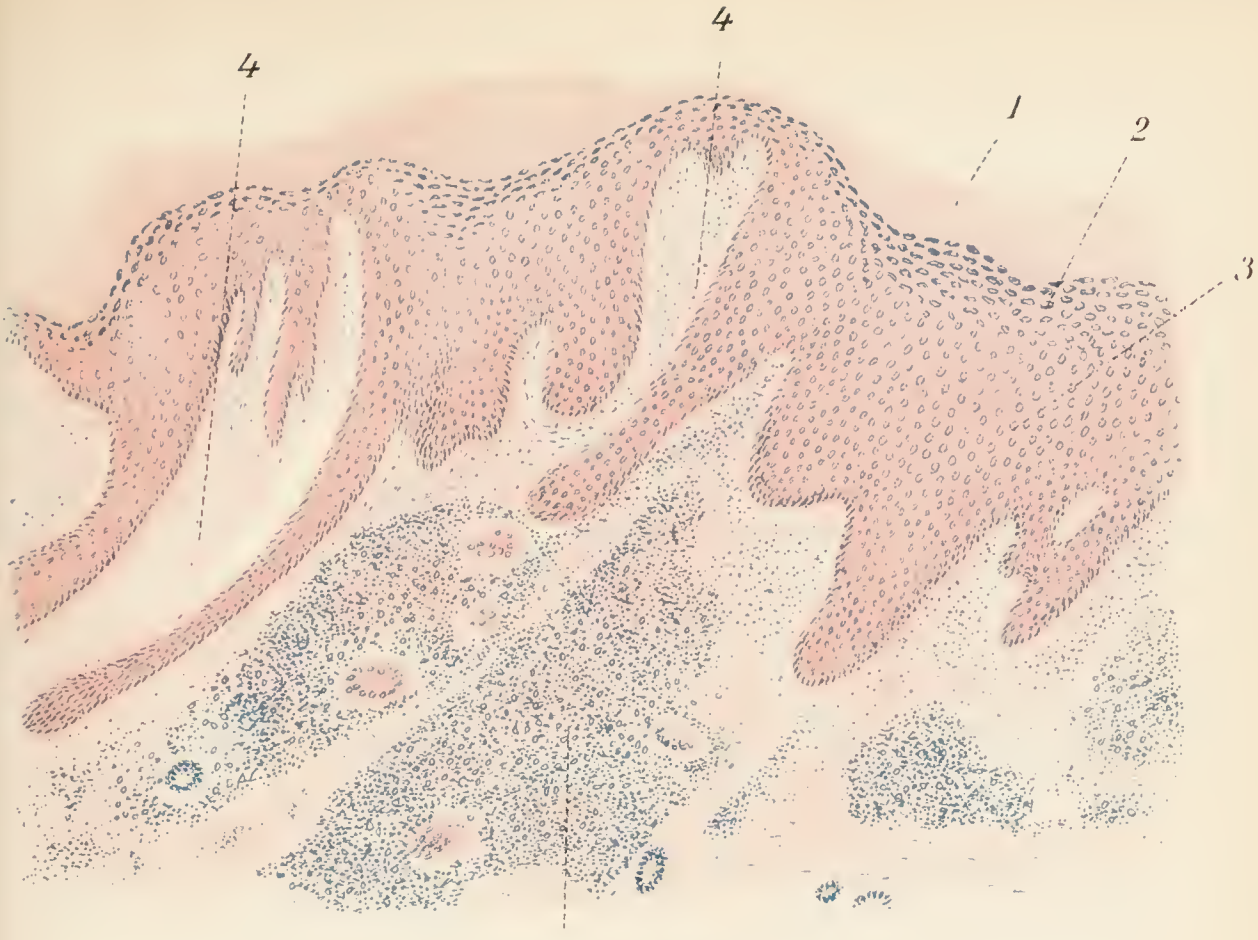


Fig. 1.

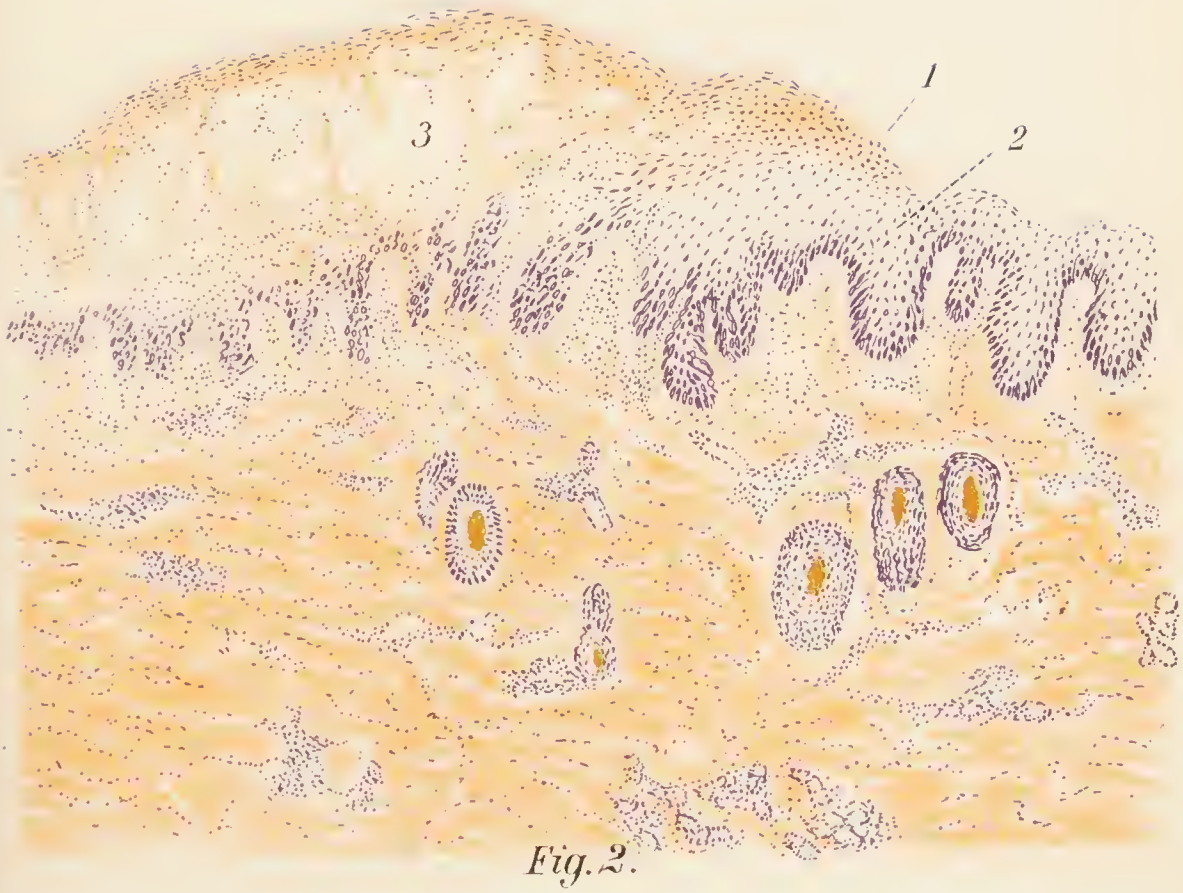


Fig. 2.

Luth. Anst. F. Reichhold, München.

Greifen eitrige Entzündungen tiefer auf das subcutane Gewebe über und führen hier zu ausgedehnten, diffusen Infiltrationen mit gleichzeitiger Gewebseinschmelzung, so bezeichnet man diesen Process als Phlegmone. Auch hiebei handelt es sich fast immer um Eiterungen, welche durch Streptokokken hervorgerufen werden, während die Staphylokokkeneiterungen mehr die Neigung zu umschriebener Ausbreitung und Abgrenzung haben. Das Unterhautzellgewebe ist zuerst oedematös verquollen, die Saftlücken verbreitert, mit eiweisshaltiger Flüssigkeit und Mikroorganismenhaufen gefüllt; in den Gefässen dieser Bezirke stellt sich oftmals Thrombosierung ein. Weiterhin macht die seröse Exsudation allmälig einer eitrigen Infiltration Platz, welche sich aber nicht auf bestimmte Punkte beschränkt, sondern in diffuser Weise um sich greift und zu ausgedehnter Verflüssigung des Gewebes führt.

Hiedurch werden manchmal die oberen Lagen des coriums mit der epidermis vom Subcutangewebe förmlich abgehoben. An den grösseren Venenstämmen ist vielfach das Bild der Thrombophlebitis mit vollständiger eitriger Einschmelzung der Venenwandungen erkennbar. (Tafel 116, Fig. II.)

Auch bei den acuten Exanthemen handelt es sich um Entzündungen der Haut, welche offenbar durch Localisation eines im Körper kreisenden belebten virus in derselben hervorgerufen werden. Die praegnantesten histologischen Veränderungen liefert die Variola, die Blattern- oder Pockenpustel. Es handelt sich dabei in den ersten Stadien um eine starke, seröse Exsudation in das stratum Malpighii bei gleichzeitiger, hochgradiger Hyperaemie und Oedem des Papillarkörpers. Hiedurch wird der betroffene Hautbezirk über das Niveau seiner Umgebung vorragend, es entsteht die Pockenpustel. Da nun sehr bald im Centrum des epidermoidalen Exsudationsbezirkes einige Zellen oder Zellenlagen der Nekrose verfallen, so findet genau über denselben eine leichte Einsenkung auf der Kuppe der Pustel statt, es bildet sich hiedurch die für die ächte Variola Taf. 115. Fig. II.

so sehr charakteristische centrale Delle. Während nun in der Umgebung im Papillarkörper und in den unteren Lagen der epidermis zahlreiche Leukocyten eingelagert werden, schreitet die Exsudation und auch die Nekrose im rete Malpighii weiter fort und es kommt zu einer förmlichen Auflösung der im stratum germinativum gelegenen Zellen; dieselbe führt zur Ausbildung einer zunächst mit klarer Flüssigkeit erfüllten Höhle in der Variolapustel, welche aber durch Stehenbleiben einzelner comprimierter Plattenepithelien oder von Membranen von solchen immer von einigen Fäden und Blättern durchsetzt erscheint und dadureh den so sehr typischen fächerigen Bau annimmt. Jetzt ist die Blatternpustel auf der Höhe ihrer Ausbilduug angelangt (stadium floritionis). Allmälig wird der seröse Inhalt des Hohlraumes, bezw. seiner einzelnen Abteilungen immer reichlicher von Leukocyten mit fragmentierten Kernen erfüllt und dadurch eitrig getrübt. Die Scheidewände der fächerigen Abteilungen werden zerstört, der intravesiculäre Druck kann immer stärker werden und zu einer Ausgleichung der Delle mit Vorwölbung des Centrums führen (Variola globosa). Schliesslich aber halten die oberflächlichen Schichten des stratum corneum nicht mehr Widerstand, sie werden durchbrochen und damit dem Eiter freier Abfluss verschafft, der Inhalt der Pockenpustel nach aussen entleert (stadium suppurationis). Durch Vertrocknung des Eiters an der blossgelegten Oberfläche bildet sich ein von einer Borke belegtes Geschwür (stadium exsiccationis). Von den Rändern der intact gebliebenen Umgebung schieben sich weiterhin Epithelzellen unter dem Schorfe hin und führen zu einer allmäligen Abhebung der Borke und zu einer Deckung des Substanzverlustes. Hat die Eiterung auch im Papillarkörper und in den oberflächlichen Lagen des coriums zu Einschmelzungen geführt, so findet auch hier eine bindegewebige Neubildung und Vernarbung statt und da die Papillen nicht wieder ersetzt werden oder bei eventueller Neubildung doch nur ganz klein und niedrig bleiben, so erscheint die Pockennarbe

stets als eine rundliche Fläche oder von einzelnen netz- und leistenförmigen Vorsprüngen durchzogene Einsenkung. Auch das Pigment geht im Bereich der Narbe meist dauernd zu Verlust.

Eine besondere Form der Variola stellen die sogenannten schwarzen Blattern oder Variola haemorrhagica dar. Die Ausbildung der Pustel erfolgt dabei gleichfalls genau nach dem oben beschriebenen Typus, aber der Inhalt des Maschenwerkes füllt sich statt mit einer serösen Flüssigkeit mit roten Blutkörperchen. Der Austritt derselben scheint indessen nicht durch schwerere Gefässlaesionen und Zerreissungen bedingt zu sein, denn man bekommt bei Injectionspräparaten keine Füllung des Pustelinhaltes mit Injektionsmasse. Die Blutkörperchen treten also offenbar auf dem Wege einer ausgedehnten Diapedese aus den umgebenden Gefässen in den Pustelraum hinein. Dass auch bei der haemorrhagischen Form der Variola eine Eiterung eingeleitet ist, erkennt man an der starken Infiltration des Papillarkörpers und der umgebenden Coriumschichten, aber bei dem fast ausnahmslos bei dieser Form frühzeitig eintretenden Tod des Individuums kommt es nicht mehr zur Ausbildung eines eigentlichen stadium suppurationis.

Ein der Variola sehr ähnliches, histologisches Bild liefert die Milzbrandinfection der Haut, welche als pustula maligna bezeichnet wird. Das Eindringen des virus erfolgt von der epidermis her, entweder in kleine Verletzungen oder ähnlich wie bei dem Furunkel in die Ausführungsgänge von Talgdrüsen, bezw. in Haarbälge. Dabei findet offenbar frühzeitig eine sehr intensive Vermehrung der Bacillen in loco statt und eine Durchwanderung der angrenzenden Gewebe, insbesondere des succulenten Papillarkörpers von Seiten derselben. Die Papillen und das ganze corium sind stark injiciert, dicht von Eiterkörperchen infiltriert, in den Papillengefässen und in deren Umgebung sind massenhafte Bacillen nachweisbar. Die Eiterung schreitet nach abwärts in das subcutane Gewebe vor und erzeugt hier das oben beschriebene Bild der Phlegmone; der Papillarkörper wird

## Tafel 116.

**Fig. I. Erysipel der Haut.** Vergr. 100. Das stratum corneum ist abgehoben und fehlt vollständig.

1. Stratum Malpighii.
2. Ansammlung von Streptokokken zwischen den Zellschichten des Rete Malpighii.
4. Ebensolche in der Cutis.
3. Cutisgewebe von haufenartig angeordneten Leukocyten durchsetzt. In der Cutis ausserdem rundliche, mit seröser Oedemflüssigkeit angefüllte Hohlräume.

**Fig. II. Phlegmone des Unterhautzellgewebes.** Vergr. 60.

1. Zellig infiltriertes, subcutanes Fettgewebe, Gefässe in demselben sehr stark gefüllt.
2. Adventitia einer thrombosierten grösseren Vene.
3. Spaltförmiger Rest des Lumens derselben.
4. Von Leukocyten durchsetzte tunica media.

---

abgeflacht, die epidermis gespannt, durch Invasion mit Anthraxbacillen und Infiltration mit Leukocyten stellenweise nekrotisch, bricht endlich durch und so wird dem Eiter Abfluss nach aussen verschafft. Manchmal können sich auch wie bei der Variola im stratum Malpighii umschriebene Lücken infolge lokaler Mortification von Stachelzellen und seröser Exsudation ausbilden.

Eine gleichfalls mit seröser Exsudation in die epidermis einhergehende und später durch Eiterung zu lamellöser Abhebung von Hautschichten führende Erkrankung stellt der Pemphigus dar. Werden dabei grössere, eitergebildete Blasen ausgebildet, so spricht man von einem Pemphigus foliaceus.

## Tuberkulose.

Die Tuberculose der Haut erscheint entweder in Form umschriebener Knötchen in den oberen Schichten des stratum papillare mit Hyperplasie des Papillarkörpers, wodurch warzige Bildungen zu Stande kommen (tuberculosis verrucosa cutis) oder in Form diffuser tuberculöser Infiltration des coriums, vielfach verbunden mit atypischen Wucherungen der Epidermisepithelien (lupus).

Eine umschriebene tuberculöse Knötchenbildung in der Haut stellt der sogen. Leichentuberkel dar, der seine Entstehung offenbar einer directen Inoculation

Fig. 1.




Fig. 2.

Lith. Anst. F. Reichhold, München.

der Tuberkelbacillen in die Haut verdankt. Man sieht in den oberen Coriumschichten die Eruption von kleinen Zellknötchen, welche sich aus epithelioiden und Riesenzellen aufbauen und an ihrer Peripherie eine bis in den Papillarkörper eindringende Rundzelleninfiltration aufweisen. In den Knötchen sind mikroskopisch und durch Tierversuch Tuberkelbacillen nachzuweisen. Gleichzeitig werden die Papillen ausserordentlich lang und hoch; die interpapillären Epithelzapfen erscheinen weit ausgezogen und senken sich scheinbar sehr tief ein. Manchmal findet an der Oberfläche eine Zerklüftung der epidermis auf der Höhe der warzenartigen Erhebung statt (tuberculosis verrucosa cutis). Gelegentlich kommt es zu einer Vereiterung der Knötchen und der über ihnen liegenden Epidermisteile, offenbar unter dem Einfluss gleichzeitig oder nachträglich eindringender Eitermikroorganismen; sehr häufig verschwinden die Knötchen und Warzen ganz von selbst. (Taf. 115, Fig. I.) Taf 115. Fig. I.

Die zweite Form der Hauttuberculose, der Lupus, ist histologisch ebenfalls durch die Eruption der typischen tuberculösen Knötchen charakterisiert, aber dieselben sind nicht auf eine kleine Hautstelle localisiert, sondern fast immer über grössere Strecken ausgebreitet. Die Tuberkel sitzen primär im Papillarkörper, bauen sich wie beim Leichentuberkel aus epithelioiden- und Rundzellen auf und sind von einem Wall von Rundzellen umschlossen. Tuberkelbacillen sind meistens sehr spärlich nachweisbar. Dazwischen findet sich oftmals ein mehr diffuses Granulationsgewebe, welches das ganze corium durchsetzt, zu starken Verbreiterungen und Verdickungen desselben führt und hiedurch das befallene Gebiet über das Niveau der übrigen Haut erhebt (lupus hypertrophicus). Das Epithel zeigt dabei stets Mitbeteiligung; entweder dasselbe wird durch Vergrösserung der Knötchen und Durchbruch derselben nach aussen zerstört, wodurch geschwürige Flächen entstehen (lupus exulcerans); das aber ist der seltenere Fall; meist wird das Epithel durch die Knötchenbildung scheinbar zu einer vermehrten cellulären Thätigkeit angeregt, die sich in Verdickung des rete

Malpighii, und namentlich in einer Vermehrung der Zellen des stratum granulosum äussert. Dieselben stellen anstatt feiner rautenförmiger Plättchen grosse, polygonale Gebilde in vielfacher Lage dar, darüber aber entsteht eine mächtige Hornschicht, welche die normale Dicke um ein Vielfaches übertrifft und an der Oberfläche fortwährend ausgiebiger Abschilferung unterliegen kann (lupus exfoliativus). (Tafel 114, Fig. I.) Dabei dringen an vielen Stellen von den interpapillären Epithellagen aus zusammenhängende lange und dicke Zapfen in die Tiefe, von denselben schnüren sich wiederum andere Epidermisinseln ab, producieren durch vermehrte Umwandlung ihres Keratohyalingehaltes in Eleidin reichliche Hornsubstanz und so entstehen manchmal ganz in der Tiefe des Granulationsgewebes ausgedehnte zwiebelschalenförmig geschichtete und im Centrum verhornende Epithellager. Man bezeichnet diesen Process als atypische Epithelwucherung und muss sich davor hüten, denselben als carcinomatöse Neubildung aufzufassen (vgl. A. T., Neubildungen). Wenn von diesen atypischen Epithelwucherungen verhornte Teilchen in die Tiefe des Granulationsgewebes hineingeraten, so werden sie sehr häufig von phagocytären Zellen incorporiert und unter dem Reiz der als Fremdkörper wirkenden Hornplättchen bilden sich multiple Riesenzellen („Fremdkörperriesenzellen"), welche von den tuberculösen Riesenzellen der lupösen Knötchen wohl zu unterscheiden sind (Tafel 114, Fig. II). Man gewinnt besonders instructive Bilder durch Anwendung der Gram'schen Färbungsmethode, durch welche die Hornsubstanz blau gefärbt wird.

Taf. 114. Fig. I.

Taf. 114. Fig. II.

## Syphilis der Haut.

Syphilitische Eruptionen der Haut sehen wir im primären Stadium der Krankheit als Initialsklerose oder harter Schanker. Es entsteht ein wärzchenförmiges, sehr hartes Knötchen. Die epidermis ist an demselben gewöhnlich vollständig erhalten, das ganze corium und der Papillarkörper aber zeigen diffuse Infiltration mit kleinen Zellen vom Charakter der Lympho-

cyten, die Bindegewebsfasern des coriums sind verdickt und sehr starr, oftmals zu hyalinen, knorpelgrundsubstanzähnlichen Lagen mit einander verklebt. Besondere Veränderungen zeigen manchmal die Gefässe, ihre Wandungen sind in allen Schichten mit Rundzellen infiltriert, das Epithel ihrer Intima stark gewuchert, so dass oft hochgradige Verengerung oder selbst Verlegung eintritt.

Im tertiären Stadium der lues kommen gummöse Bildungen in der Haut vor, welche ihren Ausgang vom Bindegewebe der cutis nehmen. Sie verfallen im Centrum sehr oft einer fettigen oder auch einer schleimigen Degeneration, wodurch dann Erweichung und gewöhnlich Durchbruch nach aussen mit Ausbildung ulcerierenden Flächen (serpiginöse Geschwüre) entstehen.

## Lepra.

Charakteristische Veränderungen der Haut erzeugt auch die Lepra, welche hier noch kurz Besprechung finden sollen. Junge Lepraknoten lassen bei der mikroskopischen Untersuchung die epidermis gewöhnlich ganz intact erscheinen; die Papillen sind zellenreicher, zum Teil vergrössert, manchmal verstrichen, dagegen zeigt sich die Umgebung der Schweissdrüsen, besonders aber der Gefässe und Nerven dicht von kleinen Rundzellen infiltriert. Manche grössere Arterien und Venen des Cutisgewebes sind gänzlich obliteriert. Auch die Pacinischen Körperchen sind, wenn solche im Bereiche des Leproms liegen, gewöhnlich Sitz von sehr dichten Zellanhäufungen. Die lepröse Infiltration ist meist aus kleinen Rundzellen gebildet, welche undeutlich begrenzte Gruppen bildet; gegen die Mitte der Knoten werden die Zellen grösser; nach unten setzen sie sich den Bindegewebszügen und den Gefässen folgend oft bis in die Tiefe des paniculus adiposus fort, seitlich gehen die Knoten ohne scharfe Begrenzung in das normale Gewebe über. Häufig finden sich in den Lepraknoten mehrkernige Zellelemente, welche wohl hauptsächlich aus fixen Gewebszellen, namentlich aus Epithelien der Gefässe sowie aus sogenannten Perithelien entstehen.

In den Eruptionen sind die bekannten, häufig intracellulär liegenden, säurefesten Leprabacillen nachweisbar. Späterhin entstehen durch Wucherung der bindegewebigen Elemente des coriums ausgedehnte schwielige Verdickungen der Haut, in deren Bereich ebenfalls wie beim lupus atypische Epithelwucherungen vorkommen.

### Molluscum contagiosum.

Taf. 113. Fig. II.

Als molluscum contagiosum oder epithelioma contagiosum wird eine Erkrankung der Haut bezeichnet, welche offenbar durch eine parasitäre Invasion und zwar durch Coccidien hervorgerufen wird. Es bilden sich bei derselben kleine warzige Geschwülste mit einer centralen Delle. Das ganze Wärzchen besteht aus einer hochgradigen Wucherung der Stachelzellenschicht der epidermis, welche sich in Form einer drüsen- oder taschenförmigen Bildung einstülpt. Im Centrum und in den oberen Teilen der Bildung finden sich meist massenhaft die eirunden, sogenannten Molluscumkörperchen, welche als die Parasiten angesprochen, von anderen jedoch für colloid degenerierte Epithelien gehalten werden. In den umgebenden Schichten des Epithels wie auch zwischen denselben finden sich meist massenhafte dunkle, eckige Keratohyalinkörnchen.

---

## Knochen und Gelenke.

Die Knochen bestehen aus der Knochengrundsubstanz und den Knochenzellen. Die Knochengrundsubstanz setzt sich aus Fibrillen zusammen, welche durch eine Kittsubstanz zusammengehalten werden und durch Imprägnation mit Kalksalzen eine besondere Härte und Festigkeit erlangt haben. In der Grundsubstanz liegen zahlreiche länglich ovale Höhlen, welche durch ausserordentlich feine geschlängelte Kanälchen mit einander verbunden sind; in den Höhlen liegen die Knochenzellen, deren Protoplasmaausläufer in die Kanälchen hineinragen. Die Bildung des Knochens vollzieht sich durch Verkalkung einer bindegewebigen oder knorpeligen Grundsubstanz. Die Knochenzellen entstehen aus den Osteoblasten, welche sich der verkalkenden Grundsubstanz anlegen und allmählich in dieselbe ein-

bezogen werden. Die Grundsubstanz compacter Knochen ist ausserdem von einem System grösserer Kanäle und Hohlräume durchzogen, welche die ernährenden Blutgefässe enthalten und Havers'sche Kanälchen heissen. Um dieselben ist die Knochensubstanz in Form concentrischer Lamellen (Havers'sche Lamellen) angeordnet. Die Gelenkflächen der Knochen sind von verschieden dicken Lagen von hyalinem Knorpel überzogen. Die fibrösen Gelenkkapseln tragen an der Innenfläche eine glänzende Haut, das stratum synoviale oder die Synovialmembran; von derselben ragen zottenförmige Fortsätze von mikroskopischer Kleinheit als fetterfüllte, gefässtragende Bindegewebssprossen in den Gelenkräumen hinein. Die Synovialmembran wird an der Innenseite von einer mehrfachen Lage platter Epithelien bedeckt.

## Rhachitis.

Die histologischen Vorgänge bei Rhachitis sind ziemlich compliciert und werden nur verständlich, wenn man die verschiedenen dabei sich abspielenden Processe aus einander hält. Dieselben stellen sich dar:

1. als ausbleibende oder mangelnde Verkalkung im neugebildeten Knochengewebe,
2. abnorm lange Erhaltung des kalkfreien, „osteoiden" Gewebes.
3. Wucherungszustände im Knorpel, im Periost und im Knochenmark,
4. als gesteigerte Resorption schon gebildeter fertiger Knochensubstanz.

Die Rhachitis der Diaphysen der langen Röhrenknochen äussert sich vorzugsweise durch ein Ausbleiben der Verkalkung. Es wird wie bei der normalen Ossification Knochengrundsubstanz gebildet und zwar sowohl periostal wie auch endochondral, aber dieselbe weist auch in ihrem Bau insoferne Abweichungen vom normalen Typus auf, als die Anordnung der Havers'schen Lamellen keine reguläre ist, sondern dieselben entweder mehrfach geschichtet erscheinen oder sich in unregelmässiger Weise durchflechten. Besonders die vom Periost gelieferten Balken strahlen als wellig gewundene und nach innen allmälig sich verbreiternde Bänder gegen die endochondralen Osteoidlamellen aus.

Tafel 117.

**Fig. I. Rhachitis einer Rippenepiphyse.** Vergr. 20.

1. Hyaliner ruhender Knorpel; in demselben einige von den Markräumen her eingedrungene Marksprossen.
2. In unregelmässige Zellgruppen zerlegter grosszelliger Knorpel.
3. Seitliche Auftreibung der verbreiterten Knorpelwucherungszone.
4. In die Wucherungszone eindringende Marksprosse.
5. Verschobene Osteoidbälkchen.
6. Periostal entstandene Knochenbälkchen.

**Fig. II. Rhachitis einer Rippenepiphyse (Detail aus dem vorigen Bild).** Vergr. 90.

1. 2. Grosszelliger Knorpel, dessen Zellen in einzelnen Gruppen und Zügen angeordnet sind.
4. In denselben eindringende Marksprosse.
3. Spongiosalbälkchen mit Ueberzügen von osteoider Substanz.
5. Osteoklasten.

---

Die Verkalkung bleibt gewöhnlich nicht vollkommen aus, aber sie nimmt nur die centralen Teile der Grundsubstanzbälkchen ein, während ihre äusseren Schichten dauernd osteoid und damit weich bleiben. Hiedurch erklärt sich die abnorme Biegsamkeit der Diaphysen bei rhachitischen Individuen und ihre Verkrümmung besonders an den unteren Extremitäten in Folge der Belastung, mit dem Körpergewicht.

Die am meisten charakteristischen Veränderungen schafft aber die Rhachitis an der Epiphysengrenze der langen Röhrenknochen, d. h. im intracartilaginösen Ossificationsbezirk.

Da von dieser Stelle aus das Längswachstum der Röhrenknochen erfolgt, so haben wir hier bis zum Abschluss derselben dauernd das Phänomen der Osteogenese vor uns und jede Störung der Knochenbildung findet hier ihren auffälligsten Ausdruek.

Schon makroscopisch oder bei ganz schwacher Lupenvergrösserung lassen sich auf einem frischen Längsdurchschnitt z. B. durch die mittleren Teile einer rhachitischen Rippenepiphyse ganz charakteristische Veränderungen nachweisen. Zunächst erkennt man, dass die schon äusserlich nachweisbare knotige Auftreibung der

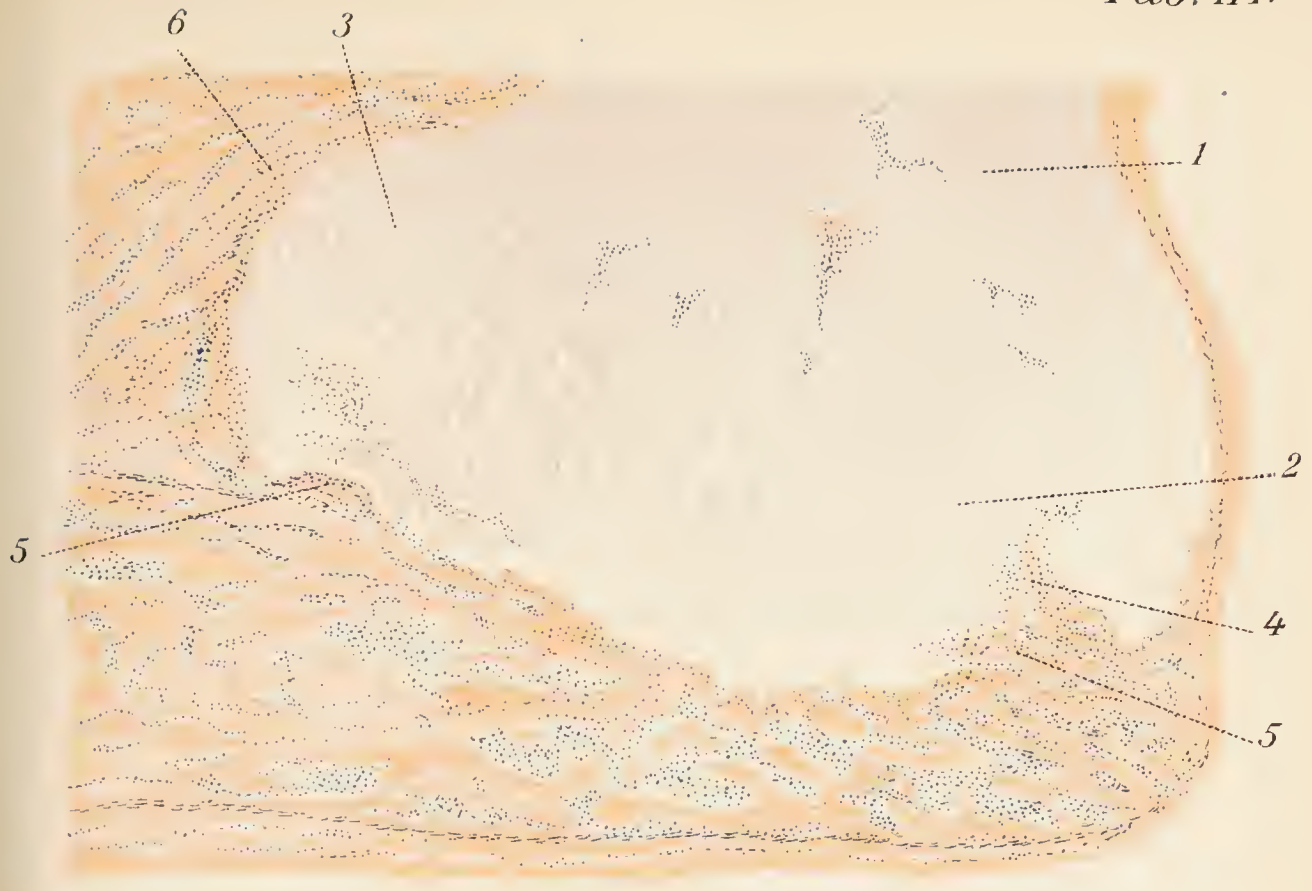


Fig. 1.

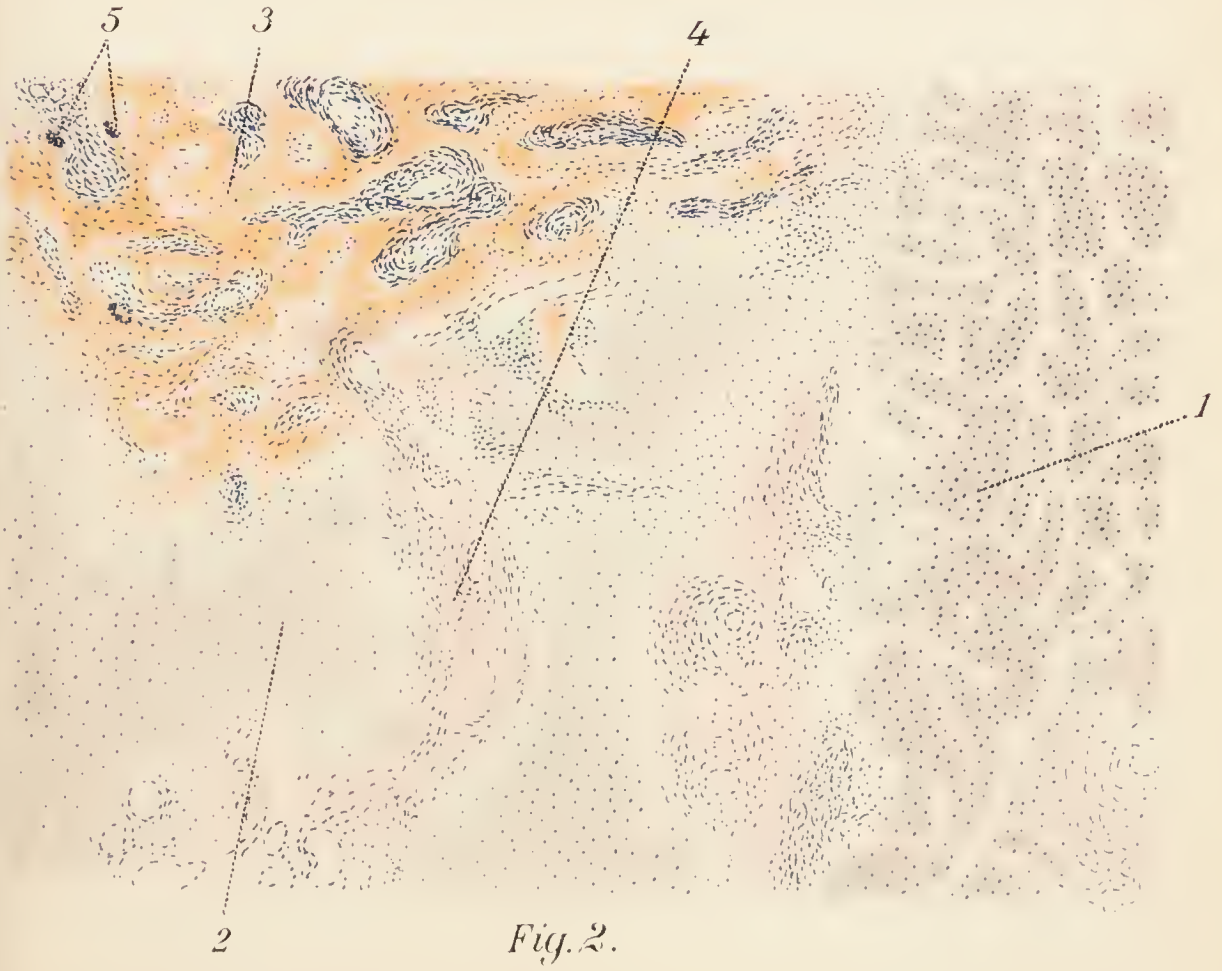


Fig. 2.

Lith. Anst. F. Reichhold, München.

Epiphysengrenze (der sogen. „rhachitische Rosenkranz“) seine Entstehung einer mächtigen Verbreiterung der unmittelbar an den Knochen angrenzenden Knorpelpartien verdankt. Vergleicht man damit den Durchschnitt durch eine normale Rippenepiphyse, so constatiert man, dass diese Zone der sogen. „Knorpelwucherungszone“ entspricht, d. h. jenem Bezirk, in welchem sich die Zellen des hyalinen Knorpels zu „Säulenknorpel“ und weiterhin unter Schwund der Grundsubstanz und Confluieren von Knorpelhöhlen zu „grosszelligem Knorpel“ umordnen. In der rhachitischen Epiphyse nun erscheint diese Ordnung der Knorpelwucherungszone gestört, die regulären Reihen der Säulenknorpelzellen sind verschoben und durcheinandergewürfelt, vor allem aber ist die Zone des grosszelligen Knorpels in der Längs- und in der Breitenrichtung bedeutend vergrössert. Auch hier finden sich gegenüber dem ruhenden hyalinen Knorpel erweiterte Höhlen, welche zwei und mehr Zellen enthalten, aber sie sind zu einzelnen rauten- oder tonnenförmigen Gruppen vereinigt, welche selbst nur mehr sehr wenig Grundsubstanz enthalten, zwischen sich jedoch breitere Streifen und Bänder von solcher erkennen lassen. (Taf. 117, Fig. I und II.) Taf. 117. Fig. I u. II.

In der normalen Epiphyse ist weiterhin am Rande der Knorpelwucherungszone gegen den Knochen ein feiner gelblicher Querstreifen eingelagert und die mikroscopische Untersuchung lehrt, dass derselbe der Zone der „krümligen Kalkablagerung“ oder „praeparatorischen Verkalkung“ der Grundsubstanz des grosszelligen Knorpels entspricht, jener Kalkablagerung, welche später nach Bildung der Knochenlamellen durch die Osteoblasten wieder verschwindet.

Ganz anders ist das Bild in der rhachitischen Epiphyse: Meist ist die krümlige Kalkablagerung überhaupt nur sehr gering, wenn sie aber vorhanden ist, so findet sie sich in Form von einzelnen ganz unregelmässig eingestreuten und verschieden grossen Inseln zwischen den Knorpelzellgruppen und weist weder nach der Seite des hyalinen Knorpels noch nach der Seite des Knochens

eine scharfe Grenze auf, sondern springt in Form einzelner Zacken in die beiden Zonen vor.

Die Begrenzung der Knorpelwucherungszone gegen die eigentliche Ossificationszone ist endlich in der Norm eine fast lineare; die Knochenbälkchen setzen sich in gerader Linie an die stehengebliebenen Längsspangen von Knorpelgrundsubstanz an, ihr Uebergang in diese ist ein ganz scharfer, das Eindringen der Marksprossen in die erweiterten Knorpelhöhlen geschieht in der ganzen Dicke der Epiphyse auf genau der gleichen Höhe. Vergleicht man damit den Durchschnitt durch die rhachitische Rippenepiphyse, so findet sich hier schon bei ganz schwacher Vergrösserung eine durchaus unregelmässige Begrenzungslinie der verbreiterten Knorpelwucherungszone gegen die Ossificationszone; dieselbe sieht wie angefressen aus, springt an einzelnen Stellen weiter in die letztere vor, während dazwischen tiefe Einschnitte in den Knorpel sichtbar sind, welche von dem im frischen Zustand auffallend dunkelroten Mark ausgefüllt werden. Im Schnittpraeparat erkennt man dementsprechend, dass einzelne Marksprossen spitzige Vorsprünge in die Knorpelwucherungszone getrieben haben, bis in den Bereich des Säulenknorpels, ja selbst bis an die Grenze des ruhenden, hyalinen Knorpels eingedrungen sind (Taf. 117, Fig. I, 4, 5 und Fig. II, 4) also den ganzen verbreiterten wuchernden Knorpel durchwachsen haben.

An dem Markgewebe sind ebenfalls quantitative und qualitative celluläre Veränderungen gegenüber der Norm erkennbar. Vor allem fällt die hochgradige Vermehrung der roten Blutelemente in demselben auf, ein Zustand, welcher teils auf eine entzündliche Reizung, teils auf den durch die rhachitische Knochenveränderung herabgesetzten Gewebswiderstand zurückgeführt wird.

Ausserdem enthält das rhachitische Knochenmark aussergewöhnlich viele spindelförmige Elemente, während die eigentlichen Markzellen, die Myelocyten fast ganz in den Hintergrund treten.

Betrachten wir endlich die an den Epiphysenknorpel sich anschliessenden Knochenpartien selbst, so nehmen wir an ihnen hauptsächlich 2 Veränderungen wahr:

Die endochondral gebildeten Spongiosabälkchen verfallen ebenso wie der periostal (perichondral) gebildete Knochen einer gegen die Norm vermehrten Resorption.

In den zahlreichen, „Howship'schen Lacunen" liegen viele Riesenzellen, „Osteoklasten", welche vielleicht aus Gefässepithelien, vielleicht aus Osteoblasten hervorgegangen sind.

Dafür wird in vermehrtem Grade eine der Knochensubstanz in der Structur zwar gleiche, in der chemischen Zusammensetzung durch das Fehlen des Kalkgehaltes aber wesentlich von ihr verschiedene Masse, die osteoide Substanz abgelagert.

Solange die rhachitischen Veränderungen floride sind, persistiert diese Osteoidsubstanz; später freilich wandelt sie sich durch nachträgliche (mit dem Mikroscosp nicht nachweisbare) Aufnahme von Kalksalzen in wirkliche Knochensubstanz um, aber um diese Zeit haben dann oft schon ausgiebige Verbiegungen der Diaphysen und Verschiebungen der Epiphysen stattgefunden.

## Syphilis.

Sehr typische Veränderungen an den Epiphysenlinien der langen Röhrenknochen schafft die congenitale Syphilis. Da sie mit der Rhachitis eine gewisse Aehnlichkeit aufweisen und manchmal mit derselben verwechselt werden, so sollen sie gleich im Anschluss an diese besprochen werden.

Aehnlich wie bei der Rhachitis ist die Grenzlinie zwischen Knorpel und Knochenspongiosa keine glatte sondern eine unregelmässige zackige und dies hat seinen Grund wie dort in dem stellenweisen, in spitzen Fortsätzen bis tief in den Knorpel erfolgenden Eindringen von Marksprossen. Auch die Knorpelwucherungszone erscheint verbreitert, wenn auch gewöhnlich nicht so stark wie bei höheren Graden von Rhachitis; der Bezirk des grosszelligen Knorpels ist vergrössert aber

Tafel 118.

**Fig. I. Tuberculöse Caries eines Rippenknorpels.** Vergr. 100.

1. Knorpelsubstanz.
2. Granulationsgewebsschicht in den lacunär arrodiverten Knorpel eindringend.
3. Perichondrium,
4. Tuberkel in demselben mit Riesenzellen. (5)

**Fig. II. Osteochondritis syphilitica einer Rippenepiphyse bei congenitaler Syphilis.** Vergr. 40.

1. Grosszelliger Knorpel.
2. Unregelmässig in denselben einwuchernde Marksprossen.
3. Krümlige Kalkablagerung (dieselbe ist bei der Conservierung z. T. verloren gegangen).
4. Spongiosabälkchen.

---

Taf. 118. Fig. II.

hauptsächlich in der Längs- weniger in der Breitenrichtung; die Knorpelzellen sind dabei nicht in einzelnen Gruppen sondern in strassenförmige Züge geordnet; die Knorpelgrundsubstanz zeigt oft eine Art von Verquellung und schleimige Erweichung und quillt daher auf dem frischen Durchschnitt gallertig über die Schnittfläche vor.

Die Zone der krümligen Kalkablagen dagegen ist nicht wie bei der Rhachitis vermindert, sondern im Gegenteil oft vermehrt, nur verläuft sie nicht wie in der Norm linear, sondern entsprechend der zackigen Verschiebung der Knorpelsubstanz gegen die Markräume gleichfalls als eine unregelmässig zackige Linie. (Tafel 118, Fig. II.)

Die auffälligsten Veränderungen bietet bei dieser Osteochondritis syphilitica das Knochenmark dar.

Es erscheint als eine trübgelbliche, manchmal geradezu als eine puriforme Masse und besteht hauptsächlich aus fettig degenerierten Rundzellen, zwischen die grössere und kleinere vollständig nekrotische Herde eingestreut sind.

Die Knochenbälkchen der Spongiosa sind ausserordentlich zart, dünn, weitauseinanderstehend und unterliegen einer sehr vermehrten Resorption, ohne dass aber dafür wie bei der Rhachitis osteoide Substanz angelagert wird; hiedurch im Vereine mit den Veränderungen des Markgewebes kommt es oft zu förmlichen spontanen

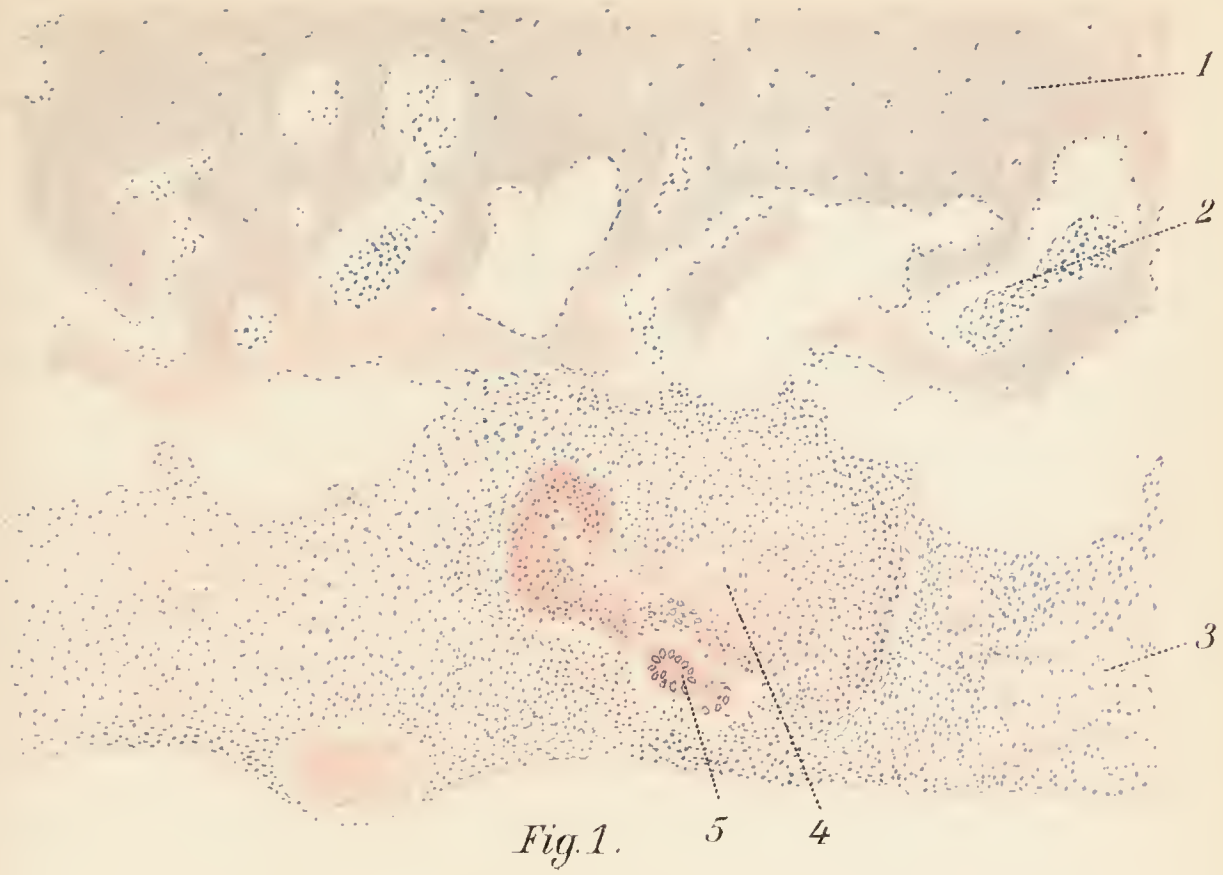


Fig. 1.




Fig. 2.

Lith. Anst. F. Reichhold, München.

Ablösungen der Epiphyse von der Diaphyse und es bildet sich eine zwischen den beiden Stücken liegende, querverlaufende, zackige und mit eiterähnlicher Masse erfüllte Höhle.

Auch im Bereich des erweichten Diaphysenknorpels, also ausserhalb der krümligen Verkalkungszone kann es zu Querspaltbildungen kommen.

Auch bei der tertiären Form der acquirierten Lues entstehen specifische Veränderungen an den Knochen entweder in Form einer chronischen productiven ossificierenden Periostitis oder in Form von Gummabildungen, welche vom Periost her auf die Corticalsubstanz übergreifen oder endlich mit Entwicklung centraler gummöser Knoten im Mark der Röhrenknochen.

Die **Tuberculose** der Knochen und der Knorpel verläuft histologisch unter dem gleichen Bilde.

Am häufigsten ist dieselbe wohl vom Periost, bezw. vom Perichondrium, auf die Knochen-, resp. Knorpelsubstanz fortgeleitet; ausserdem gibt es tuberculöse Knochenentzündungen embolisch-haematogenen Ursprungs, welche hauptsächlich vom Knochenmark ausgehen.

Bei der ersteren Form bilden sich hauptsächlich in der inneren Lage des Periostes die typischen Riesenzellenhaltigen tuberculösen Knötchen, die anliegende Knochensubstanz aber wird von einem indifferenten Granulationsgewebe invadiert, welches oft viele als Osteoklasten wirkende Riesenzellen enthält. Letztere sind wohl zu unterscheiden von den Riesenzellen der Tuberkel, mit denen sie genetisch nichts zu thun haben. Diese Osteoklasten legen sich den benachbarten Knochenlamellen an und veranlassen durch locale Resorption von Knochengrundsubstanz eine lacunäre Arrosion; das Granulationsgewebe dringt sofort in die so geschaffenen Lacunen nach, welche sich rasch erweitern und vertiefen und so die Knochensubstanz mehr und mehr zum Schwund bringen (Rareficierende Ostitis). Erst secundär siedeln sich dann wieder neue Tuberkel in den von dem Granulationsgewebe erfüllten Höhlen an. Taf. 118 Fig. I.

Es sind also nicht die Tuberkel selbst, welche zur Einschmelzung, zur Caries des Knochens führen, son-

Tafel 119.

**Fig. I. Osteomalacie. Schnitt durch einen Wirbelkörper.** Färbung mit Bleu de Lyon. Vergr. 80.

Die Spongiosabälkchen sehr verdünnt, bestehen grösstenteils aus osteoider Substanz (1), blau gefärbt. Nur ihre centralen Partien sind noch kalkhaltiger Knochen (2), rot gefärbt.

3. stark erweiterte Markräume.

**Fig. II. Osteomalacie. Aus der corticalis des os ilei. Dünnschliff.** Vergr. 350.

3 Osteoide Substanz, in concentrischen Lamellen um die erweiterten Haves'schen Kanälchen (2) angeordnet; keine Knochenkörperchen erkennbar.

1. Vergrösserte, unregelmässige, z. T. confluierte Knochenkörperchen mit erweiterten Kanälchen in kalkhaltiger Grundsubstanz mit nicht erkennbarer lamellärer Schichtung.

---

dern vielmehr das denselben voraufgehende Osteoklasten-haltige Granulationsgewebe.

Ganz ebenso verläuft die tuberculöse Chondritis (Tafel 118, Fig. I).

Auch bei der gewöhnlichen eitrigen, ebenso wie der tuberculösen auf die Knochensubstanz übergreifenden Osteomyelitis spielt diese lacunäre Arrosion der Knochenlamellen die wichtigste Rolle.

## Osteomalacie.

Auch die Osteomalacie bietet manche Berührungspunkte mit der Rhachitis, insofern als ihr Wesen charakterisiert ist durch Auflösung der Kalksalze und Einschmelzung der Grundsubstanz im praeexistenten Knochen, verbunden mit einer gleichzeitigen Neubildung von osteoider, nicht verkalkender Substanz.

Es scheint, dass bei der Osteomalacie stets zunächst eine vermehrte Apposition von kalklosen Knochenlamellen vorkommt (Pommer). Auf Schnitten durch die compacte Knochensubstanz findet man ähnlich wie bei der rhachitischen Knochenneubildung geflechtartig durcheinander ziehende, nichtlamellöse Schichten unverkalkter Grundsubstanz, also Bildungen, welche im normalen Knochen gar nicht vorkommen und demzufolge nicht aus einer Ent-

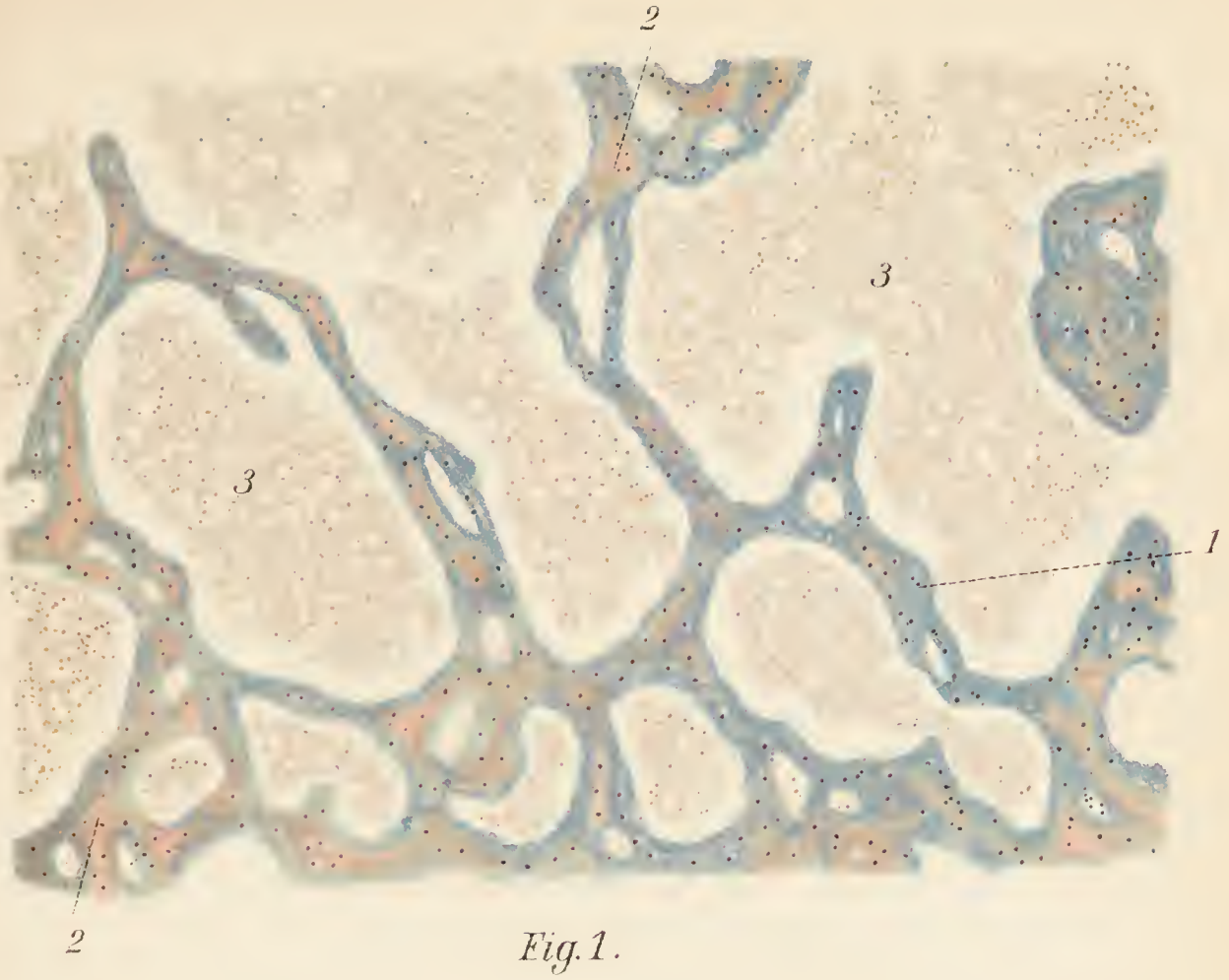


Fig. 1.




Fig. 2.

Lith. Anst. F. Reichhold, München.

kalkung von solchem hervorgegangen sein können, sondern direkt neu gebildet sein müssen. Ferner weisen reihenförmig zusammenhängende Lager von Osteoblasten, welche schon unverkalkte Grundsubstanz ausgeschieden haben, auf eine solche Neubildung von osteoider Substanz hin.

Daneben freilich findet eine Auflösung von praeexistentem Knochengewebe statt und zwar auf zweifache Weise:

1. Durch Erweiterung der Markräume und der Havers'schen Kanäle.

2. Durch Vergrösserung der sogenannten „Knochenkörperchen."

Auf Durchschnitten durch spongiöse Knochensubstanz, an welcher der Process natürlich am raschesten und umfänglichsten zu totalen Erweichungen führt (z. B. Sternum, Wirbelkörper), sieht man die Markräume mächtig erweitert (Tafel 119, Fig. I). Die Spongiosabälkchen sind ganz schmal und dünn, vielfach sieht man nur noch feine zapfenförmige Leistchen als Reste durchbrochener brückenförmiger Verbindungen in die Markräume einragen. Mit starken Vergrösserungen kann man auch das Eindringen von Markgewebe in anfangs enge, röhrenförmige Hohlräume der Knochenbälkchen wahrnehmen; die letzteren sind an vielen Stellen von feinen Kanälen durchbohrt oder angebohrt, in welche Markgefässe einwachsen; allmälig erweitern sich dieselben, die Gefässsprossen umgeben sich mit reichlicheren Markzellen und damit werden die perforierenden Gefässkanäle zu grösseren Höhlen. Dagegen vermisst man im Allgemeinen bei diesem Process das Bild der lacunären Arrosion, wie wir es in typischer Weise bei der tuberculösen Caries, aber auch bei der Rhachitis gesehen haben. Eigentliche Lacunen, also kleine grubenförmige Vertiefungen der Knochensubstanz, sind fast nicht vorhanden und dementsprechend fehlen auch die Riesenzellen, welche die lacunäre Resorption vermitteln, die Osteoklasten, fast vollständig. Taf. 119. Fig. I.

An den Knochenbälkchen selbst lassen sich durch bestimmte Färbungsverfahren deutlich zweierlei verschiedene Substanzen nachweisen (z. B. mit Blen de Lyon,

Tafel 120.

**Fig. I. Synovialmembran aus dem Kniegelenk bei acuter Arthromeningitis serofibrinosa.** Verg. 170.

1. Bindegewebe mit sehr zahlreichen Fibroblasten und mit Rundzellenanhäufungen,
2. mit Leucocyten,
3. mit Fibrinthromben gefüllte Blutgefässe.

**Fig. II. Arthritis urica. Schnitt aus dem Gelenkknorpel der unteren Femurepiphyse.** Vergr. 127.

1. Knorpelsubstanz.
2. Dichte Auflagerungen von harnsauren Salzen.
3. In den Knorpel eindringende Krystalle von harnsaurem Natron.

---

Tafel 119, Fig. I), auch wenn das Präparat wegen noch vorhandener Kalksubstanz decalciniert werden musste: Eine die äussere Schicht der Bälkchen ausmachende, Kalksalze nicht mehr enthaltende Substanz, die „osteoide Substanz", deren histologische Structur im übrigen jedoch mit der des gewöhnlichen Knochens ganz übereinstimmt und eine innere, je nach dem Stadium des Processes, mehr oder minder breite Zone, welche durch ihre abweichende Färbung die ursprüngliche Erhaltung ihres natürlichen Kalkgehaltes noch zu erkennen gibt (rot mit Bleu de Lyon, tiefblau mit Haematoxylin, hellrot mit Pikrocarmin und Methylenblau). Bei Anwendung sehr starker Vergrösserung zeigt die Osteoidsubstanz ziemlich gut erhaltene Knochenkörperchen mit Knochenzellen; dagegen sind die feinen gewundenen Kanälchen, welche normalerweise die Knochenhöhlen miteinander verbinden und von den Protoplasmafortsätzen der Knochenzellen erfüllt sind, nicht mehr nachweisbar. An der Grenzschicht von kalkhaltiger und kalkloser Knochensubstanz sind manchmal reihenförmig angeordnete, feine Körnchen, eine krümlige Ablagerung von Kalksalzen zu sehen.

Die Substantia compacta des Knochens wird am besten auf frischen Scalpellschnitten oder auf Dünnschliffen untersucht. (Taf. 119, Fig. II.)

Taf. 119, Fig. II. Es fällt zunächst eine beträchtliche Erweiterung der Havers'schen Kanäle auf; dieselben stellen gegen die Norm vergrösserte aber meist noch ganz regulär-cylindrische Hohlräume dar; die angrenzende Knochensubstanz ist

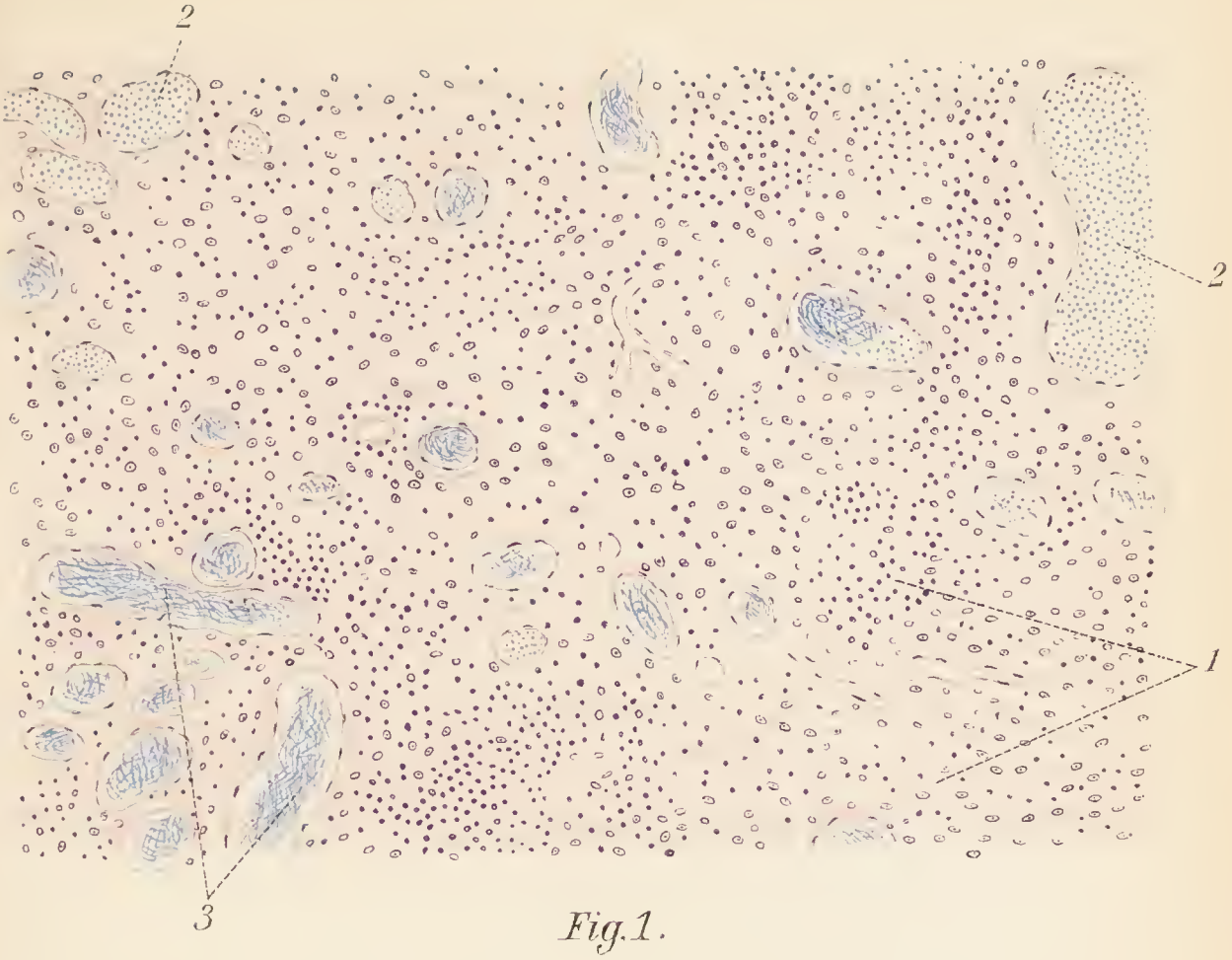


Fig. 1.

Fig. 2.

Lith. Anst. F. Reichhold, München.

ihres Kalkgehaltes beraubt, zeigt aber gewöhnlich deutliche lamellöse Schichtung, dagegen sind die Knochenkörperchen hier sehr spärlich vertreten oder fehlen selbst ganz. In einiger Entfernung von den Durchschnitten der Haver'schen Kanäle ist die kalkhaltige Knochensubstanz zwar erhalten aber hier ist die lamellöse Structur verwischt und die Knochenkörperchen zeigen ein eigentümliches, für die Osteomalacie charakteristisches Verhalten: Sie sind sehr dicht angeordnet, ausserordentlich gross und unregelmässig gestaltet. Eine Vergleichung mit einem Schliff eines normalen Knochens ergibt, dass ihre absolute Zahl nicht vermehrt ist, es finden sich auf der Raumeinheit nicht mehr als gewöhnlich aber in Folge ihrer Erweiterung liegen sie scheinbar dichter; dabei sind sie nicht mehr regelmässig spindelförmig, sondern haben ganz atypische und bizarre Formen angenommen, vielfach sind auch mehrere mit einander confluiert (Taf. 119, Fig. II rechts). Auch ihre kanälchenförmigen Ausläufer sind erweitert, wodurch die sogen. „Gitterfiguren" besonders breit und deutlich erscheinen. Der ganze Process deutet natürlich ebenfalls auf eine vermehrte Resorption von Knochensubstanz.

Auch im Knochenmark sind manchmal gewisse Alterationen erkennbar, doch sind dieselben keineswegs constant und typisch. Am häufigsten ist das Mark besonders blutreich, oft ist auch an den übrigen zelligen Elementen Wucherung zu sehen. Manchmal werden die Fasern in vermehrter Zahl angetroffen.

## Gelenke.

Von den Erkrankungen der Gelenke mögen als histologisch interessant hier noch 2 Formen kurz Besprechung finden: die sero-fibrinöse Gelenkentzündung und die Harnsäure-Gicht der Gelenke.

Eine acute seröse und mit fibrinösen Abscheidungen gepaarte Gelenkentzündung (Synovitis oder Arthromeningitis serofibrinosa) kommt hauptsächlich bei acutem Gelenkrheumatismus, ferner bei entzündlichen, besonders eitrigen Processen in der Umgebung der

Gelenke sowie auf traumatischer Grundlage vor. Die Gelenkhöhle ist dabei von einem serösen oder mit Fibrinflocken gemischten Exsudat erfüllt (Hydarthros), die Gelenkkapsel und die Synovialmembran oedematös geschwellt. Die Innenfläche der letzteren kann mit einem zarten Fibrinbeschlag bedeckt sein, dessen Fäden teils auf der Oberfläche aufliegen, teils zwischen Epithel und Bindegewebe eingeschoben sind und bei längerem Bestande das Epithel vernichten, genau wie bei der fibrinösen Entzündung einer serösen Haut, z. B. der Pleura (vgl. Bd. I, S. 109). Die Synovialmembran selbst zeigt ausser Quellung ihrer Bindegewebsfasern eine starke Vermehrung der fixen Gewebszellen und diffuse Infiltration mit Rundzellen, welche bald mehr den Charakter der Lymphocyten, bald mehr den der Leukocyten tragen. Spindelförmige, epithelioide Zellen (Fibroblasten) machen den Hauptbestandteil der inneren Gewebslagen aus.

Taf. 120. Fig. 1.

Die Synovialmembrangefässe und zwar sowohl die arteriellen wie die venösen sind stark ausgedehnt und fast sämtliche erfüllt von Thromben aus netzförmig verfilzten Fibrinfäden, denen stellenweise weisse Blutkörperchen beigemischt sind; andere enthalten nur dicht gelagerte weisse Blutelemente. (Taf. 120, Fig. 1.)

Geraten Entzündungserreger selbst (Staphylokokken, Streptokokken, Pneumokokken, Gonokokken) in die Gelenkhaut hinein, was bei bestehender Pyämie und bei Endocarditis auf embolischem Wege geschieht, so kommt es rasch von den am häufigsten in den Gelenkzottengefässen stecken bleibenden infectiösen Emboli aus zu Eiterungen, welche weiterhin auf die Knorpel und auf den Knochen fortschreiten können. Aber auch vom Knochen, bezw. vom Knochenmark aus kommen durch direkte Fortsetzung eitrige Entzündungen der Synovialmembran vor.

Die Tuberkulose der Gelenke ist besonders in den Anfangsstadien sehr häufig mit dem Bilde einer serofibrinösen Synovitis gepaart (Synovitis hyperplastica granulosa, Hueter), nur treten dazu noch die typischen tuberculösen Knötchen. Greift

der Process auf die Gelenkknorpel über, so erleidet die Knorpelsubstanz nicht selten eine förmliche Metaplasie im Schleimgewebe, indem die Zellen ausgeschmolzen werden und die hyaline Substanz erweicht.

## Arthritis urica.

Bei der Harnsäuregicht kommt es zu einer Ablagerung von harnsauren Salzen (harnsaurer Kalk und harnsaures Natron) vor allem in die Knorpelauskleidungen der Gelenke. Schon makroscopisch erscheinen dieselben von einem weissen Ueberzug bedeckt, oft wie mit weisser Oelfarbe angestrichen.

Fertigt man von der Oberfläche eines solchen Knorpels einen frischen Rasiermesserschnitt, so erkennt man an demselben auf das Schönste die in die Knorpelsubstanz selbst einragenden zu dichten Büscheln und Drusen vereinigten Krystalle des harnsauren Salzes in Form ungemein feiner Nadeln und Spiesse. Am äussern freien Rand sind dieselben zu undurchsichtigen, bei durchfallendem Licht daher fast schwarzen, bei auffallendem Licht glänzendweissen Massen verbacken; nach innen zu strahlen sie aber in die Knorpelgrundsubstanz ein; werden Knorpelhöhlen von ihnen getroffen, so sterben in derselben die Zellen ab, die Hohlräume werden erweitert. (Taf. 120, Fig. II.) Taf. 120. Fig. II.

Bei Ablagerung der Urate in das Gelenkbindegewebe entwickelt sich um dieselben ein dichtes Granulationsgewebe, welches gewöhnlich sehr viele in Folge der Reizwirkung der Fremdkörper aus Bindegewebszellen entstandene Riesenzellen enthält.

# Verzeichnis der Abbildungen.


Taf. 61. Fig. I. Stauungsleber. Vergr. 54.
Fig. II. Fetthaltige Stauungsleber im Stadium der Atrophie. Vergr. 170.

Taf. 62. Fig. I. Fettinfiltration der Leber bei Phthisis pulmonum. Vergr. 54.
Fig. II. Fettinfiltration der Leber bei Phthisis pulmonum. Vergr. 170.

Taf. 63. Fig. I. Acute gelbe Leberatrophie mit Blutungen. Vergr. 100.
Fig. II. Gallengangswucherung bei gelber Leberatrophie. Vergr. 80.

Taf. 64. Fig. I. Trübe Schwellung der Leber bei Sepsis. Frisches Zupfpräparat. Vergr. 300.
Fig. II. Acute gelbe Leberatrophie. Frisches Zupfpräparat. Vergr. 300.
Fig. III. Senile braune Atrophie der Leber. Vergr. 64.

Taf. 65. Fig. I. Amyloiddegeneration der Leber. (Vergr. 98. Haematoxylin-Eosin.)
Fig. II. Hochgradige Amyloiddegeneration der Leber. Vergr. 67. (Pikrocarmin.)

Taf. 66. Fig. I. Atrophische Lebercirrhose. Vergr. 40.
Fig. II. Atrophische Lebercirrhose mit Fettinfiltration. (Sogenannte cirrhotische Fettleber.) Vergr. 40. Gefrierschnitt.

Taf. 67. Fig. I. (Hypertrophische) diffuse Cirrhose der Leber. Vergr. 160.
Fig. II. Diffuse Cirrhose der Leber (hypertrophische Cirrhose) mit Gallengangswucherungen. Vergr. 160.

Taf. 68. Fig. I. Hypertrophische Lebercirrhose mit Gallengangsneubildung. Vergr. 270.
Fig. II. Multiple circumscripte Nekrosen in der Leber bei puerperaler Eklampsie. Vergr. 75.

Taf. 69. Fig. I. Leber bei Leukaemie (Leukaemische Infiltration). Vergr. 80.
Fig. II. Mykotische, eitrige embolische Pfortaderthrombose. (Pylelthrombophlebitis mykotica). Vergr. 88.

**Taf. 70.** Fig. I. Miliartuberkulose der Leber. Vergr. 72.
Fig. II. Cholangitis tuberculosa (Tuberkulöse Periangiocholitis). Vergr. 63.

**Taf. 71.** Fig. I. Frische gummöse Hepatitis bei acquirierter Syphilis.
Fig. II. Grosse verkalkte Gummen der Leber mit secundärer syphilitischer Cirrhose. Vergr. 30.

**Taf. 72.** Fig. I. Luetische Cirrhose der Leber mit narbiger Einziehung der Kapsel. Vergr. 35.
Fig. II. Diffuse Induration und Gummabildung in der Leber des Neugebornen bei congenitaler Lues. Vergr. 63.

**Taf. 73.** Fig. 1. Wucherung des Glisson'schen Gewebes in der Leber vom Neugebornen bei congenitaler Lues. Vergr. 75.
Fig. II. Diffuse Induration der Leber vom Neugebornen bei congenitaler Lues. Vergr. 280.

**Taf. 74.** Fig. I. Alveolarechinococcus der Leber. Vergr. 26. (Pikrocarmin.)
Fig. II. Echinococcusscolex aus einem alveolären Leberechinococcus.
Fig. III. Chitinmembran aus einem Echinococcus cysticus der Leber. Vergr. 385.

**Taf. 75.** Fig. I. Fettdegeneration und Nekrose des Pankreas. Vergr. 74.
Fig. II. Nekrose des Pankreas, frisches Zupfpräparat. Vergr. 280.

**Taf. 76.** Fig. I. Stauungsniere. Vergr. 130.
Fig. II. Cyanotische Induration der Niere. Vergr. 54.

**Taf. 77.** Fig. I. Anämischer Infarct der Niere. Vergr. 72.
Fig. II. Vom Rand eines anämischen Infarctes der Niere (Detail vom vorigen). Vergr. 260.

**Taf. 78.** Fig. I. Hämorrhagischer Infarct der Niere. Vergr. 260.
Fig. II. Rand einer embolischen Narbe in der Niere (organisierter Infarct). Vergr. 50.

**Taf. 79.** Fig. I. Aus der Marksubstanz der Niere bei Kalichloricum-Vergiftung. Vergr. 220.
Fig. II. Harnsäure-Infarct der Niere vom Neugebornen. Vergr. 25.

**Taf. 80.** Fig. I. Melanose der Niere bei allgemeiner Melanosarkomatose. Vergr. 150.
Fig. II. Ikterus der Harnkanälchen. Vergr. 160.
Fig. III. Isoliertes Harnkanälchen bei trüber Schwellung der Niere. Frisches Zupfpräparat. Vergr. 300.

**Taf. 81.** Fig. I. Acute Fettdegeneration der Niere. (Schwangerschaftsniere). Gefrierschnitt; Sudanfärbung. Vergr. 680.

Taf. 82. Fig. I. Amyloiddegeneration der Niere. Färbung mit Jodgrün. Vergr. 54.
Fig. II. Amyloiddegeneration in einem Glomerulus der Niere. Vergr. 280.
Taf. 83. Fig. I. Kalkige Degeneration der Harnkanälchenepithelien bei Sublimatvergiftung. Färbung mit alkalischem Hämatoxylin Vergr. 320.
Fig. II. Acute (sogen. parenchymatöse) Nephritis. Vergr. 100.
Taf. 84. Fig. I. Acute (parenchymatöse) Nephritits. Vergr. 200.
Fig. II. Subacute Nephritis. Vergr. 100.
Taf. 85. Fig. I. Aus einer „grossen, weissen" Niere. Vergr. 330.
Fig. II. Chronische (parenchymatöse) Nephritis. Vergr. 160.
Taf. 86. Fig. I. Acute Glomerulonephritis. Vergr. 320.
Fig. II. Chronische Glomerulonephritis. Vergr. 320.
Taf. 87. Fig. I. Herdförmige interstitielle Nephritis. Vergr. 70.
Fig. II. Secundäre Schrumpfniere nach sogen. chron. parenchymatöser Nephritis. Vergr. 60.
Taf. 88. Fig. I. Genuine Schrumpfniere. Vergr. 65.
Fig. II. Chronische interstitielle Nephritis mit Cystenbildung. Vergr. 75.
Taf. 89. Fig. I. Arteriosklerotische Schrumpfniere. Vergr. 80.
Fig. II. Embolischer Abscess in der Niere bei Septicopyaemie.
Taf. 90. Fig. I. Ascendierende, eitrige Pyelonephritis. Vergr. 80.
Fig. II. Staphylokokken in einem glomerulus bei Pyaemie. Vergr. 520.
Taf. 91. Fig. I. Niere bei acuter Leukaemie. Vergr. 80.
Fig. II. Embolische Tuberkulose der Niere. Vergr. 60.
Taf. 92. Fig. I. Tuberkulose der Nebenniere. Vergr. 65.
Fig. II. Diphtheroide Cystitis. Vergr. 92.
Taf. 93. Fig. I. Hypertrophie der Prostata. Vergr. 54.
Fig. II. Tuberkulose der Prostata. Vergr. 65.
Taf. 94. Fig. I. Atrophie des Hodens mit Wucherung der „Zwischenzellen". Vergr. 80.
Fig. II. Altersatrophie des Nebenhodens. Vergr. 80.
Taf. 95. Fig. I. Tuberkulose des Hodens. Vergr. 65.
Fig. II. Gummöse Orchitis. Vergr. 25.
Taf. 96. Fig. I. Erosion der vorderen Muttermundslippe vom Kind. Vergr. 37.
Fig. II. Deciduareste im Uterus. Vergr. 88.
Taf. 97. Fig. I. Endometritis glandularis cystica der cervix uteri. Vergr. 30.
Fig. II. Endometritis glandularis chronica. Vergr. 40.
Taf. 98. Fig. I. Tuberkulöse Salpingitis Vergr. 35.
Fig. II. Hyaline Degeneration eines corpus fibrosum ovarii. Vergr. 72.

**Taf. 99.** Fig. I. Pachymeningitis haemorrhagica interna. Vergr. 45.
Fig. II. Syphilitische Pachymeningitis spinalis. Vergr. 66.
**Taf. 100.** Fig. I. Acute eitrige Leptomeningitis cerebralis. Vergr. 55.
Fig. II. Chronische Leptomeningitis. Vergr. 78.
**Taf. 101.** Fig. I. Tuberkulöse Leptomeningitis (Schnitt durch die fossa Sylvii). Vergr. 30.
Fig. II. Syphilitische (gummöse) Leptomeningitis. Vergr. 30.
**Taf. 102.** Fig. I. Alter apoplektischer Herd aus der Grosshirnrinde in Organisation. Vergr. 67.
**Taf. 103.** Fig. I. Vom Rande eines etwa 30 Tage alten apoplektischen Herdes aus dem Grosshirn. Vergr. 300.
Fig. II. Alte apoplektische Narbe im Grosshirn. Vergr. 78.
**Taf. 104.** Fig. I. Erweichungsherd aus dem Grosshirn. Vergr. 200.
Fig. II. Aus einem weissen Erweichungsherd des Grosshirns. Frisches Zupfpräparat. Vergr. 320.
Fig. III. Sogenanntes Miliaraneurysma einer kleinen Hirnarterie aus der Umgebung eines apoplektischen Herdes (frisches Zupfpräparat). Vergr. 80.
**Taf. 105.** Fig. I. Randzone eines embolischen Abscesses aus dem Grosshirn. Vergr. 78.
Fig. II. Aus der Umgebung eines Solitärtuberkels des Grosshirns. Vergr. 160.
**Taf. 106.** Fig. I. Erweichungsherd in einem Hinterhorn des Rückenmarkes nach Verletzung. Vergr. 54.
Fig. II. Degenerationszone in den Hintersträngen des Rückenmarkes bei tabes dorsalis nach Behandlung mit Osmiumsäure (Marchi). Vergr. 37.
**Taf. 107.** Fig. I. Hydromyelie. Färbung nach Weigert. Vergr. 9.
Fig. II. Tabes dorsalis (Halsmark). Färbung nach Weigert. Vergr. 9.
**Taf. 108.** Fig. I. Randzone der Hinterstränge des Rückenmarkes bei tabes dorsalis. Färbung nach Weigert. Vergr. 67.
Fig. II. Randzone der Hinterstränge des Rückenmarkes bei Tabes dorsalis. Achsencylinderfärbung. Vergr. 280.
**Taf. 109.** Fig. I. Multiple Sklerose im Rückenmark. Weigert's Gliafärbung. Vergr. 9.
Fig. II. Gliawucherung aus den Hintersträngen des Rückenmarkes bei progressiver Paralyse (Beginnende „Gliose"). Weigert's Gliafärbung. Vergr. 300.
**Taf. 110.** Fig. I. Progressive Muskelatrophie, frisch isolierte Muskelfasern, ungefärbt. Vergr. 300.
Fig. II. Progressive Muskelatrophie. Vergr. 260.

**Taf. 111.** Fig. I. Pseudohypertrophie des Muskels im Querschnitt. Vergr. 78.
Fig. II. Hyaline Degeneration von quergestreiften Muskelfasern aus einem Amputationsstumpf des Oberschenkels. Vergr. 70.

**Taf. 112.** Fig. I. Pigmentierung der Haut bei morbus Addissonii. Vergr. 70.
Fig. II. Haut bei Vitiligo. Grenzschichte eines Vitiligofleckens. Vergr. 250.

**Taf. 113.** Fig. I. Naevus pigmentosus. Vergr. 70.
Fig. II. Molluscum contagiosum von der Haut des Fussrückens. Vergr. 260.

**Taf. 114.** Fig. I. Lupus hypertrophicus von der Haut des Vorderarmes. Vergr. 22.
Fig. II. Lupus von der Haut der Schläfe. Färbung nach Gram. Vergr. 35.

**Taf. 115.** Fig. I. Leichentuberkel vom Finger. Vergr. 55.
Fig. II. Variolapustel von der Haut des Rückens. Vergr. 55.

**Taf. 116.** Fig. I. Erysipel der Haut. Vergr. 100.
Fig. II. Phlegmone des Unterhautzellgewebes. Vergr. 60.

**Taf. 117.** Fig. I. Rhachitis einer Rippenepiphyse. Vergr. 20.
Fig. II. Rhachitis einer Rippenepiphyse (Detail aus dem vorigen Bild). Vergr. 90.

**Taf. 118.** Fig. I. Tuberculöse Caries eines Rippenknorpels. Vergr. 100.
Fig. II. Osteochondritis syphilitica einer Rippenepiphyse bei congenitaler Syphilis. Vergr. 40.

**Taf. 119.** Fig. I. Osteomalacie. Schnitt durch einen Wirbelkörper. Färbung mit Bleu de Lyon. Vergr. 80.
Fig. II. Osteomalacie. Aus der corticalis des os ilei. Dünnschliff. Vergr. 350.

**Taf. 120.** Fig. I. Synovialmembran aus dem Kniegelenk bei acuter Arthromeningitis serofibrinosa. Vergr. 170.
Fig. II. Arthritis urica. Schnitt aus dem Gelenkknorpel der unteren Femurepiphyse. Vergr. 127.

# Sachregister.


## A.

Abführende Harnwege. II, 54.
Ablagerung von Kalksalzen in der Niere. II. 72.
Ablagerungen, Niere der. II. 67 ff. II. 72.
Abrinvergiftung. II. 18.
Abscess corpus luteum des. II. 127.
Abscess embolischer Lunge der. I. 88, 94, 98. (Fig.)
Abscess embolischer Milz der. I. 45, 46.
Abscess embolischer Myocards des. I. 6. (Fig. 7.)
Abscess embolischer der Niere. II. 66, 98. (Fig.)
Abscess embolischer Parotis der. I. 123.
Abscesse Magen im. I. 127.
Achsencylinder, nackter. II. 153.
Achsencylinder varicöser. II. 153
Acute parenchymatöse Hepatitis. II. 10.
Adenom (Gallengangs). II. 32.
Adenom Leber der. II. 32.
Adenom Magens des. I. 129.
Adenom Niere der. II. 109.
Adenom Thyreoidea der. I. 111.
Adenomyom Uterus des. II. 140, 141.
Adipositas cordis. I. 4.
Agaricus muscarinus. II. 18.
Agonale Stauung. II. 4.
Akathektischer Icterus. II. 26.
Albinismus. II. 174.
Alcoholvergiftung, chronische. II. 18.
Aloinvergiftung. II. 73.
Altmann'sche Granulafärbungsmethode. II. 76.
Aluminiumvergiftung. II. 18.
Alveolarcolloid (Echinococcus alveolaris). II. 47.
Alveolarepithelwucherung. I. 89, 94, 100.
Alveolargang (Lunge). I. 65.
Amyloiddegeneration Arterien der. I. 30.
Amyloiddegeneration Darms des. I. 132.
Amyloiddegeneration Körpermuskeln der. II. 170.
Amyloiddegeneration Magens des. I. 129.
Amyloiddegeneration Milz der. I. 47, 48 (Fig.).
Amyloiddegeneration Niere der. II. 79 ff. 80 (Fig.).
Amyloidleber. 18 (Fig.), 24 ff.
Anaemie acute perniciöse. I. 1, 3.
Anaemie acute perniciöse Knochenmarkes des. I. 52 (Fig.), 53.
Anaemie acute perniciöse Lymphdrüsen der. 1. 6, 37.
Aneurysma Aorta der. I. 24 (Fig.) 29.
Aneurysma dissecans. 1. 29.
Aneurysma des Herzens. I. 7.
Angiocholitis tuberculosa. II. 30 (Fig.), 40.
Anisotrope Substanz. II. 167.
Anthracosis hepatis. II. 23.
Anthracosis Milz der. I. 42.
Anthracosis simplex. I. 68 (Fig.), 79.
Anschoppung bei Pneumonie. I. 85.

Antimonvergiftung. II. 18.
Apoplektischer Herd (Grosshirnrinde). II. 152 (Fig.), 153 ff.
Apoplektische Narbe im Grosshirn. II. 152 (Fig.).
Apoplexie Pankreas des. II. 49.
Apoplexie Tube der. II. 128.
Apoplexia uteri. II. 138.
Apostematöse Oophoritis. II. 127.
Apposition (von Knochenlamellen). II. 192.
Arachnitis villosa. II. 146 (Fig.), 149.
Arachnoidea. II. 142.
Argyrie. II. 72.
Arsenvergiftung. II. 18, 68, 77.
Arteriae arcuatae. II. 53, 54.
Arterien Erkrankungen der. I. 19.
Arteriitis. I. 25 ff.
Arteriitis acuta. I. 24, (Fig.) 27.
Arteriitis gummosa. I. 24, (Fig.) 27.
Arteriitis obliterans. I. 26 (Fig.) 27.
Arteriitis subacuta tuberculosa. I. 28. (Fig.)
Arteriosclerose. I. 19 ff., 29.
Arteriosclerose Coronararterie einer. I. 20 (Fig.)
Arteriosclerose Hirnarterie einer. I. 20 (Fig.)
Arteriosklerotische Schrumpfniere. II. 98 (Fig.) 101.
Arthritis urica. II. 194 (Fig.) 197.
Arthromeningitis serofibrinosa. II. 194 (Fig.) 195, 196.
Ascendierende Pyelonephritis. II. 102 (Fig.), 103.
Astrocyten. II. 143, 165.
Atelectase (Compression d. Lunge). I. 66 (Fig.) 68.
Atelectase (foetale der Lunge). I. 66 (Fig.) 67.
Atelectase Tuberculose bei. I. 99.
Atheromatose. I. 19 ff.
Atheromatose Aorta der. I. 22 (Fig.)
Atheromatose Arteria cruralis der. I. 24 (Fig.)
Atrophie acute Leber der. II. 12.
Atrophie braune Leber der. II. 16 (Fig.) 22.
Atrophie cyanotische. II. 5.
Atrophie Dickdarms des. I. 132 (Fig.)
Atrophia fusca hepatis. II. 16 (Fig.) 22.
Atrophie gelbe der Leber. Gallengangswucherung. II. 13, 14, (Fig.) 16.
Atrophie Lebersubstanz der. II. 5, 21.
Atrophie rote. II. 5, 13.
Atrophie senile Darmes des. I. 131.
Atrophie senile Milz der. I. 49, (Fig.) 41.
Atrophische Stauungsleber. II. 5.
Ausscheidungstuberkulose. II. 104, 106.
Autodigestion. II. 48.

## B.

Basalstratum. II. 171.
Basilarmeningitis. II. 148. (Fig.) 149 ff.
Becherzellen. I. 54, 57, 125.
Biliäre Cirrhose. II. 28.
Bilirubin (Reaction). II. 27.
Bilirubininfarkt. II. 69.
Blatternpustel. II. 177 ff. 176 (Fig.)
Bleiniere. II. 101.
Bleu de Lyon. II. 193.
Blutpigment (in der Milz). I. 41.
Braune Atrophie (Niere). II. 70.
Bromaethylvergiftung. II. 18.
Bronchialkatarrh. I. 63, 90.
Bronchialtuberkel. I. 98.
Bronchiectasie. I. 64 (Fig.). 65, 106.
Bronchien. I. 57, 63.
Bronchitis. I. 69, 98.
Bronchitis käsige. I. 98 (Fig.).
Bronchopneumonie circumscripte indurirte. I. 79.
Bronchopneumonie lobuläre. I. 81, 88. (Fig.) 90, 91.
Bronchopneumonie tuberculöse. I. 98, 99, 102.

## C.

Carbolsäurevergiftung. II. 77.
Carcinom (Blutpigment in Lymphdrüsen). I. 41.
Carcinom Magens des. I. 130 (Fig.).
Carcinom Niere der. II. 109.
Carcinom papilläres d. Blase. II. 112.
Carcinoma syncitiale Uterus. des. II. 140.
Carcinom Uterus des. II. 140.
Caries (Knochen). II. 191, 192.
Carnification Lunge der. 85, 88 (Fig.).
Cavernen. I. 27 (Fig.), 104.
Cavernen bronchiectatische tuberculöse. I. 106.
Catarrh s. Katarrh.
Centralnervensystem. II. 142. ff.
Centroacinäre Zellen (Pankreas). II. 47.
Cervicalkatarrh. II. 135, 136.
Chalicosis pulmonum. I. 80.
Chloasma. II. 173.
Chloasma cachecticorum. II. 173.
Chloasma uterinum. II. 173.
Chloroformvergiftung. II. 18.
Cholangitis eitrige. II. 10.
Cholangitis tuberculosa. II. 30 (Fig.), 40.
Cholera. I. 123, 136.
Cholestearintafeln. I. 21, 22 (Fig.), 23.
Chondritis tuberculöse. II. 190 (Fig.), 192.
Chorioepitheliom. II. 140.
Chronische Entzündung Niere der. II. 91 ff.
Chronische interstitielle Schrumpfniere. II. 98 (Fig.) ff.
Circulationsorgane. I. 1 ff.
Circulationsstörungen Leber der. II. 4.
Circulationsstöruegen Lunge der. I. 71.
Circulationsstörungen Magens des. I. 125.
Circulationsstörungen Myocards des. I. 5.
Circulationsstörungen Niere der. II. 55. ff.
Cirrhose atrophische. II. 20 (Fig.), 29.
Cirrhose biliäre. II. 36.
Cirrhose bivenöse. II. 33.
Cirrhose cardiaque. II. 6.
Cirrhose graisseuse. II. 36.
Cirrhose hypertrophische. II. 22 (Fig.), 24 (Fig.), 29, 33 ff.
Cirrhosis insularis. II. 33.
Cirrhose, luetische Leber der mit narbiger Einziehung der Kapsel. II. 38 (Fig.), 41.
Cirrhose Lunge der. I. 95, 105.
Cirrhosis multilobularis. II. 33.
Cirrhose paludéenne. II. 37.
Cirrhosis perilobularis. II. 33.
Cirrhose unilobularis. II. 33.
Cirrhose venöse. II. 33.
Coagulation (Niere). II. 61.
Coccidien. II. 184.
Cohnheim'sche Felder. II. 167.
Cohn'sche Stigmen. I. 66, 70, 84, 86, 89.
Colitis diphtheritica. I. 134 (Fig.).
Collapsatelectase s. Kollapsatelektase.
Colliquation. II. 159.
Colloid. II. 101.
Colpitis emphysematosa. II. 141, 142.
Colpohyperplasia cystica. II. 141, 142.
Columnae Bertini. II. 53.
Compressionsatelectase. I. 66 (Fig.).
Concrementinfarct Niere. II. 68.
Condylome spitze. II. 115.
Conglomerattuberkel. II. 105, 160 (Fig.) 167.
Contractile Zellen. II. 155.
Cor villosum. I. 14. (Fig.) 16.
Coronarsklerose. I. 3.
Corium. II. 171.
Corpora amyloidea (Lunge). I. 90. (dura mater) II. 146.
Corpus albicans. II. 125.
Corpus fibrosum. II. 125.

Corpus luteum. II. 124, 125.
Corpus luteum Abscess. II. 127.
Corpus luteum spurium. II. 125.
Corpus luteum verum. II. 125.
Coryza. I. 54.
Croup Kehlkopfes des. I. 60.
Croup (Lymphdrüsen bei). I. 36.
Croup Rachens des. I. 121
Cumulus oophorus s. proligerus. II. 124.
Cutis. II. 171.
Cyanotische Induration (Niere). II. 55, 56 (Fig.)
Cylinder (Niere). II. 90.
Cymogenkörnchen (Pankreas). II. 48.
Cystenpolyp Nase der. I. 56.
Cystenpolyp (Uterus). II. 134.
Cystitis diphteritica. II. 110 (Fig.) 111.
Cystitis diphteroide. II. 110 (Fig.) 111.
Cystitis katarrhalis. II. 110.

## D.

Darm. I. 116, 131.
Darmtuberculose. 140 (Fig.).
Decidua menstrualis. II. 134.
Decidua reflexa. II. 126.
Decidua scrotina. II. 126.
Deziduazzellen. II. 126, 139, 140. 130 (Fig.)
Deciduoma. II. 140.
Deciduosarkom. II. 140.
Degeneration absteigende. II. 163.
Degeneratio adiposa myocardii. I. 3.
Degeneration albuminöse. II. 12, 75, 76.
Degeneration amyloide der Arterien I. 30.
Degeneration amyloide d. Darmes. I. 132.
Degeneratio amyloide des Herzmuskels. I. 5.
Degeneration amyloide d. Magens. I. 129.
Degeneration amyloide der Milz. I. 47.
Degeneration aufsteigende. II. 163.
Degeneration, fettige des Herzens. I. 129.
Degeneration hyaline des Herzmuskels. I. 5.
Degeneration hyaline der Lymphdrüsen. I. 38. (Fig.).
Degeneration hyaline der Muskeln. II. 166 (Fig.) 169.
Degeneration, kleincystische des Ovars. II. 127.
Degeneration Niere der. 74 ff.
Degeneration streifige (Muskel). II. 169.
Degeneration wachsartige der Muskeln. II. 166 (Fig.) 169.
Deiter'sche Zellen. II. 143.
Delle (Variola). II. 178.
Dendrit. II. 143.
Desquamativpneumonie. I. 91. 102 (Fig.).
Diabetes mellitus. II. 79.
Diaklasten. II. 167.
Diffusionsicterus. II. 26.
Digestionsorgane. I. 113.
Diphtherie. I. 2, 123.
Diphtherie Darmes des. I. 134(Fig.)
DiphtherieKehlkopfes des. I. 60, 61.
Diphtherie (Lobulärpneumonie). I. 91, 92.
Diphtherie Lymphdrüsen bei. I. 36.
Diphtherie Milz bei. I. 46, 52 (Fig.).
Diphtherie Nase der. I. 57.
Diphtherie Papillen der. II. 103.
Diphtherie Rachens des. 120. (Fig.) 121.
Diphtherie Tonsillen I. 120 (Fig.).
Diphtherie Trachea der. I. 58(Fig.).
Diptherie Vagina der. II. 141.
Diphtheriebacillus Löffler. I. 61. 122.
Diplococcen. I. 54.
Diplococcus pneumoniae. I. 87, 90, 93, 106.
Discoider Zerfall (Muskel). II. 169.
Discus oophorus s. proligerus. II. 124.
Disdiaklasten. II. 167.

Dissociation Harnkanälchen-Epithelien der. II. 76.
Dissociation der Zellen (Leber). II. 12.
Distomatosis. II. 36.
Ductus cysticus. II. 3.
Dura mater. II. 142, 144 ff. (Fig.)
Dysenterie Dickdarmes des. I. 134 (Fig.), 135, 138 (Fig.)
Dysmenorrhoea membranacea. II. 134.

## E.

Echinococcus alveolaris. II. 44, 46 (Fig.)
Echinococcus cysticus. II. 44, 46 (Fig.)
Echinococcus exogenus. II. 45.
Echinococcus granulosus. II. 45.
Echinococcus Leber der. II. 44 ff.
Echinococcus scolex aus einem alveolären Leberechinococcus. II. 46 (Fig.), 47.
Eifollikel. II. 124.
Eisenlunge. I. 68 (Fig.), 80.
Eklampsie puerperale. II. 7.
Eleidin. II. 171.
Emboli blande. II. 65.
Embolie des Herzmuskels. I. 5.
Embolie von Parenchymzellen. I. 76.
Embolische Narbe (Niere). II. 64.
Emigration Leucocyten der. I. 26 (Fig.).
Emphysem. I. 69, 70 (Fig.).
Encephalitis acute. II. 161.
Encephalitis neonatorum. II. 162.
Encephalomalacie. II. 159 ff. 158 (Fig.).
Endarterien im Gehirn. II. 159.
Endarterien (Niere). II. 59.
Endarteriitis. I. 19.
Endarteriitis obliterans. I. 27, 138.
Endocard. I. 1.
Endocarditis mycotische ulceröse. I. 7, 10, (Fig.), 11, 14.
Endocarditis verrucöse. I. 11, 12 (Fig.).
Endolymphangitis fibrosa. I. 79.
Endometritis. II. 130, (Fig.), 131.
Endometritis glandularis hyperplastica. II. 132, 133, 130 (Fig.)
Endometrium. II. 131.
Endoneurium. II. 143.
Endoperivasculitis nodosa. I. 79.
Endophlebitis. I. 30.
Engouement (bei Pnemonie). I. 85.
Enteritis acuta. I. 133.
Enteritis chronica. I. 133.
Enteritis crouposa. I. 133.
Enteritis follicularis. I. 133.
Enteritis polyposa. I. 133.
Enteritis uraemica. I. 134.
Entzündung chronische Niere der. II. 91 ff.
Entzündungen Haut der. 174 f.
Entzündung katarrhalische Eileiters des. II. 128, 129.
Entzündung eitrige der Musculatur. II. 170.
Entzündung Nebenhodens des. II. 120, 121.
Entzündungen Niere der II. 82 ff.
Entzündung subacute der Niere. II. 91 ff.
Entzündung syphilitische Hodens des. II. 122 (Fig.) 123.
Ependymzellen II. 143.
Epheliden. II. 173.
Epicard. I. 1, 15.
Epicard, Sehnenfleck desselben. I. 16 (Fig.)
Epidermis. II. 171.
Epineurium. II. 143.
Epithelioma contagiosum s. molluscum contagiosum.
Epithelwucherung, atypische. II. 182.
Epoophoron. II. 125.
Erosio follicularis (Uterusschleimhaut). II. 137.
Erosion haemorrhagische des Magens. I. 126, 127.
Erosio papillaris (Uterusschleimhaut). II. 137.
Erosionen der Portioschleimhaut. II. 130 (Fig.) 136.

Erosio simplex (Uterusschleimhaut). II. 136.
Erschütterung Gehirnes des. II. 152.
Erysipel. II. 175, 176, 180 (Fig.)
Erysipelas bullosum. II. 176.
État criblé. II. 155.
État mamelonnée. I. 126.
Exercierknochen. II. 170.

F.

Fachwerkähnliche Structur (Pankreas). II. 50.
Farbstoffe Niere der. II. 70.
Fettdegeneration des Herzmuskels. I 2.
Fettdegeneration (Leber). II. 16.
Fettdegeneration des Magens. I. 129.
Fettdegeneration Niere der. II. 77.
Fettdegeneration Skelettmuskeln der. II. 170.
Fettembolie Lunge der. I. 74, 76. (Fig.)
Fettgewebsnekrose. II. 48.
Fettinfiltration (Leber). II. 16, 12 (Fig.).
Fettkörnchenkugeln. II. 155.
Fettkörnchenzellen. II. 155.
Fettleber. II. 15, 12 (Fig.).
Fettsäurekrystalle bei Atheromatose. I. 21, 23.
Fibringerinnung Niere der. II. 61.
Fibrome Magens des. I. 130.
Fibrome (miliare) Lunge der. I. 79.
Fibrome der Nase. I. 56.
Fibrome Niere der. II. 108.
Fibrom papilläres der Blase. II. 12.
Fibrome papilläre Harnröhre der. II. 115.
Fibromyom Uterus des. II. 140.
Fischgift. II. 18.
Fleischgift. II. 18.
Foie cardiaque. II. 6.
Folliculitis. II. 175.
Follikel der Lymphdrüsen. I. 32.
Fremdkörperriesenzellen. II. 176 (Fig.), 182.
Funktionswechsel Leberzellen der. II. 35.
Furunkel. II. 175.

G.

Gänseleber. II. 17.
Gallencapillaren. II. 1.
Gallenfarbstoff Leberzellen in den. II. 27.
Gallengang. II. 2.
Gallengänge bei Lebercirrhose. II. 22 (Fig.), 24 (Fig.), 34 ff.
Gallengangsadenome. II. 35.
Gallengangsdrüsen. II. 3.
Gallengangswucherung bei gelber Leberatrophie. II. 13. 14 (Fig.).
Gallengangswucherung, Lebertuberculose bei. II. 30 (Fig.), 39.
Gallenstauung. II. 27.
Gallertknötchen foetale. I. 1. 10 (Fig.).
Ganglienzellen. II. 143.
Gangrän Lunge der. I. 84, 88.
Gastritis acuta. I. 125.
Gastritis chronica. I. 125.
Gastritis chronica granulosa. I. 124, 126.
Gastritis haemorrhagica necrotica. I. 126 (Fig.).
Gastritis phlegmonosa. I. 127.
Gastritis polyposa. I. 126.
Gaumenmandeln. I. 114.
Gefässe, Anatomie der. I. 18.
Gefässe, Aneurysma. I. 29 ff.
Gefässe, Arteriitis. I. 25 ff.
Gefässe, Atheromatose u. Arteriosklerose. I. 19 ff.
Gefässe Venen. I. 30 ff.
Gefässsystem Leber der. II. 2.
Gehirn. II. 151 ff.
Gelatinöses Knochenmark. I. 52.
Gelenke. II. 195 ff.
Gelenkrheumatismus. I. 15.
Genuine Schrumpfniere. II. 98 (Fig.) ff.
Gerinnungscentren. I. 85.
Geschwülste Niere der II. 108. 109.
Geschwür typhöses I. 138 (Fig.), 139.
Gichtniere. II. 70.
Gipskrystalle. I. 73, II. 50.
Gitterfasern (Leberläppchen). II. 2.

Gitterfiguren. II. 195.
Glashaut (Follikel). II. 124.
Gliasubstanz. II. 143.
Glomerulitis. II. 88.
Glomerulonephritis. II. 87, 94 (Fig.). 96.
Glycerinvergiftung. II. 73.
Glycogen (Leber). II. 23.
Glycogen-Degeneration (Niere). II. 79.
Glycogengehalt der Nierensarkome. II. 109.
Gmelins'che Gallenfarbstoffreaction. II. 69.
Gonokokken, Metritis bei. II. 113, 139.
Gonorrhoe. II. 113, 114.
Granularatrophie. (Leber) II. 20 (Fig.) 31 ff.
Granularatrophie (Niere) II. 59.
Granulome luetische. I. 10, 17, 27, 31.
Granulome tuberculöse der Arterien. I. 27.
Granulome tuberculöse Herzens des. I. 10. 17.
Granulome tuberculöse der Venen. I. 31.
Granulose Lunge der. I. 95.
Grosse bunte Niere. II. 93.
Grosse weisse Niere. II. 92 (Fig.), 93.
Gummen, verkalkte Leber der mit secundärer syphilitischer Cirrhose. II. 34 (Fig.) 43.

## H.

Haarzunge. I. 118.
Haematoidin. II. 157.
Haematoidinschollen (in der Lunge). I. 73.
Haematom dura mater der. II. 146.
Haemochromatose. I. 131, 132 (Fig.)
Haemoglobininfarkt Niere der. II. 68.
Haemorrhagie, Gehirnes des. II. 153.
Haemorrhagischer Infarct Niere der. II. 63, 64 (Fig.).
Haemosiderin. II. 157.
Harnblase. II. 109 ff.
Harnorgane. II. 52 ff.
Harnröhre. II. 112 ff.
Harnsaures Ammoniak (Niere). II. 68 (Fig.), 69.
Harnsaure Diathese. II. 70.
Harnsäureinfarkt. II. 68 (Fig.), 69.
Harnsaurer Kalk. II. 197.
Harnsaures Natron. II. 197.
Hautabscess. II. 174, 175.
Havers'sche Kanälchen. II. 185.
Havers'sche Lamellen. II. 185.
Hepatitis, acute, parenchymatöse. II. 10 ff.
Hepatitis, chronische, interstitielle, productive. II. 22 (Fig.) 28.
Hepatisation gallertige. I. 100.
Hepatisation graue. I, 84 (Fig.) 86.
Hepatitis gummöse. II. 34 (Fig.), 41.
Hepatisation rote. I. 84 (Fig.) 85.
Hepatitis syphilitische. II. 41.
Herz Adipositas cordis. I. 4.
Herz albuminöse Degeneration (trübe Schwellung). I. 2.
Herz amyloide Degeneration. I. 5.
Herz Anatomie. I. 1.
Herz braune Atrophie. I. 4, 5.
Herz Endocarditis. I. 10 ff.
Herz Endocarditis ulcerosa. I. 11.
Herz Endocarditis verrucöse. I. 11.
Herz Fettdegeneration. I. 3.
Herz hyaline Degeneration. I. 5.
Herz Myocarditis acute, interstit. I. 8 (Fig.).
Herz Myocarditis chronische fibröse. I. 8 (Fig.), 10.
Herz Pericarditis. I. 15 ff.
Herz Schwiele. I. 7, 8, 9.
Herzaneurysma. I. 7.
Herzfehlerzellen. I. 72.
Herzmuskel, Erkrankungen desselben. I. 2 ff.
Hoden Histologie des. II. 116, 117.
Home'scher Lappen. II. 118.
Hornspongiosa. II. 143.
Howship'sche Lacunen. II. 189.
Hyaline Degeneration (Niere) II. 88.

Hyalinreaction (Niere). II. 58.
Hydarthros. II. 196.
Hydromyelie. II. 164 (Fig.), 166.
Hydronephrose. II. 102.
Hydrosalpinx. II. 130.
Hygrom dura mater der. II. 146.
Hymen, Histologie des. II. 126.
Hypernephrome. II. 109.
Hyperplasie (grosszellige der Lymphdrüsen). I. 36. (Fig.) 37.
Hypostase. I. 73, 91.

## I.

Ikterus. II. 25 ff.
Ikterus, akathektischer. II. 26.
Ikterus mechanischer. II. 26.
Ikterus Niere der. II. 70 (Fig.), 71.
Immigration der Leucocyten. I. 26.
Inactivitätsatrophie. II. 168.
Induration braune der Lunge. I. 71, 72 (Fig.).
Induration schiefrige. I. 104 (Fig.), 105.
Infarct anaemischer des Herzmuskels. I. 6 (Fig.)
Infarct Darmes des. I. 131.
Infarct haemorrhagischer (Leber). II. 8.
Infarct infectiöser (Niere). II. 67.
Infarct Lunge der. I. 74 (Fig.), 94.
Infarct Magens des. I. 129.
Infarct maligner (Niere). II. 67.
Infarct Milz der, I. 42 (Fig.).
Infarct mykotischer. II. 67.
Infarct Niere der. II. 59 ff.
Influenza. I. 91, 93.
Infundibulum (Lunge). I. 65.
Initialsklerose. II. 182.
Intraacinöse Cirrhose. II. 29, 33.
Interacinöse Cirrhose. II. 29.
Jodoformvergiftung. II. 18, 77.
Isotrope Substanz. II. 167.

## K.

Kali chloricumvergiftung. II. 68 (Fig.).
Kalk fettsaurer. II. 49.
Kalk kohlensaurer. II. 73.
Kalk phosphorsaurer. II. 73.
Kalkablagerung secundäre (Niere). II. 74.
Kalkeinlagerungen (in Gefässen). I. 23.
Karbolsäurevergiftung. II. 18.
Karyorrhexis. II. 62.
Katarrh, Bronchien der. I. 63.
Katarrh, Darms des. I. 123.
Katarrh, Gallengänge der. II. 28.
Katarrh, Kehlkopfes des. I. 59.
Katarrh, Magens des. I. 124.
Katarrh, Mundes und Rachens des. I. 117.
Katarrh, Nase der. I. 54.
Katarrh, Trachea der. I. 63.
Katarrhalische Entzündung Eileiter des. II. 128, 129.
Katarrhalische Pneumonie. I. 82, 90.
Katarrhalische Zustände der Harnblase. II. 109, 110.
Katarrhalpneumonie. I. 82, 90.
Kehlkopf, I. 57 ff.
Kehlkopfpolypen. I. 60.
Keimcentrum (der Lymphfollikel). I. 32.
Keimepithel (Ovarium). II. 124.
Keratohyalinkörnchen. II. 171.
Keratosis urethrae. II. 114, 115.
Kernschläuche. II. 168.
Kernschwund (Niere). II. 60.
Keuchhusten. I. 91.
Kleincystische Degeneration Ovars des. II. 127.
Knäueldrüsen. II. 172.
Knochenmark, Histologie. I. 51.
Knorpelwucherungszone. II. 187.
Körnchenzellen. II. 155.
Kohlenoxydvergiftung. II. 18, 75.
Kokkenembolie Milz der. I. 45.
Kollapsatelectase. I. 68, 89.
Kolloid (Schilddrüse der). I. 111.
Krümlige Kalkablagerung. II. 187.
Kupfervergiftung. II. 18.
v. Kupffer'sche Sternzellen. II. 11, 16 (Fig.).
Kurzstrahler. II. 143.

## L.

Lacunäre Arrosion. II. 191.
Laennec'sche Cirrhose. II. 31 ff.
Langerhans'sche Zellhaufen. II. 48, 49.
Langstrahler. II. 143.
Lappung syphilitische Leber der. II 43.
Laryngitis granulosa. I. 60.
Laryngitis gummosa. I. 63.
Larynx. I. 57.
Larynxgeschwür bei Typhus. I. 58 (Fig.).
Larynxtuberculose polypöse. I. 63.
Larynxtuberculose (ulceröse). I. 63.
Lateralsklerose amyotrophische. II. 163.
Leber. II. 1.
Leber Anatomie der. II. 1.
Leber Circulationsstörungen der. II. 4. ff.
Leberacini. II. 1.
Leberabscess embolischer. II. 9.
Leberatrophie acute. II. 12.
Leberatrophie braune. II. 16 (Fig.), 22.
Lebercavernen. II. 41.
Lebercirrhose. I. 127. II. 28. ff.
Lebercirrhose atrophische mit Fettinfiltration. II. 20 (Fig.), 29 ff.
Leberegelkrankheit. II. 36.
Leberfleck. II. 173.
Leberinfarct. II. 6.
Leberinfarct roter, atrophischer. II. 7.
Leberzellbälkchen. II. 1.
Leberzellblätter. II. 1.
Leberzelle. II. 2.
Leichentuberkel. II. 176 (Fig.), 180.
Leiomyosarkom (Niere). II. 109.
Lentigines. II. 175.
Lepra. II. 183 ff.
Lepra Kehlkopfes des. I. 63.
Leprabacillen. II. 184.
Leptomeningitis cerebrospinalis, acute, eitrige. II. 146 (Fig.), 147 ff.
Leptomeningitis syphilitische. II. 150. 151.
Leptomeningitis tuberculosa. I. 24, 25, 28 (Fig.). II. 148 (Fig.), 149 ff.
Leptothrix buccalis. I. 118.
Leukaemie. I. 3.
Leukaemie Blase bei. II. 111, 112.
Leukaemie Knochenmark. I. 52 (Fig.), 53.
Leukaemie Leber der. II. 26 (Fig.), 37 ff.
Leukaemie Lymphdrüsen bei. I. 38 (Fig.).
Leukaemie Milz bei. I. 44 (Fig.), 49, 50 (Fig.).
Leukaemie Niere der. II. 104 (Fig.), 107, 108.
Leukoderma syphiliticum. I. 35.
Leukopathia. II. 174.
Lingua hirsuta (villosa). I. 118.
Linsenfleck. II. 173.
Lipaemie. I. 76.
Liponie Magens des. I. 130.
Lipome Niere der. II. 108.
Lipomatosis cordis. I. 4.
Liquor folliculi. II. 124.
Littré'sche Drüsen. II. 113.
Lobulärpneumonie. I. 91, 92 (Fig.).
Locale Fettinfiltration (Leber). II. 1, 7.
Löffler'scherDiphtherie-Bacillus. I. 61, 122.
Lorchel. II. 18.
Lunge. I. 65.
Lunge Atelectase. I. 66 (Fig.), 67.
Lunge Atrophie. I. 70.
Lunge Bronchopneumonie. I. 90.
Lunge Circulationsstörung. I. 71.
Lunge Emphysem. I. 69.
Lunge Fettembolie. I. 74, 76.
Lunge Hypostase. I. 73.
Lunge Infarct. I. 74.
Lunge Oedem. I. 73.
Lunge Pneumonie. I. 77, 80 ff.
Lunge Pneumonoconiosen. I. 77.
Lunge Splenisation. I. 73.
Lunge Stauung. I. 72.
Lunge Syphilis. I. 107. ff.
Lunge Tuberculose. I. 95 ff.
Lungenabscess. I.

Lungenentzündung. I. 85.
Lungengangraen. I. 84, .
Lupus. II. 176 (Fig.), 181.
Lupus exfoliativus. II. 176 (Fig.), 182.
Lupus exulcerans. II. 181.
Lupus hypertrophicus. II. 176 (Fig.), 181.
Luteïnzellen. II. 124.
Lymphadenitis acuta. I. 36 (Fig.).
Lymphadenitis chronica. I. 38 (Fig.).
Lymphangitis intestinalis. I. 138.
Lymphangitis peribronchialis tuberculosa. I. 103.
Lymphdrüsen acute Entzündung. I. 36.
Lymphdrüsen Anatomie. I. 31 ff.
Lymphdrüsen chronische Entzündung. I. 38.
Lymphdrüsen Pigment der. I. 33 ff.
Lymphdrüsen tuberculöse. I. 89.
Lymphome (Leber). II. 37.
Lymphsinus. I. 32.
Lysis (Pneumonie). I. 87.

M.

Makro-Erythrocyten. I. 53.
Männliche Genitalien. II. 116 ff.
Magen. I, 115, 125.
Magengeschwür. I. 127, 128 (Fig.).
Mais verdorbener, II. 18.
Malaria (Leber). II. 37.
Malaria (Lymphdrüsen) I. 41.
Malaria (Milztumor). I. 47.
Malpighische Körperchen der Milz. I. 40.
Marantische Splenisation I. 91, 93, 84 (Fig.).
Markscheide. II. 143.
Markstrahlen (Nieren). II. 52, 53.
Masern. I. 91.
Masern (Milz bei). I. 46.
Melanin II. 173.
Melanosarkomatose (Niere). II. 70 (Fig.). 71.
Melanosis pulmonis anthracotica. I. 79.
Melanurie. II. 71.
Melasma suprarenale. II. 173.
Meningo-Encephalitis. II. 161.
Meningo-Encephalitis tuberculöse. II. 166, 167.
Meningo-Myelitis tuberculöse. II. 166. 167.
Mesarteriitis. I. 19.
Mesophlebitis. I. 30.
Mesosalpingitis purulenta. II. 129.
Metachromatische Färbung. II. 25.
Metaplasie Epithels des (Urethra). II. 114.
Metastasen (in der Lunge). I. 76.
Metritis. II. 138 ff.
Metritis acuta. II. 138, 139.
Metritis chronica. II. 139.
Metritis puerperalis. II. 139.
Miescher'sche Schläuche. II. 170.
Miliaraneurysmen. II. 159.
Miliartuberculose. I. 95, 97, 100 (Fig.).
Milz, Anatomie der. I. 39.
Milz senile Atrophie. I. 40 (Fig.).
Milz, Stauungsmilz. I. 40 (Fig.).
Milzbrandinfection, Haut der. II. 179.
Milztumor acuter, hyperplastischer. I. 44 (Fig.), 45.
Milztumor chronischer. I. 44 (Fig.). 47.
Mineralsäurevergiftung. II. 18.
Mischinfection (Niere). II. 107.
Mitotische Figuren. II. 91.
Molluscum contagiosum. II. 172 (Fig.), 184.
Monocelluläre Cirrhose, II. 22 (Fig.), 34.
Morbus Addissonii. II. 116, 172 (Fig.), 173.
Morbus Brigthii. II. 84, 93, 94.
Morchelvergiftung. II. 68.
Morphinismus chronischer. II. 18.
Mumps. I. 123,
Mundhöhle. I. 113, 117.
Muschelgift. II. 18.
Muskelapoplexie. II. 169.
Muskelatrophie progressive. II. 167, 166 (Fig.).

Muskelhaematom. II. 166 (Fig.), 169.
Muskatnussleber. II. 6, 10 (Fig.).
Muttermal. II. 172 (Fig.), 173.
Myelin. II. 143.
Myelintropfen. II. 154.
Myelocyten. I. 52.
Myeloplaxen. I. 51.
Mykotische eitrige embolische Pfortaderthrombose. II. 8 ff., 26 (Fig.).
Myocard I. 1.
Myocard, Erkrankungen des. I. 2 ff.
Myocardite segmentaire. I. 9.
Myocarditis interstitialis. I. 8.
Myome. Magens des. I. 130.
Myom Uterus des. II. 140, 141.
Myomalacia cordis. I. 6.
Myositis chronische ossificierende. II. 170.
Myositis fibrosa productiva. II. 170.
Myxom. I. 56.

N.

Nackte Achsencylinder. II. 153.
Naevus pigmentosus. II. 172 (Fig.), 173.
Narben embolische der Milz I. 44.
Nase. I. 54.
Natron harnsaures. II. 70.
Nebenhoden Histologie des. II. 116, 117.
Nebennieren. II. 115, 116.
Nekrose ischaemische des Herzmuskels. I. 6.
Nephritis. II. 82 ff.
Nephritis acute haemorrhagische. II. 89 ff.
Nephritis, acuta, parenchymatosa. II. 82 (Fig.). 84 ff.
Nephritis apostematosa. II. 66, 98 (Fig.).
Nephritis chronische interstitielle. II. 98 (Fig.) ff.
Nephritis desquamative. II. 86.
Nephritis katarrhalische. II. 86.
Nephritis papillaris caseosa. II. 106.
Nephritis productive interstitielle. II. 84.
Neurilemm. II. 143.
Neuroglia. II. 143.
Niere grosse, bunte. II. 93.
Niere grosse, weisse. II. 92 (Fig.) 93.
Niere Histologie der. II. 52 ff.
Noma. I. 119.
Nutritive Reizung. II. 75.

O.

Obesitas cordis. I. 4.
Oedem citronenfarbiges. II. 154.
Oedem Lunge der. I. 73, 81, 84 (Fig.), 91.
Oedem nervösen Substanz der (Gehirn). II. 151. 152.
Oesophagus I. 114, 124.
Oidium albicans. I. 118.
Oophoritis acute infectiöse. II. 127.
Oophoritis interstitialis. II. 126, 127.
Oophoritis parenchymatosa. II. 126.
Orchitis variolosa. II. 120.
Organisation des Niereninfarctes. II. 63, 64 (Fig.).
Organisation des Thrombus bei Pneumonie. I. 27. 84.
Osteoblasten. II. 184.
Osteochondritis syphilitica. II. 190 (Fig.), 191.
Osteoklasten. II. 189.
Osteomalacie. II. 192 (Fig.) ff.
Osteomyelitis. I. 53. II. 192.
Ovarium Histologie des. II. 124.
Ovarium Pathologie des. II. 126 ff.
Ovula Nabothi. II. 137.
Ozaena. I. 55.

P.

Pachydermia laryngis. I. 58. 60.
Pachymeningitis chronische, productive. II. 144.
Pachymeningitis eitrige. II. 147.
Pachymeningitis haemorrhagica interna. II. 144.
Pacinische Körperchen. II. 183.
Paniculus adiposus. II. 171.

Pankreas. II. 47 ff.
Pankreasapoplexie. II. 49.
Pankreasnekrose. II. 48, 50 (Fig.).
Papillen (Haut). II. 171.
Paracholie. II. 26.
Paralyse progressive. II. 163.
Parapedesis Galle der. II. 26.
Paratyphlitis. I. 124.
Parenchymzellenembolie (Lunge). I. 76.
Parotitis. I. 123, 124 (Fig.).
Parovarium. II. 125.
Pellagra. II. 18.
Pemphigus. II. 180.
Pemphigus foliaceus. II. 180.
Periarteriitis. I. 19.
Peribronchitis. I. 65, 90, 98.
Peribronchitis nodosa. I. 79.
Pericard. I. 1.
Pericarditis. I. 15, 16 (Fig.), 17.
Pericarditis acute fibrinöse. I. 14 (Fig.), 15.
Pericholangitis. II. 10
Perichondrititis tuberculosa. I. 62.
Perilymphangitis fibrosa. I. 79.
Perimysium. II. 167.
Perinephritis. II. 103.
Perineurium. II. 143.
Perioophoritis. II. 127.
Periphlebitis. I. 30.
Peritonitis eitrige bei Milzabscessen. I. 45.
Perivasculitis nodosa. I. 79.
Perivitelliner Spaltraum. II. 124.
Perniciöse Anaemie. II. 77.
Petroleumvergiftung. II. 18.
Phagocyten Milz der. I. 46.
Pharyngitis granulosa. I. 118.
Pharynx. I. 117 ff.
Phenolvergiftung. II. 68.
Phlebectasie. I. 31.
Phlebitis (eitrige). I. 31, 32 (Fig.).
Phlebolithen. I. 31.
Phlegmone. I. 30, 33. II. 177, 180 (Fig.).
Phorizinvergiftung. II. 18.
Phosphorvergiftung. II. 17, 73, 75, 77.
Phthise. I. 95.
Phthisis renalis tuberculosa. II. 104 ff.
Pia mater. II. 142.
Pigmentablagerung in Lymphdrüsen. I. 34 (Fig.).
Pigmentablagerung in der Milz. I. 41, 47.
Pigmente exogene. II. 71, 72.
Pigmentierung (Haut). II. 173 ff.
Pigmentierung der Pankreasepithelien. II. 51.
Pigmentkörperchen. II. 2.
Pigmentschollen (in Lymphdrüsen). I. 33.
Placentarzellenembolie. I. 76.
Plaques jaunes. II. 159.
Pleura. I. 109.
Pleuritis. I. 108 (Fig.), 110.
Pneumobacillus von Friedländer. I. 54, 87, 93.
Pneumonie. I. 35, 80 ff.
Pneumonia chronica fibrosa. I. 88.
Pneumonie croupöse (fibrinöse). 83, 84 (Fig.), 85, 108 (Fig.).
Pneumonie, eitrige. I. 82.
Pneumonie, embolische. I. 81, 94.
Pneumonia gangraenosa. I. 88.
Pneumonie genuine. I. 80.
Pneumonie haemorrhagische. I. 82.
Pneumonie insuläre. I. 94.
Pneumonia interstitialis luetica. I. 108 (Fig.).
Pneumonie käsige. I. 95, 99, 100 (Fig.), 101.
Pneumonie katarrhalische. I. 82.
Pneumonie lobuläre. I. 81, 90.
Pneumonie pleurogene. I. 81, 94.
Pneumonie pseudolobuläre. I. 90.
Pneumonie seröse. I. 81.
Pneumonie tuberculöse. I. 102 (Fig.).
Pneumonie, weisse (luet.) I. 108 (Fig.).
Pneumonoconiosen. I. 77.
Pockenpustel. II. 176 (Fig.), 177.
Poliomyelitis anterior. II. 162.
Poliomyelitis chronische. II. 163.
Polypen Kehlkopfes des. I. 60.

Polypen Magens des. I. 126.
Polypen Nase der. I. 55.
Polypen (Tubenschleimhaut). II. 131.
Porencephalie. II. 163.
Praeparatorische Verkalkung. II. 187.
Prostata. II. 117 ff.
Prostataabscess. II. 118.
Prostata Histologie der. II. 116.
Prostatahypertrophie. II. 118 (Fig.), 119.
Prostatasteine. II. 118.
Pseudohypertrophia musculorum. II. 166 (Fig.), 169.
Pseudoleukaemie. I. 49.
Pseudoleukaemie Leber der. II. 38.
Psorospermien-Schläuche. II. 170.
Pulpa Milz der. I. 40.
Purkinje'sche Zelle. II. 143.
Pyaemie. I. 31.
Pyaemie (Milz). I. 50. 123.
Pyelonephritis ascendierende. II. 102 (Fig.). 103.
Pyknose. II. 21.
Pylethrombophlebitis. II. 9. 25 (Fig.).
Pyrogallolvergiftung. II. 68.

## Q.

Quecksilbervergiftung. II. 18.

## R.

Rachen. I. 117.
Randsinus (Lymphdrüsen). I. 32.
Rareficierende Ostitis. II. 191.
Randständige Körperchen. II. 156.
Recklinghausen'sche Krankheit. I. 131, 132 (Fig.).
Regenerationserscheinungen Harnkanälchen der. II. 65.
Reitknochen. II. 170.
Resorptionsatelectase. I. 68, 90.
Resorptionsikterus. II. 26.
Respirationsorgane. I. 54.
Rhabdomyosarkom (Niere). II. 109.
Rhachitis. II. 185 ff., 186 (Fig.).
Ricinusvergiftung. II. 18.
Riesenzellen bei Lobulärpneumonie. I. 94.
Riesenzellen bei Tuberculose I. 97. 104.
Riffzellen. II. 171.
Rosenkranz, rhachitischer. II. 187.
Rotlauf. II. 176, 180.
Rotz Kehlkopfes des. I. 63.
Rotz Nase der. I. 56.
Rückenmark. II. 151 ff.
Rückläufige Blutbewegung. II. 62, 63.
Ruhr. I. 123, 124.
Russel'sche Körperchen. II. 21.

## S.

Sacrosalpinx serosa. II. 130.
Sagomilz. I. 47, 48 (Fig.), 49.
Salpingitis pseudofollicularis. II. 129.
Sarkolemm. II. 167.
Sarkom Magens des. I. 130.
Sarkom Niere der. II. 108.
Sarkoma deciduo-chloriocellulare. II. 140.
Sarkom, Uterus des. II. 140.
Sarkoplasma. II. 167.
Sarkoplasma Herzmuskels des. I. 1.
Schaltstücke (Pankreas). II. 47.
Schanker harter. II. 182.
Scharlach. I. 2, 123.
Scharlach Milz bei. I. 46, 91.
Scharlachdiphtherie Rachens des. I. 123.
Schiefrige Induration. I. 105.
Schilddrüse. I. 111.
Schinkenmilz. I. 47.
Schleimhauttuberkulose Blase der. II. 111.
Schnürleber. II. 21.
Schorf (typhöser). I. 139.
Schrumpfleber, granulierte. II. 20 (Fig.), 31 ff.
Schrumpfniere arteriosklerotische. II. 98 (Fig.). 101.
Schrumpfniere genuine. II. 98 (Fig.) ff.
Schrumpfniere secundäre. II. 94 (Fig.), 95.
Schwammvergiftung. II. 75, 77.
Schwann'sche Scheide. II. 143.

Schweissdrüsen. II. 172.
Schwellung markige (bei Typhus). I. 37, 136, (Fig.), 137.
Schwellung trübe der Leber. II. 11, 16 (Fig.).
Scolices (echinococcus). II. 45.
Scrophulose. I. 39.
Secretcapillaren. II. 48.
Secundäre Schrumpfniere. II. 94, (Fig.), 95.
Sehnenfleck. I. 16 (Fig.), 17.
Sepsis. I. 2, 123.
Sepsis Milztumor. I. 44. (Fig.)
Septicopyaemie. I. 15.
Sertoli'sche Zellen. II. 117.
Sialodochitis. I. 123.
Siderosis pulmonum. I. 68 (Fig.),80.
Silberinfarkt. II. 72.
Skelettmusculatur. II. 167. ff.
Skirrhus ventriculi. I. 130.
Sklerose (Centralnervensystem). II. 162 ff.
Sklerose multiple des Gehirns. II. 163.
Sklerose multiple des Rückenmarkes. II. 163.
Sommersprossen. II. 173.
Soor. I. 118, 124 (Fig.).
Speckmilz. I. 47, 48 (Fig.).
Speicheldrüsen. I. 123.
Spermatiden. II. 117.
Spermatocyten. II. 117.
Spermatogonien. II. 117.
Spermatosomen. II. 117.
Spermatozoen. II. 117.
Spinalparalyse spastische. II. 163.
Spinnenzellen. II. 158, 165.
Spitzencirrhose. I. 104 (Fig.).
Spitzentuberculose. I. 104 (Fig.)
Splenisation (marantische). I. 73, 84 (Fig.), 91.
Stachelzellen. II. 171.
Stadium exsiccationis. II. 178.
Stadium floritionis. II. 178.
Stadium suppurationis. II. 178.
Staphylococcen. I. 54, 59, 87, 93, 120, 123.
Staubzellen. I. 77.
Stauungshyperaemie Darmes des. I. 131.
Stauungshyperaemie Leber der. II. 4.
Stauungshyperaemie Magens des. I. 125.
Stauungsikterus. II. 26.
Stauungsleber fetthaltige. II. 6, 10 (Fig.), 17.
Stauungsleber indurirte. II. 6.
Stauungslunge. I. 72 (Fig.), 75.
Stauungsmilz. I. 40 (Fig.)
Stauungsschrumpfniere. II. 55, 56 ff. (Fig.).
Steinhauerlunge. I. 79, 80.
Steinkropf. I. 113.
Stenose Pylorus des. I. 130 (Fig.).
Sternzellen von v. Kupffer. II. 2.
Stickstoffoxydol. II. 18.
Stigmen v. Cohn. I. 66.
Strangdegeneration combinierte. II. 163.
Strangerkrankung secundäre. II. 163.
Stratum corneum. II. 171.
Stratum germinativum. II. 171.
Stratum lucidum. II. 171.
Stratum Malpighi. II. 171.
Stratum papillare. II. 171.
Stratum reticulare. II. 171.
Stratum synoviale. II. 185.
Streifige Degeneration. II. 169.
Streptococcen. I. 59, 87, 90, 93. 106, 120.
Struma calculosa. I. 112.
Struma colloides. I. 66 (Fig.).
Struma cystica. I. 112.
Struma haemorrhagica. I. 112.
Struma lipomatodes renis aberrata. II. 109.
Struma maligna ossea. I. 113.
Struma parenchymatosa. I. 66 (Fig.). 111.
Struma vasculosa. I. 112.
Subacute Entzündung Niere der. II. 91 ff.
Sublimatdiphtherie Darmes des. I. 134 (Fig.).

Sublimatvergiftung. II. 73, 82 (Fig.).
Sudanreaction. II. 78.
Syncytiom malignes. II. 140.
Synovialmembran. II. 185.
Synovitis hyperplastica granulosa. Hueter. II. 196, 197.
Syphilis Centralnervensystems des. II. 167.
Syphilis Darmes des. I. 141.
Syphilis dura mater der. II. 147.
Syphilis Haut der. II. 182 ff.
Syphilis hereditäre der Leber. II. 38 (Fig.), 43 ff.
Syphilis Kehlkopfes des. I. 63.
Syphilis (Knochen). II. 189 ff.
Syphilis Leber der. II. 41 ff.
Syphilis Lunge der. I. 107.
Syphilis Magens des. I. 129.
Syphilis (Milztumor). I. 47.
Syphilis Nebennieren der. II. 116.
Syphilis Niere der. II. 107.
Syphilis Pankreas des. 50, 51.
Syphilom Nase der. I. 56.
Syringomyelie. II. 163, 166.

## T.

Tabes dorsalis. II. 163, 164 (Fig.).
Taenia echinococcus. II. 44.
Talgdrüsen. II. 172.
Terminalsinus. I. 32.
Theca folliculi. II. 124.
Thrombophlebitis. I. 30.
Thrombose hyaline. II. 7.
Thrombus Lungenarterie der. I. 75.
Thrombus Organisation des. I. 27.
Thyreoidea. I. 111.
Trachea. I. 57, 63.
Trachealkatarrh. I. 63.
Trichinosis. II. 169, 170.
Trippertuberkel. II. 121.
Trübe Schwellung (Niere). II. 75 ff.
Trypsin. II. 48.
Tuben Histologie der. II. 125.
Tuben Pathologie der. II. 128 ff.
Tuberculose Blasenschleimhaut der. II. 111.
Tuberculose Bronchien der. I. 62 (Fig.).
Tuberculose Centralnervensystems des. II. 166, 167.
Tuberculose. Cervicalportion der. II. 137, 138.
Tuberculose Darmes des. I. 140 (Fig.).
Tuberculose embolische multiple. I. 28.
Tuberculose Gelenke der. II. 196, 197.
Tuberculose haematogene embolische. I. 95.
Tuberculose Haut der. 180 ff.
Tuberculose (hyaline Degeneration der Lymphdrüsen bei T.) I. 38 ff. (Fig.).
Tuberculose Hodens des. II. 122 (Fig.), 123.
Tuberculose Knochen der. II. 190 (Fig.), 191 ff.
Tuberculose Larynx des. I. 61, 62 (Fig.), 63.
Tuberculose Leber der, disseminierte. II. 38.
Tuberculose Lunge der. I. 95.
Tuberculose Magens des. I. 129.
Tuberculöse Meningo-Encephalitis. II. 150.
Tuberculöse Miliartuberculose. I. 95, 97.
Tuberculose Milz der. I. 51, 52 (Fig.).
Tuberculose, Milztumor bei T. I. 47.
Tuberculose Muskeln der. II. 171.
Tuberculose Nase der. I. 56.
Tuberculose Nebennieren der. II. 110 (Fig.), 115, 116.
Tuberculose Niere der. II. 104 (Fig.) ff.
Tuberculose Ovars des. II. 128.
Tuberculöse Pachymeninx. II. 147.
Tuberculose Pankreas des. II. 50, 51.
Tuberculose Prostata der. II. 118 (Fig.), 119.
Tuberculose Rachens des. I. 118 (Fig.), 119.

Tuberculose subacute der Lymphdrüsen. I. 38 (Fig.), 39.
Tuberculose Tube der. II. 130, 138 (Fig.).
Tuberculose Uterusschleimhaut der. II. 134, 135.
Tuberculose Vagina der. II. 142.
Tuberculosis verucosa cutis. II. 180, 181.
Tuberkel eines Pfortaderstammes. I. 28 (Fig.).
Typhus. I. 2, 123.
Typhus Darmes des. I. 136 (Fig.), 137, 138 (Fig.).
Typhus Knochenmark bei. I. 52.
Typhus Larynx des. I. 58 (Fig.), 59.
Typhus Lymphdrüsen bei. I. 34 (Fig.), 37, 46.
Tyrosinkrystalle. II. 13.

**U.**

Ulcus rotundum ventriculi. I. 127, 128 (Fig.).
Umbau, Lebergewebes des. II. 32.
Uraemie. I. 15.
Urethritis, acute, katarrhalische. II. 113.
Uterus, Histologie des. II. 125, 126.
Uterus Pathologie des. II. 131 ff.
Utricular-Drüsen. II. 125, 126.

**V.**

Vagina, Histologie der. II. 126.
Vagina. Pathologie der. II. 141, 142.
Varicöser Achsencylinder. II. 153.
Variola. II. 176 (Fig.), 177, 178.
Variola globosa. II. 178.
Variola haemorrhagica. II. 179.
Variola (Herz). I. 2, 91.
Variola Knochenmark. I. 52.
Variola Larynx des. I. 59.
Variola Lunge der. I. 118 (Fig.), 120.
Varix. I. 31, 32 (Fig.).
Venen. I. 30.
Verätzungen Oesophagus des. I. 121.
Vergiftung mit ätherischen Oelen. II. 75.
Vergiftung mit Natriumbicarbonat. II. 75.
Verheyensche Venen. II. 99.
Verheyensche Pyramiden. II. 52, 53.
Verkalkung Gefässe der. I. 23.
Vitiligo. II. 172 (Fig.), 174.
Vitiligo Haut bei. II. 172, 174.

**W.**

Wandendocarditis. I. 10.
Weibliche Geschlechtsorgane. II. 124 ff.
Weiche Häute Gehirns u. Rückenmarkes des. II. 147 ff.
Wismutvergiftung. II. 73.
Wolffscher Körper. II. 141.

**X.**

Xanthelasma. II. 173.
Xanthoma. II. 173.

**Z.**

Zeichnung acinöse. II. 3.
Zellthrombus. I. 25, 138. (Fig.).
Zona fascicularis (Nebenniere). II. 115.
Zona glomerulosa (Nebennieren). II. 115.
Zona parenchymatosa (Ovarium). II. 124.
Zona pellucida. II. 124.
Zona reticularis. II. 115.
Zottenherz. I. 16.
Zottenpapillom Blase der. II. 112.
Zuckergussleber. II. 37.
Zunge. I. 113.
Zwischenzellen (Hoden). II. 117, 120 (Fig.), 121.
Zwischenzellenlager, vermehrte bei Hämachromatose. II. 122.
Zwischenzellenlager, vermehrte bei perniciöser Anämie. II. 122.

Kgl. Hofbuchdruckerei Kastner & Lossen, München.

WELLCOME LIBRARY INSTITUTE

Verlag von J. F. LEHMANN in MÜNCHEN.

# *Lehmanns medizinische Handatlanten,*

## nebst kurzgefassten Lehrbüchern.

Herausgegeben von:

Prof. Dr. **O. Bollinger,** Dr. **G. Brühl,** Doz. Dr. **H. Dürck,** Dr. **E. Golebiewski,** Dr. **L. Grünwald,** Professor Dr. **O. Haab,** Prof. Dr. **H. Helferich,** Prof. Dr. **A. Hoffa,** † Prof. Dr. **E. von Hofmann,** Prof. Dr. **Chr. Jakob,** Prof. Dr. **K. B. Lehmann,** Doz. Dr. **Lüning,** Doz. Dr. **G. Marwedel,** Prof. Dr. **Mracek,** Dr. **R. Neumann,** Doz. Dr. **O. Schäffer,** Doz. Dr. **Schulthess,** Prof. Dr. **Schultze,** Doz. Dr. **J. Sobotta,** Doz. Dr. **W. Weygandt,** Doz. Dr. **O. Zuckerkandl,**

u. a. m.

*Bücher von hohem, wissenschaftlichem Werte, in bester Ausstattung, zu billigem Preise.*

### Urteile der Presse:

**Wiener medizinische Wochenschrift.**

Sowohl der praktische Arzt als der Student empfinden gewiss vielfach das Bedürfnis, die Schilderung des Krankheitsbildes durch gute, bildliche Darstellung ergänzt zu sehen. Diesem allgemeinen Bedürfnisse entsprechen die bisherigen Atlanten und Bildwerke wegen ihrer sehr erheblichen Anschaffungskosten nicht. Das Unternehmen des Verlegers verdient daher alle Anerkennung. Ist es doch selbst bei eifrigem Studium kaum möglich, aus der wörtlichen Beschreibung der Krankheitsbilder sich allein eine klare Vorstellung von den krankhaften Veränderungen zu machen. Der Verleger ist somit zu der gewiss guten Idee zu beglückwünschen, ebenso glücklich war die Wahl der Fachmänner, unter deren Aegide die bisherigen Atlanten erschienen sind.

**Therapeutische Monatshefte.**

Es ist entschieden als ein glücklicher Gedanke des Verlegers zu bezeichnen, das, was in der Medizin bildlich darzustellen ist, in Form von Handatlanten zu bringen, die infolge ihres ausserordentlich niedrigen Preises jedermann leicht zugänglich sind.

# Lehmanns mediz. Handatlanten.

Band I.

## Atlas und Grundriss der

# Lehre vom Geburtsakt u. der operativen Geburtshilfe

von **Dr. O. Schäffer,** Privatdozent an der Universität Heidelberg.

Mit 16 bunten Tafeln nach Originalen von Maler **A. Schmitson** und 139 Abbildungen.

V. erweiterte Aufl. Preis eleg. geb. Mk. 8.—.

Die Wiener medizin. Wochenschrift schreibt: . . Die kurzen Bemerkungen zu jedem Bilde geben im Verein mit demselben eine der anschaulichsten Darstellungen d. Geburtsaktes, die wir in der Fachliteratur kennen.

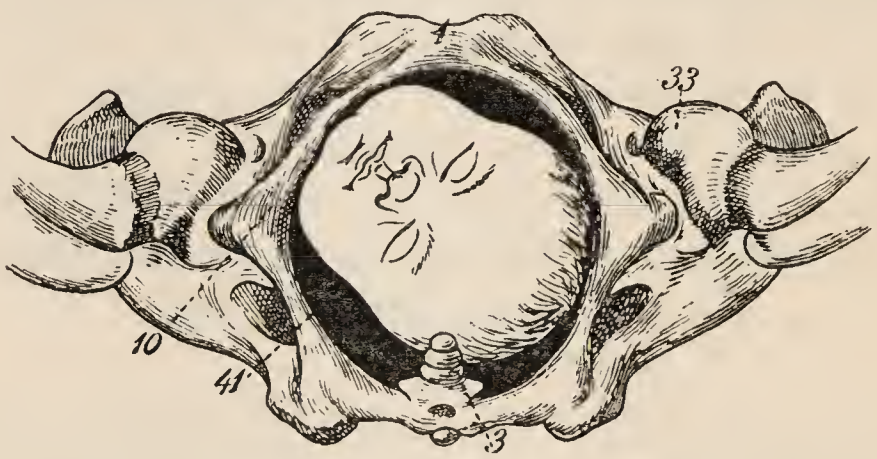


Band II.

## Geburtshilfliche Diagnostik und Therapie.

Mit 160 meist farbigen Abbildungen auf Tafeln nach Originalen von den Malern A. Schmitson und C. Krapf und zahlreichen Textillustrationen.

II. vollst. umgearb. u. erw. Aufl.

Preis eleg. geb. M. 12.—.

Band III.

## Handatlas und Grundriss der Gynäkologie.

Mit 90 farbigen Tafeln, 65 Text-Illustrationen und reichem Text.

II. vollständig umgearbeitete u. erweiterte Auflage.

Preis eleg. geb. M. 14.—.

Von Dr. **O. Schäffer,** Privatdozent an der Universität Heidelberg.

Prof. **Fritsch, Bonn** schreibt: (Centralblatt f. Gynäkologie 1895. Nr. 39.)

Als Gegengewicht gegen die quantitative Vermehrung des Lernstoffes hat man vielfach die Lehrmittel verbessert. Es sind kurze Kompendien, instruktive Abbildungen eingeführt.

Diese Tendenz verfolgen auch die bei Lehmann erschienenen Atlanten. Einer der besten ist jedenfalls der von S. Ich möchte den Studenten mehr diesen Atlas als eines der modernen Kompendien empfehlen. Alle Zeichnungen sind einfach, übersichtlich und jedenfalls so hergestellt, dass der Lernende auf den ersten Blick das sieht, was er sehen soll. Es wäre sehr zu wünschen, dass diese Atlanten von den Lehrern überall warm empfohlen würden.

# Lehmanns medizin. Handatlanten.

Band IV.

## Atlas der Krankheiten der Mundhöhle, des Rachens und der Nase.

In 69 meist farbigen Bildern auf Tafeln und erklärendem Text
von **Dr. L. Grünwald.**

Preis eleg. geb. ℳ 6.—.

Der Atlas beabsichtigt, eine Schule der semiotischen Diagnostik zu geben. Daher sind die Bilder derart bearbeitet, dass die einfache Schilderung der aus denselben ersichtlichen Befunde dem Beschauer die Möglichkeit einer Diagnose bieten soll. Dem entsprechend ist auch der Text nichts weiter, als die Verzeichnung dieser Befunde ergänzt, wo notwendig, durch anamnestische u. s. w. Daten. Wenn demnach die Bilder dem Praktiker bei der Diagnosenstellung behilflich sein können, lehrt anderseits der Text den Anfänger, wie er einen Befund zu erheben und zu deuten hat.

Von den Krankheiten der Mund- und Rachenhöhle sind die praktisch wichtigen sämtlich dargestellt, wobei noch eine Anzahl seltener Krankheiten nicht vergessen ist. Die Bilder stellen möglichst Typen der betreffenden Krankheiten im Anschluss an einzelne beobachtete Fälle dar.

---

Band V.

## Atlas und Grundriss

der

# Hautkrankheiten

mit 65 farbigen Tafeln nach Originalaquarellen des
Malers Arthur Schmitson und zahlreichen schwarzen Abbildungen
von **Prof. Dr. Franz Mracek in Wien.**

Preis eleg. geb. ℳ 14.—.

Dieser Band, die Frucht jahrelanger wissenschaftlicher und künstlerischer Arbeit, enthält neben 65 farbigen Tafeln von ganz hervorragender Schönheit noch zahlreiche schwarze Abbildungen, und einen reichen, das gesamte Gebiet der Dermatologie umfassenden Text. Die Abbildungen sind durchwegs Originalaufnahmen nach dem lebenden Materiale der Mracek'schen Klinik, und die Ausführung der Tafeln übertrifft die Abbildungen aller, selbst der teuersten bisher erschienenen dermatologischen Atlanten.

Verlag von J. F. LEHMANN in MÜNCHEN.

# Lehmanns medizinische Handatlanten.

Band VI.

# Atlas der Syphilis

und der

## venerischen Krankheiten

mit einem

## Grundriss der Pathologie und Therapie derselben

mit 71 farbigen Tafeln nach Originalaquarellen
von Maler A. Schmitson und 16 schwarzen Abbildungen
von

Professor Dr. **Franz Mracek** in Wien.

**Preis des starken Bandes eleg. geb. Mk. 14.—.**

Nach dem einstimmigen Urteile der zahlreichen Autoritäten, denen die Originale zu diesem Werke vorlagen, übertrifft dasselbe an Schönheit alles, was auf diesem Gebiete nicht nur in Deutschland, sondern in der gesamten Weltliteratur geschaffen wurde.

Die **Ungarische medizinische Presse** Nr. 41 vom 19. XI. 1897 schreibt:

„Es wird wohl genügen, den Titel dieses Werkes niederzuschreiben, den Autor und Verleger zu nennen, um in den weitesten Kreisen lebhaftes Interesse für dasselbe zu erregen. Bei der Besprechung des Werkes hört eigentlich jede Kritik auf und die beschreibende Schilderung tritt in ihr Recht. Mit dieser Bemerkung wollen wir aber unsere Schwäche eingestehen und die Unmöglichkeit anerkennen, die durchaus lehrreichen, frappant schönen und naturgetreuen Abbildungen durch Beschreibung vor den Augen der Leser auch nur annähernd begreiflich zu machen. Alles, was die bunten und zahlreichen syphilitischen Erkrankungsformen Lehrreiches nur bieten können, ist in diesem schönen Werke klassisch dargestellt, in einem leicht fassbaren System gruppiert. Die meisterhafte Hand des Malers spricht klar und dezidiert zu dem Studierenden, so dass man durch diese Tafeln thatsächlich all das spielend erlernen kann, was man sich sonst auf diesem Gebiete nur durch viel Mühe, Zeit und Erfahrung anzueignen imstande wäre. Um alles zu sehen, was man sehen muss, dient noch der erläuternde Text über Syphilis, aus welchem nicht nur der heutige Stand der Lehre, sondern gleichzeitig auch eine rationelle Therapie herauszulesen ist.“ N.

Verlag von J. F. LEHMANN in MÜNCHEN.

# Lehmanns mediz. Handatlanten.

Band VII.

# Atlas und Grundriss der Ophthalmoscopie und ophthalmoscop. Diagnostik.

Mit 149 farbigen und 7 schwarzen Abbildungen.

Von Prof. Dr. **O. Haab,** Direktor der Augenklinik in Zürich.

III. stark vermehrte Auflage.

Preis elegant geb. **Mk. 10.—.**

## Urteile der Presse:

**Schmidts Jahrbücher 1895, S. 211:** ***Endlich wieder einmal ein Buch, das für den praktischen Arzt von wirklichem, dauerndem Nutzen,*** *für den im Ophthalmoscopieren auch nur einigermassen Geübten geradezu ein Bedürfnis ist. Das Buch enthält im I. Teil eine kurze, vortreffliche Anleitung zur Untersuchung mit dem Augenspiegel. Was der Mediziner wissen muss und was er sich auch merken kann, das ist alles in diesen praktischen Regeln zusammengestellt. Der II. Teil enthält auf 64 Tafeln die Abbildungen des Augenhintergrundes in normalem Zustande und bei den verschiedenen Krankheiten. Es sind nicht seltene Fälle berücksichtigt, sondern die Formen von Augenerkrankungen, die am häufigsten und unter wechselndem Bilde vorkommen. Der grossen Erfahrung Haabs und seiner bekannten grossen Geschicklichkeit im Zeichnen ist es zu danken, dass ein mit besonderen Schwierigkeiten verbundener Atlas in dem vorliegenden Werke in geradezu vorzüglicher Weise zu stande kam. (Lamhofer, Leipzig.)*

*Die neue (3.) Auflage wurde durch eine grosse Zahl neuer Bilder vermehrt und auch in Bezug auf den Text wesentlich erweitert und verbessert.*

**Correspondenzblatt f. schweizer Aerzte:** *Ein prächtiges Werk. Die mit grosser Naturtreue wiedergegebenen Bilder des kranken und gesunden Augenhintergrundes bilden eine vorzügliche Studie für den ophthalmologischen Unterricht sowohl als für die ophthalmologische Diagnose in der Praxis.*

Eine vorzügliche Ergänzung zu diesem Atlas bildet das:

## Skizzenbuch

zur Einzeichnung von Augenspiegel-Bildern.

Von Professor Dr. **O. Haab,**

Professor an der Universität und Direktor der Augenklinik in Zürich.

Preis in Mappe **Mk. 3.—.**

II. Auflage.

Jeder Käufer des Haab'schen Atlas' wird auch gern das Skizzenbuch erwerben, da er in diesem mit geringer Mühe alle Fälle, die er in seiner Praxis zu untersuchen hat, naturgetreu darstellen kann.

Verlag von J. F. LEHMANN in MÜNCHEN.

# Lehmanns medizinische Handatlanten.

Band IX.

# Atlas des gesunden und kranken Nervensystems

nebst

## Grundriss der Anatomie, Pathologie und Therapie

desselben

von **Professor Dr. Christfried Jakob,**

Vorstand d. patholog. Institutes f. Gehirn- u. Geisteskrankheiten
a. d. Universität Buenos-Ayres,
s. Z. I. Assistent der medizin. Klinik in Erlangen.

Mit einer Vorrede von *Prof. Dr. Ad. v. Strümpell*, Direktor der medizin. Klinik in Erlangen.

**II. vollständig umgearbeitete Auflage.**

*Mit 105 farbigen und 120 schwarzen Abbildungen sowie 284 Seiten Text und zahlreichen Textillustrationen.*

Preis eleg. geb. **Mk. 14.—.**

**Prof. Dr. Ad. von Strümpell schreibt in seiner Vorrede zu dem vorliegenden Bande:** „Jeder unbefangene Beurteiler wird, wie ich glaube, gleich mir den Eindruck gewinnen, dass die Abbildungen alles leisten, was man von ihnen erwarten darf. Sie geben die thatsächlichen Verhältnisse in deutlicher und anschaulicher Weise wieder und berücksichtigen in grosser Vollkommenheit fast alle die zahlreichen und wichtigen Ergebnisse, zu denen das Studium des Nervensystems in den letzten Jahrzehnten geführt hat. Dem Studierenden sowie dem mit diesem Zweige der medizinischen Wissenschaft noch nicht näher vertrauten praktischen Arzt, ist somit die Gelegenheit geboten, sich mit Hilfe des vorliegenden Atlasses verhältnismässig leicht ein klares Bild von dem jetzigen Standpunkte der gesamten Neurologie zu machen."

# Lehmanns medizin. Handatlanten.

Band X.

# Atlas und Grundriss der Bakteriologie

und

# Lehrbuch der speziellen bakteriolog. Diagnostik.

Von Prof. **Dr. K. B. Lehmann** und **Dr. R. Neumann** in Würzburg.

Bd. I Atlas mit ca. 700 farbigen Abbildungen auf 69 Tafeln,
Bd. II Text 496 Seiten mit 30 Bildern.

II. vielfach erweiterte Auflage.

Preis der 2 Bände eleg. geb. Mk. 16.—

**Münch. med. Wochenschrift 1896 Nr. 23.** Sämtliche Tafeln sind mit ausserordentlicher Sorgfalt und so naturgetreu ausgeführt, dass sie ein glänzendes Zeugnis von der feinen Beobachtungsgabe sowohl, als auch von der künstlerisch geschulten Hand des Autors ablegen.

Bei der Vorzüglichkeit der Ausführung und der Reichhaltigkeit der abgebildeten Arten ist der Atlas ein wertvolles Hilfsmittel für die Diagnostik, namentlich für das Arbeiten im bakteriologischen Laboratorium, indem es auch dem Anfänger leicht gelingen wird, nach demselben die verschiedenen Arten zu bestimmen. Von besonderem Interesse sind in dem 1. Teil die Kapitel über die Systematik und die Abgrenzung der Arten der Spaltpilze. Die vom Verfasser hier entwickelten Anschauungen über die Variabilität und den Artbegriff der Spaltpilze mögen freilich bei solchen, welche an ein starres, schablonenhaftes System sich weniger auf Grund eigener objektiver Forschung, als vielmehr durch eine auf der Zeitströmung und unerschütterlichem Autoritätsglauben begründete Voreingenommenheit gewöhnt haben, schweres Bedenken erregen. Allein die Lehmann'schen Anschauungen entsprechen vollkommen der Wirklichkeit und es werden dieselben gewiss die Anerkennung aller vorurteilslosen Forscher finden. — —

So bildet der Lehmann'sche Atlas nicht allein ein vorzügliches Hilfsmittel für die bakteriologische Diagnostik, sondern zugleich einen bedeutsamen Fortschritt in der Systematik und in der Erkenntnis des Artbegriffes bei den Bakterien. Prof. Dr. Hauser.

**Allg. Wiener medizin. Zeitung 1896 Nr. 28.** Der Atlas kann als ein sehr sicherer Wegweiser bei dem Studium der Bakteriologie bezeichnet werden. Aus der Darstellungsweise Lehmanns leuchtet überall gewissenhafte Forschung, leitender Blick und volle Klarheit hervor.

**Pharmazeut. Zeitung 1896 S. 471/72.** Fast durchweg in Originalfiguren zeigt uns der Atlas die prachtvoll gelungenen Bilder aller für den Menschen pathogenen, der meisten tierpathogenen und sehr vieler indifferenter Spaltpilze in verschiedenen Entwicklungsstufen.

Trotz der Vorzüglichkeit des „Atlas" ist der „Textband" die eigentliche wissenschaftliche That.

Für die Bakteriologie hat das neue Werk eine neue, im ganzen auf botanischen Prinzipien beruhende Nomenklatur geschaffen und diese muss und wird angenommen werden. C. Mez-Breslau.

# Lehmanns medizin. Handatlanten.

Band XI/XII.

# Atlas und Grundriss der patholog. Anatomie.

In 130 farbigen Tafeln nach Originalen von Maler **A. Schmitson.**

**Preis jedes Bandes eleg. geb. Mk. 12.—**

Von Obermedizinalrat Professor **Dr. O. Bollinger.**

**Korrespondenzblatt f. Schweizer Aerzte 1895, 24:** Die farbigen Tafeln des vorliegenden Werkes sind geradezu mustergiltig ausgeführt. Die komplizierte Technik, welche dabei zur Verwendung kam (15facher Farbendruck nach Original-Aquarellen) lieferte überraschend schöne, naturgetreue Bilder, nicht nur in der Form, sondern namentlich in der Farbe, so dass man hier wirklich von einem Ersatz des natürlichen Präparates reden kann. Der praktische Arzt, welcher erfolgreich seinen Beruf ausüben soll, darf die pathol. Anatomie, „diese Grundlage des ärztl. Wissens und Handelns“ (Rokitansky) zeitlebens nie verlieren. — Der vorliegende Atlas wird ihm dabei ein ausgezeichnetes Hilfsmittel sein, dem sich zur Zeit, namentlich wenn man den geringen Preis berücksichtigt, nichts Aehnliches an die Seite stellen lässt. Die Mehrzahl der Tafeln sind reine Kunstwerke; der verbindende Text aus der bewährten Feder Prof. Bollingers giebt einen zusammenhängenden Abriss der für den Arzt wichtigsten path.-anat. Prozesse. — Verfasser und Verleger ist zu diesem prächtigen Werke zu gratulieren. E. Haffter.

# Lehmanns medizinische Handatlanten.

Band XIII.

## Atlas und Grundriss

der

## Verbandlehre.

Mit 220 Abbildungen auf 128 Tafeln nach Originalzeichnungen von Maler Johann Fink

von

**Professor Dr. A. Hoffa**

in Würzburg.

8 Bogen Text. Preis elegant geb. Mk. 7.—.

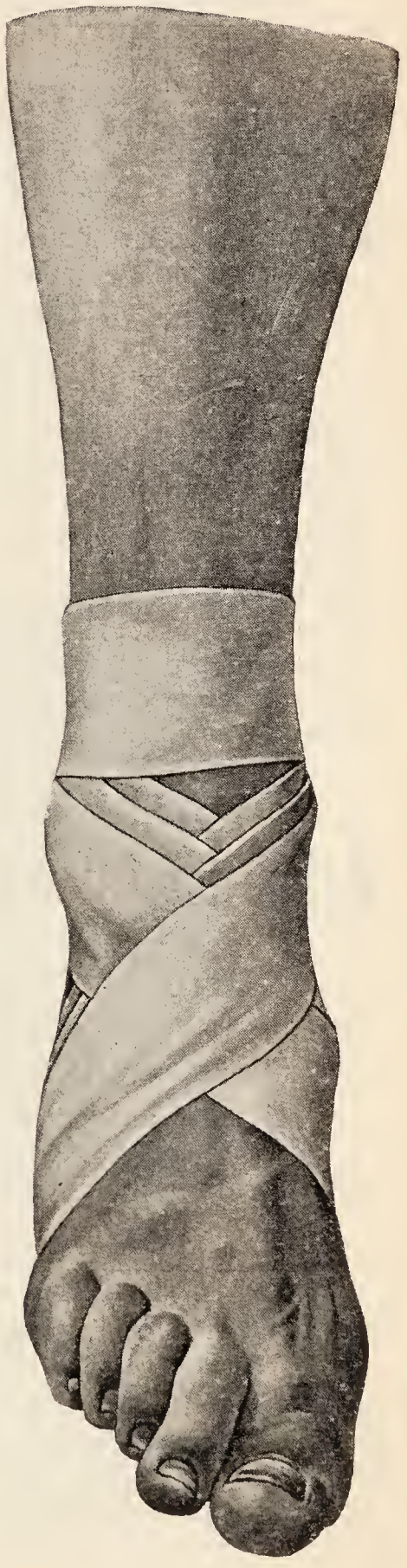

Dieses Werk verbindet den höchsten praktischen Wert mit vornehmster, künstlerischer Ausstattung. Das grosse Ansehen des Autors allein bürgt schon dafür, dass dieses instruktive Buch, das die Bedürfnisse des Arztes, ebenso wie das für den Studierenden Nötige berücksichtigt, sich bei allen Interessenten Eingang verschafft haben wird. Die Abbildungen sind durchwegs nach Fällen aus der Würzburger Klinik des Autors in prächtigen Originalzeichnungen durch Herrn Maler Fink wiedergegeben worden.

# Lehmanns mediz. Handatlanten.

## Band XIV.

## Atlas und Grundriss der
# Kehlkopf-Krankheiten.

Mit 48 farbigen Tafeln und zahlreichen Textillustrationen nach Originalaquarellen des Malers BRUNO KEILITZ

von **Dr. LUDWIG GRÜNWALD** in **München.**

**Preis elegant geb. Mk. 8.—.**

Dem oft und gerade im Kreise der praktischen Aerzte und Studierenden geäusserten Bedürfnisse nach einem farbig illustrierten Lehrbuche der Kehlkopfkrankheiten, das in knapper Form das anschauliche Bild mit der im Text gegebenen Erläuterung verbindet, entspricht das vorliegende Werk des bekannten Münchener Laryngologen. Weit über hundert praktisch wertvolle Krankheitsfälle und 30 mikroskopische Präparate, nach Naturaufnahmen des Malers Bruno Keilitz, sind auf den 48 Volltafeln in hervorragender Weise wiedergegeben, und der Text, welcher sich in Form semiotischer Diagnose an diese Bilder anschliesst, gehört zu dem Instruktivsten, was je auf diesem Gebiet geschrieben wurde.

## Band XV.

# Atlas der klinischen Untersuchungsmethoden

nebst

## Grundriss der klinischen Diagnostik und der speziellen Pathologie und Therapie der inneren Krankheiten

von **Prof. Dr. Christfr. Jakob,**

s. Z. I. Assistent der medizinischen Klinik in Erlangen.

Mit 182 farbigen Abbild. auf 68 Tafeln und 250 Seiten Text mit 64 Textabbildungen.

**Preis elegant geb. Mk. 10.—.**

Dieser Band bietet für **jeden praktischen Arzt und für jeden Studenten ein geradezu unentbehrliches Vademecum.**

Neben einem vorzüglichen Atlas der klinischen Mikroskopie sind in dem Bande die **Untersuchungsbefunde aller inneren Krankheiten** in instruktivster Weise in 50 vielfarbigen schematischen Bildern zur Darstellung gebracht. Nach dem Urteil eines der hervorragendsten Kliniker ist das Werk für den Studierenden ein Lehrmittel von unschätzbarem Werte, für den praktischen Arzt ein Repertorium, in dem er sich sofort orientieren kann und das ihm in der täglichen Praxis vorzügliche Dienste leistet.

Verlag von J. F. LEHMANN in MÜNCHEN.

## Lehmanns medizin. Handatlanten.

Band XVII.

# Atlas der gerichtlichen Medizin

nach Originalen von Maler **A. Schmitson**
mit erläuterndem Text
von

**Hofrat Prof. Dr. E. Ritter v. Hofmann,**

Direktor des gerichtl. medizin. Instituts in Wien.

**Mit 56 farbigen Tafeln und 193 schwarzen Abbildungen.**

Preis elegant geb. **Mk. 15.—.**

**Friedrichs Blätter für gerichtl. Medizin,** 1897, Heft VI: Eine äusserst wertvolle und willkommene Ergänzung nicht nur zu Hofmanns Lehrbuch der gerichtlichen Medizin, sondern überhaupt zu jedem Lehrbuch dieser Disziplin bildet der eben erwähnte Atlas. Er ist einer der gelungensten Bände der Lehmann'schen Sammlung sowohl hinsichtlich der farbigen als auch der schwarzen Abbildungen. Die Auswahl der Abbildungen ist eine äusserst glückliche. Dieselben sind durchaus Originale und entweder frischen Fällen oder Museumspräparaten entnommen. Der Studierende wie der praktische Arzt ist durch das Buch in den Stand gesetzt, sich über die wichtigsten gerichtlich-medizinischen Vorkommnisse im Bilde zu informieren. Der mässige Preis von Mk. 15.— erleichtert die Anschaffung des vorzüglichen Buches.

Verlag von J. F. LEHMANN in MÜNCHEN.

# Lehmanns medizinische Handatlanten.

Band XVIII.

# Atlas und Grundriss

der

# äusseren Erkrankungen des Auges.

Von **Prof. Dr. O. Haab,** Direktor der Augenklinik in Zürich.

Mit 67 farbigen Abbildungen auf 40 Tafeln, zahlreich. Textillustrationen u. 16 Bogen Text.

Preis elegant geb.
**Mk. 10.—.**

Dieses neue Werk des rühmlichst bekannten Züricher Ophthalmologen ist wie wenige geeignet, ein wahres Handbuch in der Bücherei eines jeden praktischen Arztes zu werden. Der gleiche, so hervorragend lehrhafte Vortrag, wie er in der Ophthalmoskopie (Lehmanns Handatlanten Bd. VII) desselben Autors bewundert wurde, und diesem Werke zu einem ausserordentlichen Erfolg verhalf, ist auch eine glänzende Eigenschaft dieses neuen Buches. Die oft so komplizierten Verhältnisse der Erkrankungen des äusseren Auges sind wohl noch nie klarer und fasslicher veranschaulicht worden, als in dem vorliegenden Werke, in welchem die bildliche mit der verbalen Darstellung sich in schönster Weise ergänzen.

Der Preis des Buches ist mit Hinblick auf das Gebotene ein auffallend niedriger.

# Lehmanns mediz. Handatlanten.

Band XIX.

# tlas und Grundriss der Unfallheilkunde.

Mit 40 farbigen Tafeln, 43 Textabbildungen nach Aufnahmen von Maler Johann Fink und ca. 30 Bogen Text von **Dr. Ed. Golebiewski** in **Berlin.**

reis eleg. geb. Mk. 15.—.

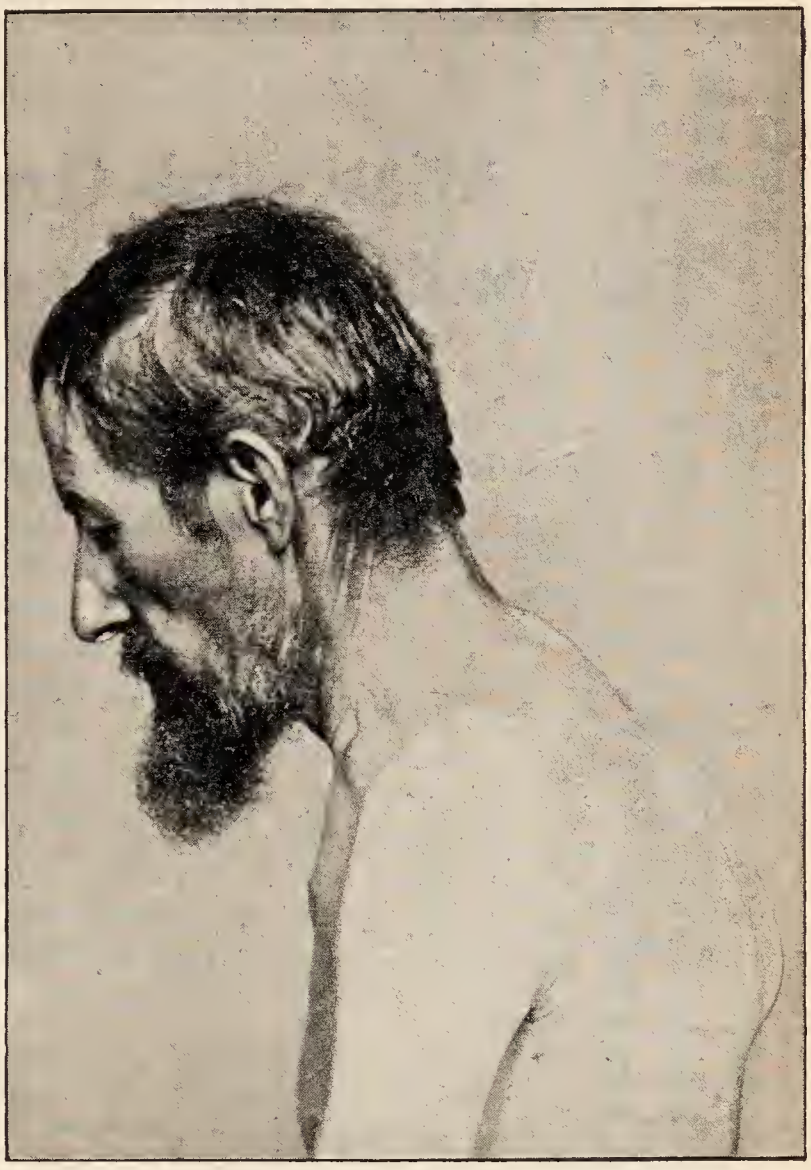

Dieses, in seiner Art ganz einzig dastehende Werk ist für jeden Arzt von tiefster Bedeutung und von ganz hervorragendem, praktischem Werte. In unserer Zeit der Unfallversicherungen und Berufsgenossenschaften kommt ein Spezialwerk über dieses Gebiet einem wahrhaft lebhaften Bedürfnisse entgegen und, sowie an jeden praktischen Arzt immer wieder die Notwendigkeit herantritt, in Unfallangelegenheiten als Arzt, als Zeuge, als Sachverständiger u. s. w. zu fungieren, so wird auch jeder Arzt stets gern in diesem umfassenden Buche Rat und Anregung in allen einschlägigen Fällen suchen und finden. Von grösstem Interesse ist das Werk ferner für Berufsgenossenschaften, Bezirksärzte, Physici, Vertrauensärzte, Krankenkassen, Landes-Versicherungsämter, Schiedsgerichte, Unfallversicherungsgesellschaften u. s. w. u. s. w.

Verlag von J. F. LEHMANN in MÜNCHEN.

# Lehmanns medizinische Handatlanten.

Band XX/XXI.

# Atlas und Grundriss der pathologischen Histologie.

— Spezieller Teil. —

120 farbige Tafeln nach Originalen
des Universitätszeichners C. Krapf und reicher Text.

Von Privatdozent **Dr. Hermann Dürck,** Prosektor an dem Krankenhause München l. J.

2 Bände. Preis geb. je **Mk. 11.—.**

Dürck hat in diesem Werke dem Lernenden einen zuverlässigen Führer für das weite und schwierige Gebiet der pathologischen Histologie geschaffen. Es wurde dies durch sorgfältige Auswahl der Abbildungen mit Berücksichtigung aller praktisch wichtigeren Gewebsveränderungen und durch Beigabe eines Textes, welcher in gleicher Weise Rücksicht nimmt auf die Bedürfnisse des Studierenden und des Praktikers, erreicht. Vor allem sucht der Verfasser den Anfänger darüber aufzuklären, wie das mikroskopisch wahrnehmbare Bild einer Organerkrankung durch die Veränderungen an dessen elementaren Bausteinen bedingt wird und warum die krankhaften Prozesse diejenigen Formen hervorbringen mussten, welche uns am Sektionstisch vor Augen treten.

Die sämtlichen Abbildungen sind lithographisch in den Originalfarben der Präparate reproduziert. Bei möglichster Naturtreue wurde der grösste Wert auf Klarheit und korrekte Zeichnung gelegt; in dieser Beziehung sind die Bilder den vielfach auftauchenden photographischen Reproduktionen mikroskopischer Objekte weit überlegen, da sie den Beschauer nicht durch die Massenhaftigkeit der gleichzeitig dargestellten Details und die hierdurch bedingte Unschärfe verwirren, sondern demselben die Kontrolle über die Bedeutung jedes einzelnen Striches und Punktes an der Hand der Figurenerklärung und des Textes ermöglichen. Besonders der Anfänger vermag nur aus klaren, eindeutigen Abbildungen klare Vorstellungen zu gewinnen. Der Text schliesst sich den Figuren eng an, beide ergänzen einander und tragen in erster Linie der didaktischen Tendenz des Buches Rechnung. Aus diesem Grunde ist der Besprechung jedes Organs resp. jeder Organgruppe eine kurze, präzise, aber erschöpfende Rekapitulation der normal-histologischen Verhältnisse vorausgeschickt.

So stellt das Buch ein wichtiges Hilfsmittel für das Studium der pathologischen Anatomie dar, deren Verständnis undenkbar ist ohne genaue Kenntnis auf dem Gebiete der pathologischen Histologie.

**Atlas und Grundriss der pathologischen Histologie. Allgemeiner Teil** nebst einem Anhange über patholog. histolog. Technik von **Privatdozent Dr. Hermann Dürck wird als Band XXII der Atlanten im Frühjahr 1901** erscheinen.

# Chirurgie.

**Festschrift** zum 25jähr. Prof.-Jubiläum von W. Heineke. Mit Porträt. 1892. 8°. 143 S. Broschiert *M* 4.—. In Lwd. gebunden *M* 5.—.

Inhalt: Kiesselbach, Verwertbarkeit der Hörprüfungsmethoden bei der Beurteilung der Schwerhörigkeit infolge von Unfällen. — Krecke, Massage und Mobilisierung bei Knochenbrüchen. — Mayer, Operative Behandlung der Diphtherie. — Schmid, Chirurgie der Nieren. — Koch, Traumatische Losschälung der Haut und der tieferliegenden Schichten. — Graser, Perityphlitis und deren Behandlung. König, 41 Jahre lang im Wasser gelegene menschliche Leichen. — Herzog, Angeborene Deviationen der Fingerphalangen (Klinodaktylie). — Hagen, Halbseitiger Naevus verucosus. — Schmid, Processus vermiformis mit einem Fremdkörper als Inhalt eines Bruchsackes.

**Grünwald,** Dr. L., Die Lehre von den Nasen-Eiterungen mit besonderer Rücksicht auf die Erkrankungen des Sieb- und Keilbeines und deren chirurgische Behandlung. II. vollständig umgearbeitete Auflage. 292 S. Mit 10 Abbildungen. 1896. *M* 7.—

**Halbeis,** J., Die adenoiden Vegetationen des Nasenrachenraumes bei Kindern und Erwachsenen und ihre Behandlung. 1892. 8°. 53 Seiten mit 1 Abbildung. *M* 2.—

**Hoffa,** Dr. Albert, Mitteilungen aus der chirurgisch-orthopädischen Privatklinik des Dr. A. Hoffa in Würzburg. 1894. gr. 8°. 121 Seiten. *M* 3.—

**Lingenfelder,** J., 70 Arthrektomien des Kniegelenks. 1892. Br. *M* 2.—

**Rotter,** Dr. E., Die Knöchelbrüche. 1892. 28 Seiten mit 2 Abbildungen *M* 1.—

**Seydel,** Die erste Hilfe bei Unglücksfällen in den Bergen. Mit 6 Abb. 12°. 1893. 2. Aufl. Kartoniert. *M* —.50

# Neurologische Wandtafeln

zum Gebrauche

**beim klinischen, anatomischen und physiologischen Unterricht.**

Herausgegeben von

**Prof. Dr. Adolf Strümpell** und **Dr. Christfried Jakob**

Direktor d. med. Klinik in Erlangen. Prakt. Arzt in Bamberg.

13 Tafeln in der Grösse von 80/110 cm und 160/220 cm in achtfach. Farbendruck.

Preis in Mappe *M* 50.—, auf Leinwand aufgezogen *M* 70.—.

Der Text in den Bildern ist lateinisch.

Verlag von J. F. LEHMANN in MÜNCHEN.

# Geburtshilfliches Taschen- und Demonstrations-Phantom.

nebst Erklärung

von **Dr. Arthur Müller,** ehemaliger I. Assistent der Frauenklinik und geburtshilflichen Poliklinik in München.

Kleine Ausgabe 1/3 natürl. Grösse: Preis Mk. 6.—. Grosse Ausgabe natürl. Grösse (für Demonstrationen in Kliniken etc.): Preis Mk. 12.—.

## Dr. O. Schäffers
# Geburtshilfliches Phantom.

**Becken aus Metallguss nebst Lederpuppe mit Spiral-Drahtgestell und Kopf aus weichem Gummi.**

**1/3 natürlicher Grösse.**

**Preis in Kistchen Mk. 20.—.**

Zum ersten Male wird hier ein Phantom geliefert, das infolge seines billigen Preises und seiner vorzüglichen Verwendbarkeit allen Anforderungen entspricht und dem Studenten wie dem Praktiker das Studium ausserordentlich erleichtert. Vermittelst der elastischen Lederpuppe, die durch Gummibänder in jeder Stellung festgehalten werden kann, lassen sich alle beim Geburtsakt vorkommenden Lagen zur Darstellung bringen. Auch alle verschiedenen Schädelformen sind, da der Kopf aus weichem Gummi besteht, sehr gut bei der Durchführung durch das Becken hervorzubringen. Das Becken wird an die Tischplatte angeschraubt, sodass sich bequem arbeiten lässt. Als Text und Vorlagenwerk gilt: O. Schäffer, Atlas und Grundriss der Lehre vom Geburtsakt. 5. Auflage. (Verlag von J. F. Lehmann. Preis M. 8.—.)

# Geburtshilfliche Taschen-Phantome.

Von **Dr. K. Shibata.**

Mit einer Vorrede von **Prof. Dr. Frz. v. Winckel.**

— Vierte Auflage. —

VI u. 19 Seiten Text. Mit 8 Text-Illustrationen, zwei in allen Gelenken beweglichen Früchten und einem Becken. In Leinw. geb. Mk. 3.—.

Verlag von J. F. LEHMANN in MÜNCHEN.

# Lehmann's medizin. Handatlanten.

Band XVI.

## Atlas und Grundriss

der

## *chirurgischen Operationslehre*

von

**Dr. Otto Zuckerkandl,**
Privatdozent
an der Universität Wien.

**2. erweiterte u. verbesserte Auflage.**

Mit 40 farbigen Tafeln nach Originalen von

**Maler Bruno Keilitz**

und 278 schwarzen Abbildungen im Texte.

**Preis eleg. geb. Mk. 12.—.**

Band XXIII.

## Atlas und Grundriss

der

## *orthopädischen Chirurgie*

von

**Privatdozent Dr. A. Lüning,**
**Zürich**

und

**Privatdozent Dr. W. Schulthess,**
**Zürich.**

Mit 16 farbigen Tafeln und 366 Textabbildungen.

**Preis eleg. geb. Mk. 16.—.**

---

# Die typischen Operationen und ihre Uebung an der Leiche.

## Kompendium der chirurgischen Operationslehre.

Sechste erweiterte Auflage.

Von Oberstabsarzt **Dr. E. Rotter.**

400 Seiten. Mit 115 Illustrationen. Eleg. geb. **M. 8.—.**

**Verlag von J. F. LEHMANN in MÜNCHEN.**

# Grundzüge der Hygiene

von **Dr. W. Prausnitz,**

Professor an der Universität Graz.

**Für Studierende an Universitäten und technischen Hochschulen, Aerzte, Architekten und Ingenieure.**

Fünfte, erweiterte und vermehrte Auflage.

Mit 533 Seiten Text und 227 Original-Abbildungen.

**Preis brosch. Mk. 7.—, geb. Mk. 8.—.**

# Kursus der topographischen Anatomie

von **Dr. N. Rüdinger,**

weil. o. ö. Professor an der Universität München.

**Vierte stark vermehrte Auflage.**

Bearb. von **Dr. Wilh. Höfer,** Ass. d. chir. Klinik München.

Mit 80 zum Teil in Farben ausgeführten Abbildungen.

Preis broschiert Mk. 9.—, gebunden Mk. 10.—.

## Stereoskopisch-photograph. Atlas der Pathologischen Anatomie des Herzens und der grösseren Blutgefässe.

In 50 Lichtdrucktafeln nach Originalaufnahmen

von **Dr. G. Schmorl,**

Kgl. sächs. Medizinalrat und Prosektor am Stadtkrankenhause in Dresden.

**Preis mit Textbändchen in Klappkasten Mk. 15.—.**

Dieser Atlas bringt die gesamte pathologische Anatomie des Herzens in ausgezeichneten stereoskopischen Photographien zur Darstellung. Die einzelnen Bilder wirken in einer Weise plastisch, dass das natürliche Präparat dadurch ersetzt scheint.

Redacteur:
*Dr. Bernhard Spatz*
Ottostrasse 1/I.

**Auflage 6600.**

Verlag:
*J. F. Lehmann.*
Heustrasse 20.

# MÜNCHENER MEDICINISCHE WOCHENSCHRIFT

Herausgegeben von

*Dr. Bäumler, Dr. Bollinger, Dr. Curschmann, Dr. Gerhardt, Dr. v. Heineke, Dr. G. Merkel, Dr. Michel, Dr. H. v. Ranke, Dr. v. Winckel, Dr. v. Ziemssen.*

---

Die Münchener medicinische Wochenschrift bietet, unterstützt durch hervorragende Mitarbeiter, eine vollständige Uebersicht über die Leistungen und Fortschritte der gesamten Medicin, sowie über alle die Interessen des ärztlichen Standes berührenden Fragen. Sie ist jetzt **das grösste medicinische Fachblatt deutscher Sprache.**

Sie erreicht dies in erster Linie durch zahlreiche wertvolle **Originalarbeiten.**

Unter der Rubrik **„Referate“** werden Referate über actuelle wissenschaftliche Fragen, sowie Besprechungen wichtigerer Einzelarbeiten und neuer Erscheinungen auf dem Büchermarkte gebracht. In der Rubrik **„Neueste Journalliteratur“** wird allwöchentlich eine kurze Inhaltsangabe der jeweils neuesten Hefte der gesamten in Betracht kommenden deutschen periodischen Fachliteratur gegeben.

Die Literatur der medicinischen **Specialfächer** (z. B. Ophthalmologie, Otiatrie, Dermatologie und Syphilis etc.) wird ca. vierteljährlich unter Zusammenfassung der praktisch wichtigsten Erscheinungen referiert. Die **ausländische Journalliteratur** wird in monatlichen Referaten besprochen. *Die hier besprochene Rubrik bietet einen Ueberblick über die deutsche und ausländische Journalliteratur, wie er in gleicher Ausdehnung von keiner anderen Zeitschrift gegeben wird;* sie ersetzt dem praktischen Arzte ein reich ausgestattetes Lesezimmer; sie hat sich daher auch von ihrer Begründung an grossen Beifalls seitens der Leser erfreut. Die Verhandlungen aller bedeutenderen ärztlichen Congresse und Vereine werden durch eigene Berichterstatter rasch und zuverlässig referiert. Durch die Vollständigkeit und Promptheit ihrer Berichterstattung zeichnet sich die Münchener med. Wochenschrift vor allen anderen medicinischen Blättern aus.

*Mitteilungen* aus der *Praxis*, *Feuilletons*, *therapeutische* und *tagesgeschichtliche Notizen*, *Universitäts-* und *Personalnachrichten*, *ärztliche Vacanzen etc.* geben ferner dem Inhalte der Münchener med. Wochenschrift eine unübertroffene Vielseitigkeit.

Eine *Gratis-Beilage* zur Münchener med. Wochenschr. bildet die **„Galerie hervorragender Aerzte und Naturforscher“;** bisher erschienen u. A. die Porträts v. Koch, v. Nussbaum, Lister, v. Pettenkofer, v. Scanzoni, v. Helmholtz, Virchow, v. Volkmann, v. Kölliker, Thiersch, v. Langenbeck, Billroth, v. Esmarch, Du Bois-Reymond, Bollinger, Charcot, Haeckel, Joseph Hyrtl, H. v. Ziemssen, Carl Ludwig u. s. w.

Der Preis beträgt franco unter Band 6 M. vierteljährlich. Bestellungen nimmt der Verleger wie alle Buchhandlungen und Postämter entgegen.

Probenummern stehen gratis und franco zur Verfügung.

**J. F. Lehmann's Verlag. München,** Heustrasse 20.